

ESCOLA DE CIÊNCIAS DA SAÚDE
PROGRAMA DE PÓS-GRADUAÇÃO EM ODONTOLOGIA
MESTRADO EM CIRURGIA E TRAUMATOLOGIA BUCOMAXILOFACIAL

FERNANDO DE OLIVEIRA ANDRIOLA

**AVALIAÇÃO DA LORDOSE CERVICAL E DA POSTURA DA CABEÇA EM
PACIENTES CLASSE III ESQUELÉTICA SUBMETIDOS À CIRURGIA ORTOGNÁTICA**

Porto Alegre

2018

PÓS-GRADUAÇÃO - *STRICTO SENSU*



Pontifícia Universidade Católica
do Rio Grande do Sul

PONTIFÍCIA UNIVERSIDADE CATÓLICA DO RIO GRANDE DO SUL
ESCOLA DE CIÊNCIAS DA SAÚDE
PROGRAMA DE PÓS-GRADUAÇÃO EM ODONTOLOGIA
MESTRADO EM CIRURGIA E TRAUMATOLOGIA BUCOMAXILOFACIAL

FERNANDO DE OLIVEIRA ANDRIOLA

**AVALIAÇÃO DA LORDOSE CERVICAL E DA POSTURA DA CABEÇA EM
PACIENTES CLASSE III ESQUELÉTICA SUBMETIDOS À CIRURGIA
ORTOGNÁTICA**

Prof. Dr. Rogério Miranda Pagnoncelli
Orientador

Porto Alegre

2018

FERNANDO DE OLIVEIRA ANDRIOLA

**AVALIAÇÃO DA LORDOSE CERVICAL E DA POSTURA DA CABEÇA EM
PACIENTES CLASSE III ESQUELÉTICA SUBMETIDOS À CIRURGIA
ORTOGNÁTICA**

Linha de Pesquisa: Diagnóstico e Terapêuticas Aplicadas

Dissertação apresentada como parte dos requisitos para a obtenção do grau de Mestre em Cirurgia e Traumatologia Bucomaxilofacial pelo Programa de Pós-Graduação da Faculdade de Odontologia da Pontifícia Universidade Católica do Rio Grande do Sul.

Orientador: Prof. Dr. Rogério Miranda Pagnoncelli

Porto Alegre

2018

Ficha Catalográfica

A573a Andriola, Fernando de Oliveira

Avaliação da lordose cervical e da postura da cabeça em pacientes classe III esquelética submetidos à cirurgia ortognática / Fernando de Oliveira Andriola . – 2018.

63 f.

Dissertação (Mestrado) – Programa de Pós-Graduação em Odontologia, PUCRS.

Orientador: Prof. Dr. Rogério Miranda Pagnoncelli.

1. Cirurgia Ortognática. 2. Lordose Cervical. 3. Espinha Cervical. 4. Postura de Cabeça. 5. Método Cobb. I. Pagnoncelli, Rogério Miranda. II. Título.

Elaborada pelo Sistema de Geração Automática de Ficha Catalográfica da PUCRS
com os dados fornecidos pelo(a) autor(a).

Bibliotecários responsáveis: Marcelo Votto Texeira CRB-10/1974 e Michelângelo Viana CRB-10/1306

FERNANDO DE OLIVEIRA ANDRIOLA

**AVALIAÇÃO DA LORDOSE CERVICAL E DA POSTURA DA CABEÇA EM
PACIENTES CLASSE III ESQUELÉTICA SUBMETIDOS À CIRURGIA
ORTOGNÁTICA**

Dissertação apresentada como parte dos requisitos para a obtenção do grau de Mestre em Cirurgia e Traumatologia Bucomaxilofacial pelo Programa de Pós-Graduação da Faculdade de Odontologia da Pontifícia Universidade Católica do Rio Grande do Sul.

Aprovada em: 24 de janeiro de 2018.

BANCA EXAMINADORA:

Prof. Dr. Rogério Miranda Pagnoncelli (Orientador)

Prof^a. Dr^a. Helena Willhelm de Oliveira

Prof. Dr. Eduardo Martinelli Santayana de Lima

Prof. Dr. Guilherme Genehr Fritscher (Suplente)

Porto Alegre

2018

*Aos meus pais, Ernani e Débora, pelo incentivo e pelo apoio incondicional.
A vocês, que sempre estiveram ao meu lado, dedico este trabalho como um
singelo agradecimento.*

AGRADECIMENTOS

Ao professor e orientador Rogério Miranda Pagnoncelli, pelos ensinamentos práticos e teóricos, pela confiança, pela amizade e por dividir comigo seu enorme conhecimento.

Aos meus pais Ernani e Débora pelo amor, pela educação, pela disciplina e por terem me dado sempre a oportunidade de seguir em busca dos meus objetivos.

À minha namorada Amanda pelo amor, pela paciência e por sempre me encorajar a correr atrás dos meus sonhos.

Ao professor e amigo Guilherme Genehr Fritscher por todos os ensinamentos ao longo desses quatro produtivos anos de muito aprendizado.

Ao colega de pós-graduação Fernando Zugno Kulczynski, idealizador do projeto original dentro do qual esta pesquisa foi desenvolvida.

Aos professores Pedro Henrique Deon e Denizar Alberto da Silva Melo, da Faculdade de Fisioterapia da PUCRS, pela participação e pelo apoio na execução deste trabalho, provando que a interdisciplinaridade é possível e engrandecedora.

Ao matemático Sérgio Kato pelas dicas e elucidações quanto aos testes estatísticos empregados.

À minha cunhada Alessandra pela ajuda na elaboração do banco de dados, indispensável para a organização e elucidação dos resultados obtidos.

Aos professores e às funcionárias do Departamento de Cirurgia da FO-PUCRS pela acolhida, pela amizade e pela confiança.

Às professoras e funcionárias do Departamento de Radiologia da FO-PUCRS pela receptividade, pela paciência e pelo comprometimento na realização deste trabalho.

Aos colegas da Pós-Graduação em Cirurgia e Traumatologia Bucomaxilofacial da PUCRS.

A toda minha família.

Aos grandes e verdadeiros amigos.

Muito obrigado.

Resumo

O objetivo deste estudo foi avaliar, por hipótese nula, a lordose cervical e as alterações da postura da cabeça usando telerradiografias de perfil após cirurgia ortognática bimaxilar para correção de prognatismo mandibular.

Vinte e cinco pacientes com deformidades dentofaciais esqueléticas classe III (10 homens, 15 mulheres, idade média entre $29,28 \pm 8,22$ anos, intervalo de 18-48 anos) foram incluídos neste estudo clínico prospectivo. As radiografias laterais dos pacientes foram obtidas na posição natural de cabeça (PNC) 2 semanas antes e 6 meses após a cirurgia ortognática. A reprodutibilidade da técnica do radiologista para realizar as tomadas radiográficas na PNC foi investigada usando um método fotográfico e considerada aceitável. As medidas para lordose cervical (CV1/CV2; CV3/CV7; CV1/CV7), postura da cabeça (NSL/OPT; NSL/VER) e outros valores cefalométricos (NSL/Go-Gn; NSL/Ocl; Overjet) foram repetidas três vezes pelo mesmo investigador em intervalos de 2 semanas e os valores médios das três medidas foram calculados para serem usados na análise estatística. Os coeficientes de correlação intraclassa (ICC) variaram entre 0,996 e 1,000, demonstrando uma alta confiabilidade das medidas. Foram encontradas diferenças estatisticamente significativas para CV3/CV7 ($P=0,006$) e CV1/CV7 ($P=0,005$). Não foram identificadas diferenças significativas na postura da cabeça para os ângulos crânio-cervical e crânio-vertical. A hipótese nula foi rejeitada. A cirurgia ortognática resultou em aumento significativo da lordose cervical (extensão) e também em uma tendência à extensão da postura da cabeça.

Palavras-chave: Cirurgia ortognática; Lordose cervical; Espinha cervical; Postura de cabeça; Cefalométrica, Radiografia; Método Cobb.

Abstract

The purpose of this study was to evaluate cervical lordosis and head posture changes using lateral cephalographs after bimaxillary orthognathic surgery for mandibular prognatism by null hypothesis.

Twenty-five patients with skeletal class III dentofacial deformities (10 men, 15 women; mean age, 29.28 ± 8.22 years; range 18-48 years) were included in this prospective clinical study. Lateral cephalographs were taken in natural head position (NHP) 2 weeks before and 6 months after orthognathic surgery. The reproducibility of the radiographer's technique of taking radiographs in NHP was investigated using a photographic method and found to be acceptable. All measurements for cervical lordosis (CV1/CV2; CV3/CV7; CV1/CV7), head posture (NSL/OPT; NSL/VER) and other cephalometric values (NSL/Go-Gn; NSL/Ocl; Overjet) were repeated three times by the same investigator at 2-week intervals and the average values of the three measurements were calculated to use in statistical analysis. Intraclass correlation coefficients (ICC) ranged between 0.996 to 1.000, demonstrating a high reliability of the measures. Statistically significant differences were found for CV3/CV7 ($P=0.006$) and CV1/CV7 ($P=0.005$) and no significant differences were identified in head posture for both cranio-cervical and cranio-vertical angles. The null hypothesis was rejected. Orthognathic surgery resulted in significant cervical lordosis extension, and a tendency for head extension could also be observed.

Keywords: Orthognathic Surgery; Cervical Lordosis; Cervical Spine; Head Posture; Cephalometrics, Radiography; Cobb Method.

Lista de Ilustrações e Tabelas

Figura 1. Pontos de referência utilizados para avaliar a lordose cervical: platô superior da Primeira Vértebra Cervical (CV1, Atlas), platô inferior do corpo da Segunda Vértebra Cervical (CV2, Axis), platô superior do corpo da Terceira Vértebra Cervical (CV3) e o platô inferior da Sétima Vértebra Cervical (CV7). O Método de Cobb foi empregado para obter os valores angulares entre CV1 e CV2 (angulação da porção superior da coluna cervical), entre CV3 e CV7 (angulação da porção inferior da coluna cervical) e entre CV1 e CV7 (angulação total da coluna cervical).

Figura 2. Pontos de referência utilizados para a análise cefalométrica. Pontos: S (Sela), N (Násio), Go (Gônio), Gn (Gnátio), CV2ip (ponto mais inferior e posterior do corpo da CV2) e CV2tg (ponto mais superior e posterior do processo odontóide da CV2, em que a linha OPT tangencia o processo odontóide da CV2). Planos: NSL (Linha Sela-Násio), OPT (linha tangente ao processo odontóide, que conecta os pontos CV2ip e CV2tg), VER (linha vertical verdadeira, perpendicular ao solo), Go-Gn (plano mandibular) e OCL (plano oclusal). Ângulos: NSL/OPT (ângulo crânio-cervical), NLS/VER (ângulo crânio-vertical), NSL/Go-Gn (ângulo mandibular, entre NSL e Go-Gn) e NSL/OCL (ângulo do plano oclusal, entre NSL e OCL). Overjet: distância horizontal entre a ponta do incisivo central superior e a ponta do incisivo central inferior.

Figura 3. Gráficos de dispersão comparando as medidas (em graus, °) pré-operatórias (T1) e pós-operatórias (T2) para os ângulos CV3/CV7 (A) e CV1/CV7 (B) (n=25).

Figura 4. Sobreposições dos traçados da coluna cervical pré (linha pontilhada) e pós-operatória (linha contínua) mostrando as diferenças médias entre os intervalos de tempo: A, sobreposição da CV1 demonstrando uma diferença média de 3,54° na angulação da coluna cervical inferior (CV3/CV7). B, sobreposição da CV1 demonstrando uma diferença média de 4,16° na lordose cervical total (CV1/CV7).

Tabela 1. Alterações (em graus, °) na lordose cervical, no ângulo crânio-cervical, no ângulo crânio-vertical, no ângulo mandibular e no ângulo do plano oclusal antes (T1) e 6 meses após (T2) a cirurgia ortognática (n=25).

Lista de Abreviaturas e Siglas

| | |
|-----------|--|
| BSSO | Osteotomia Sagital Bilateral da Mandíbula |
| CEP | Comitê de Ética em Pesquisa |
| CV1 | Primeira Vértebra Cervical (Atlas) |
| CV2 | Segunda Vértebra Cervical (Axis) |
| CV3 | Terceira Vértebra Cervical |
| CV4 | Quarta Vértebra Cervical |
| CV5 | Quinta Vértebra Cervical |
| CV6 | Sexta Vértebra Cervical |
| CV7 | Sétima Vértebra Cervical |
| CV1/CV2 | Ângulo entre CV1 e CV2 |
| CV3/CV7 | Ângulo entre CV3 e CV7 |
| CV1/CV7 | Ângulo entre CV1 e CV7 |
| FOV | Campo de Visão do Aparelho de Radiografia |
| ICC | Coeficiente de Correlação Intra-Classe |
| NHP | Posição Natural da Cabeça |
| NSL | Linha Sela-Násio |
| NSL/Go-Gn | Ângulo entre Linha Sela-Násio e o Plano Mandibular |
| NSL/OPT | Ângulo entre Linha Sela-Násio e Linha Tangente ao Processo Odontóide |
| NSL/OCL | Ângulo entre Linha Sela-Násio e o Plano Oclusal |
| NLS/VER | Ângulo entre Linha Sela-Násio e Linha Vertical Verdadeira |
| NHP | Posição Natural da Cabeça |
| OP | Processo Odontóide da CV2 |
| OPT | Linha Tangente ao Processo Odontóide da CV2 |
| PUCRS | Pontifícia Universidade Católica Do Rio Grande Do Sul |
| VER | Linha Vertical Verdadeira |

SUMÁRIO

| | | |
|------------|---|-----------|
| 1 | INTRODUÇÃO E JUSTIFICATIVA | 11 |
| 2 | OBJETIVO | 14 |
| 3 | HIPÓTESE | 15 |
| 4 | ARTIGO | 16 |
| 4.1 | Title Page | 16 |
| 4.2 | Abstract | 17 |
| 4.3 | Introduction | 18 |
| 4.4 | Materials and Methods | 20 |
| 4.4.1 | Study design and participants | 20 |
| 4.4.2 | Image acquisition | 20 |
| 4.4.3 | Lateral cephalographs analysis | 22 |
| 4.4.4 | Statistical analysis | 22 |
| 4.5 | Results | 25 |
| 4.6 | Discussion | 28 |
| 4.7 | References | 34 |
| | CONSIDERAÇÕES FINAIS | 37 |
| | REFERÊNCIAS BIBLIOGRÁFICAS | 38 |
| | FIGURAS E TABELAS | 41 |
| | APÊNDICE A – TCLE | 46 |
| | APÊNDICE B – AUTORIZAÇÃO DO RESP. PELO AMBULATÓRIO | 48 |
| | APÊNDICE C – TERMO DE EMPREGO DE DADOS | 49 |
| | ANEXO I – PARECER CONSUBSTANCIADO DO CEP | 50 |
| | ANEXO II – PARECERES DO SIPESQ | 56 |
| | ANEXO III – ARTIGOS RELACIONADOS À PESQUISA | 58 |
| | ANEXO III (A) – ARTIGO SUBMETIDO I (IJOMS – A1) | 58 |
| | ANEXO III (B) – ARTIGO PUBLICADO I (JOMS – A2) | 59 |
| | ANEXO III (C) – ARTIGO PUBLICADO II (OMFS – B2) | 60 |
| | ANEXO IV – ARTIGOS NÃO RELACIONADOS À PESQUISA | 61 |
| | ANEXO IV (A) – ARTIGO PUBLICADO III (PUCRS – B3) | 61 |
| | ANEXO IV (B) – ARTIGO SUBMETIDO II (PUCRS – B3) | 62 |

1 INTRODUÇÃO E JUSTIFICATIVA

As deformidades dentofaciais esqueléticas em pacientes classe III podem ser corrigidas com cirurgia monomaxilar ou bimaxilar. A cirurgia de recuo mandibular através da osteotomia sagital bilateral da mandíbula (BSSO) isolada ou associada à osteotomia Le Fort I, altera a posição mandibular, melhorando a oclusão dentária e a estética do terço inferior da face (1,2).

A relação entre a morfologia do esqueleto craniofacial e a postura da cabeça foi relatada em estudos anteriores, mas apenas alguns examinaram as alterações ocorridas após a cirurgia ortognática bimaxilar para correção de prognatismo mandibular (2-6). Estudos recentes encontraram associações estatisticamente significativas entre anomalias nas vértebras cervicais e as deformidades faciais esqueléticas, bem como com alterações na postura da cabeça (7).

Uma das maneiras mais precisa para avaliar a postura cervical e da cabeça é através de telerradiografias e análises cefalométricas (8). Sendo assim, as telerradiografias de perfil foram empregadas em vários estudos para avaliar a postura natural da cabeça e as alterações do volume da via aérea ocorridas após a cirurgia ortognática (9,10). As telerradiografias de perfil da região da cabeça e pescoço obtidas na Posição Natural da Cabeça (PNC) reproduzem o padrão postural individual de cada paciente, permitindo que a postura exata da cabeça e da coluna cervical sejam avaliadas, no plano sagital, com grande fidedignidade (8).

Existem duas maneiras de se obter a PNC: a “posição de autoequilíbrio” e a “posição do espelho” (11). A posição de autoequilíbrio é obtida quando se pede para que o sujeito incline sua cabeça para frente e para trás com uma amplitude decrescente até alcançar o equilíbrio da natural da cabeça, e a posição do espelho é quando solicitamos que o sujeito olhe diretamente nos seus próprios olhos refletidos em um espelho posicionado a frente do mesmo. Ambas as posições são obtidas com os dentes em oclusão (8). A PNC também pode ser considerada a posição mais habitual e equilibrada da cabeça ao se visualizar um objeto ao nível dos olhos, tornando-se uma posição padronizada para a análise da postura da cabeça e do pescoço, capaz de produzir resultados reprodutíveis mesmo após 15 anos (2,12-14). Apesar do nome

semelhante, a Postura Natural da Cabeça (PC) corresponde a uma característica individual de cada pessoa. Trata-se, por sua vez, da postura fisiológica da cabeça, que pode ser expressa pelos ângulos crânio-cervical e crânio-vertical (2,5,8).

As configurações das curvas sagitais da coluna vertebral são informações clínicas importantes para o cuidado com a saúde (15) e, uma vez que correlações entre a cirurgia ortognática e mudanças na postura da cabeça e do pescoço tem sido relatadas por muitos autores, uma abordagem multidisciplinar no tratamento dos pacientes com deformidades dentofaciais deve ser preconizada (6,16). A técnica de desenhar linhas perpendiculares ao corpo das vértebras para avaliar as curvas anteroposteriores da coluna vertebral em radiografias foi inicialmente introduzida por Lippman, em 1935, e mais tarde popularizada por Cobb, em 1948. Cobb foi o primeiro a desenhar e obter ângulos em radiografias laterais nas áreas cervical, torácica e lombar para avaliar as curvas sagitais da coluna vertebral. Para muitos autores, a análise do ângulo de Cobb é o método de escolha para avaliar a lordose das curvas sagitais da coluna vertebral em telerradiografias laterais, especialmente devido aos altos coeficientes de correlação inter e intra-examinador descritos para esta técnica (15,17).

Vários estudos investigaram a possível relação entre a cirurgia ortognática e a postura da cabeça e do pescoço (3,4,6,18,19). A maioria deles estudou o efeito da cirurgia mandibular sobre a postura da cabeça e apenas alguns estudaram a relação entre a cirurgia ortognática e a angulação das vértebras cervicais. Destes, todos consideram apenas a coluna cervical superior e média, até a quarta (CV4) ou a quinta vértebra cervical (CV5) no máximo, usando linhas tangentes ao processo odontóide da segunda vértebra cervical (CV2) e sua relação com a Linha Sela-Násio (LSN) (7,10,19-23).

Uma vez que o efeito da cirurgia ortognática sobre a lordose cervical ainda não tenha sido descrito e nenhum estudo tenha investigado a lordose cervical por inteiro (C1/C7) ou a angulação entre todas as vértebras cervicais após a cirurgia bimaxilar, o objetivo deste estudo foi avaliar a lordose cervical e possíveis alterações da postura da cabeça após cirurgia ortognática para tratar o prognatismo mandibular. A hipótese nula foi de que a lordose cervical pós-

operatória e a postura da cabeça não se alterariam após a cirurgia bimaxilar em pacientes com classe III esquelética.

2 OBJETIVO

O objetivo deste estudo foi avaliar, por hipótese nula, a lordose cervical e as alterações da postura da cabeça através de radiografias laterais obtidas na Posição Natural da Cabeça (PNC) após cirurgia ortognática bimaxilar para correção de deformidade dentofacial esquelética classe III.

3 HIPÓTESE

A cirurgia ortognática bimaxilar para correção de deformidade dentofacial esquelética classe III tem repercussão sobre a angulação das vértebras cervicais (lordose cervical) e na postura da cabeça?

A hipótese nula é de que a lordose cervical e a postura da cabeça não se alterariam após a cirurgia ortognática bimaxilar em pacientes com deformidade dentofacial esquelética classe III.

4 ARTIGO**Changes in cervical lordosis after orthognathic surgery in
skeletal class III patients**

Fernando de Oliveira Andriola

Fernando Zugno Kulczynski

Pedro Henrique Deon

Denizar Alberto da Silva Melo

Leonardo Matos Santolim Zanettini

Rogério Miranda Pagnoncelli

**Department of Oral and Maxillofacial Surgery,
Pontifícia Universidade Católica do Rio Grande do Sul (PUCRS)**

Av. Ipiranga 6681, Partenon

90619-900 - Porto Alegre, RS, Brazil

<http://pucls.br>

Phone: +55-51-3320-3500

Corresponding author

Fernando de Oliveira Andriola

Av. Ipiranga 6681, Partenon

90619-900 - Porto Alegre, RS, Brazil

Email: fernandoandriola@gmail.com

Phone: +55-51-99603-0790

Fax: +55-51-3398-2362

The authors declare that there was no funding for the present research.

Key words: Orthognathic Surgery; Cervical Lordosis; Cervical Spine; Head Posture;
Cephalometrics, Radiography; Cobb Method.

ABSTRACT

The purpose of this study was to evaluate cervical lordosis and head posture changes using lateral cephalographs after bimaxillary orthognathic surgery for mandibular prognatism by null hypothesis.

Twenty-five patients with skeletal class III dentofacial deformities (10 men, 15 women; mean age, 29.28 ± 8.23 years; range 18-48 years) were included in this prospective clinical study. Lateral cephalographs were taken in natural head position (NHP) 2 weeks before and 6 months after orthognathic surgery. The reproducibility of the radiographer's technique of taking radiographs in NHP was investigated using a photographic method and found to be acceptable. All measurements for cervical lordosis (CV1/CV2; CV3/CV7; CV1/CV7), head posture (NSL/OPT; NSL/VER) and other cephalometric values (NSL/Go-Gn; NSL/OCL; Overjet) were repeated three times by the same blinded investigator at 2-week intervals and the average values of the three measurements were calculated to use in statistical analysis.

Intraclass correlation coefficients (ICC) ranged between 0.996 to 1.000, demonstrating a high reliability of the measures. Statistically significant differences were found for CV3/CV7 ($P=0.006$) and CV1/CV7 ($P=0.005$) and no significant differences were identified in head posture for both cranio-cervical and cranio-vertical angles. The null hypothesis was rejected. Orthognathic surgery resulted in significant cervical lordosis extension.

Introduction

Dentofacial deformities in patients with skeletal class III can be corrected with single-jaw or bimaxillary surgery. Both mandibular setback surgery by bilateral sagittal split osteotomy (BSSO) alone or associated with Le Fort I osteotomy change mandibular position and also improve dental occlusion and aesthetics of the lower facial morphology^{1,2}.

The relationship between craniofacial skeletal morphology and head posture has been reported in previous studies, but only few have examined the changes after bimaxillary orthognathic surgery to treat mandibular prognatism²⁻⁶. Recent studies have also found statistically significant associations between cervical vertebrae anomalies and skeletal malocclusions or head posture positions⁷.

One of the most accurate ways to measure head and cervical posture is using teleradiographs and cephalometric analysis⁸. Therefore, lateral cephalographs were used in previous studies to evaluate the natural head posture and the changes of the pharyngeal airway volume following orthognathic surgery^{9,10}. Lateral cephalographs taken in the natural head position (NHP) can reproduce the subject's own postural pattern and allow the exact posture of the head and cervical spine to be evaluated accurately in the sagittal plane⁸. There are two ways to calculate the NHP: the self-balance position and the mirror position¹¹. The self-balance position is when the subject is asked to tilt the head forwards and backwards with decreasing amplitude until the natural head balance is reached, and the mirror position is when the subject is asked to look straight in into his own eyes reflected in a mirror. Both recordings are made with the teeth in occlusion⁸. The NHP also can be considered the most balanced and usual position of the head when viewing an object at eye level and became a standardized position for head and neck posture analysis, yielding results that are repeatable and

reproducible even after 15 years^{2,12-14}. Despite the similar name, the Natural Head Posture corresponds to an individual characteristic - the physiological posture of the head, which can be expressed by the cranio-cervical and the cranio-vertical angles^{2,5,8}.

The configurations of the sagittal spinal curves are important clinical outcomes of health care¹⁵, and once correlations between orthognathic surgery and changes in head and neck posture had been reported by many authors, a multidisciplinary approach in the management of patients with dentofacial deformities must be encouraged^{6,16}. The procedure of drawing perpendiculars to vertebral body endplate lines to evaluate curves on anteroposterior radiographs was first introduced in 1935 by Lippman and later popularized by Cobb, in 1948, who first draw angles on lateral radiographs in the cervical, thoracic, and lumbar areas to evaluate sagittal spinal curves. For many authors, the Cobb angle analysis is the method of choice to assess the overall lordosis of the sagittal spinal curves on lateral radiographs, especially due to the high correlation coefficients found for inter- and intra-examiner reliability^{15,17}.

Several studies have investigated the possible relationship between orthognathic surgery and head and neck posture^{3,4,6,18,19}. Most of them have studied the effect of mandibular surgery on head posture and only few have studied the relationship between orthognathic surgery and cervical vertebrae angulation. Of these, all have considered just the upper and the middle cervical spine, until the fourth (CV4) or the fifth cervical vertebra (CV5) at maximum, using tangents to the odontoid process of the second cervical vertebra (CV2) and their relationship with the Nasion-Sella line (NSL)^{7,10,19-23}.

Once the effect of orthognathic surgery on cervical lordosis has not been established yet, and no study has previously evaluated the overall cervical lordosis after bimaxillary surgery, the purpose of this study was to assess cervical lordosis and head posture changes following orthognathic surgery to treat mandibular prognatism. The

null hypothesis was that post-operative cervical lordosis and head posture do not change after bimaxillary surgery in skeletal class III patients.

Materials and Methods

Study design and participants

Twenty-five patients with indication for bimaxillary orthognathic surgery to correct skeletal class III dentofacial deformities (10 men, 15 women; mean age, 29.28 ± 8.23 years; range 18-48 years) were included in this prospective clinical study. They were recruited at the Outpatient Clinic for Dentofacial Deformities at Pontifícia Universidade Católica do Rio Grande do Sul (PUCRS) Dental School, southern Brazil. All subjects underwent pre-operative orthodontic treatment.

The surgical procedure consisted of a BSSO for mandibular setback associated with a Le Fort I osteotomy for maxillary advancement, and internal rigid fixation. No subjects included in the present study had any craniofacial anomalies, cleft lip or palate, history of trauma or musculoskeletal sequels. The study was conducted in accordance with the provisions of the Declaration of Helsinki. Written informed consent was obtained from all participants prior to their inclusion in the study. The study was approved by PUCRS Research Ethics Committee (Protocol No. 930.878).

Image acquisition

In order to capture all structures from the Nasion-Sella line (NSL) to the seventh cervical vertebra (CV7) and minimize external influence, the lateral cephalograph acquisition technique was slightly modified: no ear rods were used so the field of view (FOV) could be moved down. Instead, the ears rods were adjusted to patients' necks to help them keeping immobile.

The modified lateral cephalographs were acquired 2 weeks (range 1-3 weeks) before (T₁) and 6 months (range 5-7 months) after orthognathic surgery (T₂) using the Cranex D (Digital Panasonic and Cephalometric X-ray Unit, SOREDEX, Tuusula, Finland), at the Department of Radiology of the institution (School of Dentistry, PUCRS) with the following imaging protocol; 77 kV, 10 mA, 14.6-second scan time, and 20.30 x 25.40 cm FOV. The cephalographs were taken in NHP, with the subject standing barefoot in orthoposition (considered the most reproducible natural standing body position and defined as the intentional position from standing to walking) which was obtained by letting the patient walk slightly on the spot. Then, patients were asked to stand at rest in a relaxed manner. To improve reproducibility the subjects were asked to tilt the head forwards and backwards with decreasing amplitude until natural head balance was reached (self-balance position). After self-balance position was obtained, patients should look straight into their own eyes in a mirror, which was mounted on a wall in front of the X-Ray Unit^{5,6,10,11}. All subjects were asked not to swallow or move their heads and tongues, keeping their jaws at maximum intercuspation with lips and tongue in a resting position while the radiograph was being acquired. Special care was taken to ensure that the head was not moved during the exam. The above procedure was repeated if the patient's position changed during the image acquisition. Patients higher than 1.90m were excluded once they were too tall to stand in orthoposition under the Cephalometric X-ray Unit.

The reproducibility of the radiographer's technique of taking radiographs in NHP was investigated using a photographic method previously reported by Bister *et al.*¹³ and used by Savjani *et al.*⁶, and it was found to be acceptable. The repeatability coefficients for the V-Line (facial plane, from soft tissue Nasion to soft tissue

Subnasale) and the E-plane (from soft tissue Tip of Nose to soft tissue Menton) were 4.02 and 4.12, respectively.

Lateral cephalographs analysis

The patients' data were blinded before the cephalometric analysis was carried out. The lateral cephalographs were traced and landmarks were identified by one operator (FOA) in SCANORA™ Software (SOREDEX, Tuusula, Finland). All measurements for both T₁ and T₂ were repeated three times by the same investigator at 2-week intervals and the average values of the three measurements were calculated to be used in the statistical analysis^{23,24}.

The landmarks used in cervical lordosis assessment are presented in Figure 1, and the points, lines and angles used to evaluate head posture, mandibular and occlusal planes, and overjet are presented in Figure 2.

Statistical analysis

Intraclass correlation coefficients (ICCs) were calculated to estimate the repeatability of the measures performed by the investigator in the three different intervals. Descriptive statistics were obtained, including the means and standard deviations at T₁ and T₂.

The Student's paired T test was used to determine the mean differences between the periods (T₂-T₁). Differences were considered significant at $P < 0.05$.

Tests for association between class III correction and changes in cervical lordosis and head posture were performed using Pearson's correlation coefficient.

Statistical tests were performed using SPSS 17.0 software for Windows (SPSS Inc., Chicago, IL, USA).

Figure 1. Landmarks used to assess cervical lordosis: upper plateau of the first cervical vertebra (CV1, Atlas), lower plateau of the second cervical vertebra body (CV2, Axis), upper plateau of the third cervical vertebra body (CV3) and the lower plateau of the seventh cervical vertebra body (CV7). Cobb Method was used to obtain the angular values between CV1 and CV2 (upper cervical column angulation), between CV3 and CV7 (lower cervical column angulation) and between CV1 and CV7 (overall cervical column angulation).

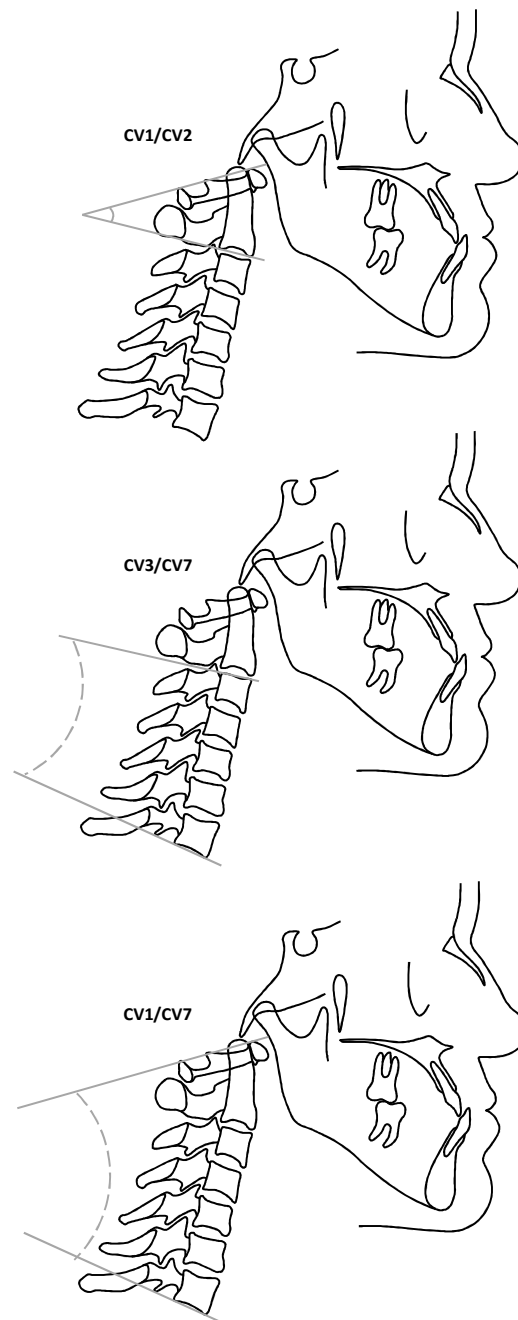
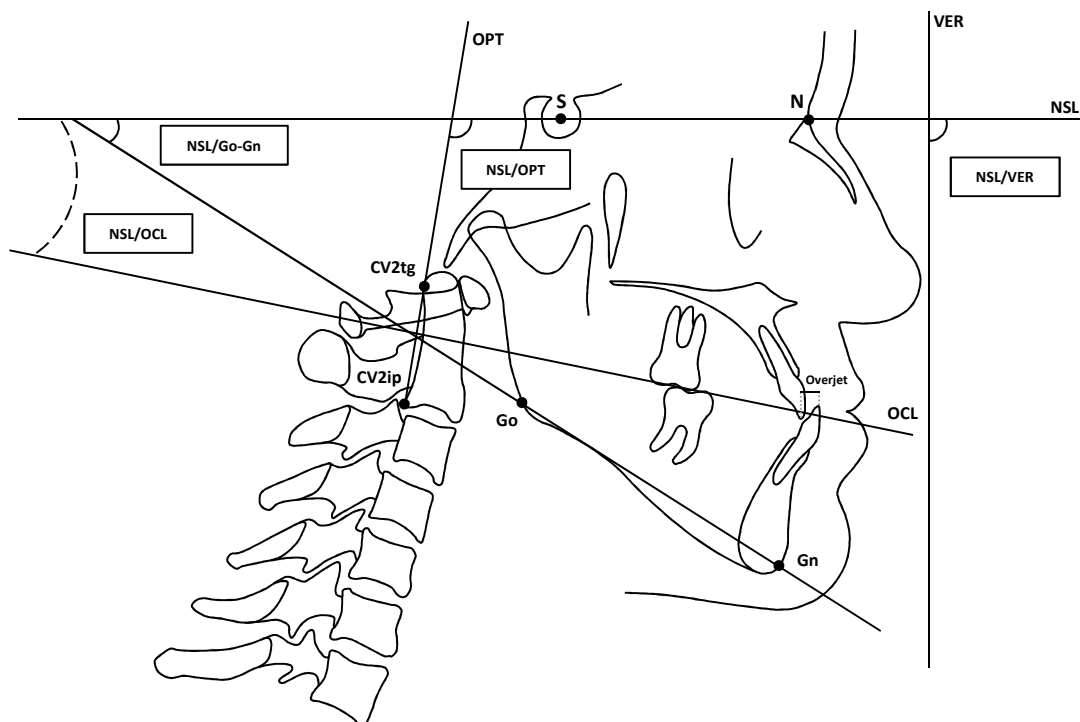


Figure 2. Landmarks used for cephalometric analysis. Points: S (Sella), N (Nasion), Go (Gonion), Gn (Gnathion), CV2ip (the most infero-posterior point on the body of CV2) and CV2tg (most supero-posterior point of the odontoid process, the tangent point of OPT line on the odontoid process of CV2). Planes: NSL (N-S line), OPT (odontoid process tangent, a line that passes through CV2ip and CV2tg), VER (true vertical line, perpendicular to the floor), Go-Gn (mandibular plane) and OCL (occlusal plane). Angles: NSL/OPT (cranio-cervical angle, between NSL and OPT), NLS/VER (cranio-vertical angle, between NSL and VER), NSL/Go-Gn (angle between NSL and mandibular plane) and NSL/OCL (angle between NSL and OCL). Overjet: horizontal distance between the upper incisor tip and the lower incisor tip.



Results

The ICCs for all variables ranged between 0.996 and 1.000, demonstrating a high reliability of the measuring method. The statistical means of the differences between time intervals are presented in Table 1.

Statistically significant differences were found in CV3/CV7 and CV1/CV7 angles between time intervals ($P=0.006$ and $P=0.005$, respectively). The cervical vertebrae angulation increased significantly, indicating cervical column extension. The CV1/CV2 mean angulation showed no significant difference ($P=0.376$). There was a statistically meaningful relationship between the skeletal class III surgical correction and upper, lower and overall cervical lordosis ($r=0.919$, $r=0.845$ and $r=0.829$, respectively, all with $P<0.001$).

Regarding head posture, no significant differences were identified in both cranio-cervical and cranio-vertical angles. The cranio-vertical angle had a slight increase, suggesting a tendency for head extension, while the cranio-cervical angle showed a small and not significant decrease. For these variables, the correlation was not as high as for cervical lordosis ($r=0.723$ and $r=0.402$, respectively).

The mandibular plane angulation was statistically different between T₁ and T₂, with a mean decrease of 2.38° ($P=0.005$), showing a significant counter clockwise rotation. Even though the occlusal plane mean angulation also appeared to decrease, the difference was not significant ($P=0.293$). The mean overjet increased from -5.40 ± 3.03 to 2.91 ± 0.32 ($P<0.001$).

The comparisons between pre-operative (T₁) and post-operative (T₂) CV3/CV7 and CV1/CV7 angles for each participant are shown in Figure 3. The superimpositions of cervical column tracings illustrating the mean differences between time intervals are shown in Figure 4.

Table 1. Changes in cervical lordosis, cranio-cervical angle, cranio-vertical angle, mandibular angle and occlusal plane before (T₁) and 6 months (T₂) after orthognathic surgery (°) (n=25).

| | | T ₁ (n=25) | | T ₂ (n=25) | | T2-T1 | P value |
|-------------------|-----------|--------------------------|-------|--------------------------|-------|-------|---------|
| | | Mean | SD | Mean | SD | Mean | |
| Cervical Lordosis | CV1/CV2 | 17.47 | 8.70 | 18.09 | 8.21 | 0.62 | 0.376 |
| | CV3/CV7 | 9.13 | 10.69 | 12.68 | 10.12 | 3.54 | 0.006* |
| | CV1/CV7 | 28.04 | 12.09 | 32.21 | 10.74 | 4.16 | 0.005* |
| Head Posture | NSL/OPT | 98.46 | 5.95 | 97.37 | 6.51 | -1.08 | 0.227 |
| | NSL/VER | 93.11 | 2.76 | 94.47 | 4.11 | 1.36 | 0.109 |
| Planes | NSL/Go-Gn | 31.15 | 6.95 | 28.76 | 7.00 | -2.38 | 0.005* |
| | NSL/OCL | 12.15 | 4.39 | 11.43 | 4.73 | -0.72 | 0.293 |

* P<0.05

CV1/CV2

Angle between CV1 and CV2

CV3/CV7

Angle between CV3 and CV7

CV1/CV7

Angle between CV1 and CV7

NSL/OPT

Angle between Nasion Sella Line and Odontoid Process of CV2 Tangent

NLS/VER

Angle between Nasion Sella Line and True Vertical Line

NLS/Go-Gn

Angle between Nasion Sella Line and Mandibular Plane

NSL/OCL

Angle between Nasion Sella Line and Occlusal Plane

Figure 3. Dispersion graphs comparing pre-operative (T₁) and post-operative (T₂) measurements for CV3/CV7 (A) and CV1/CV7 (B) angles (°) (n=25).

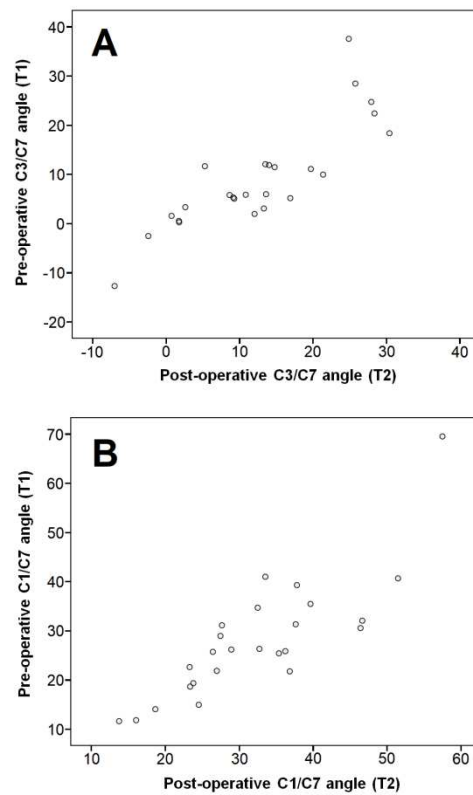
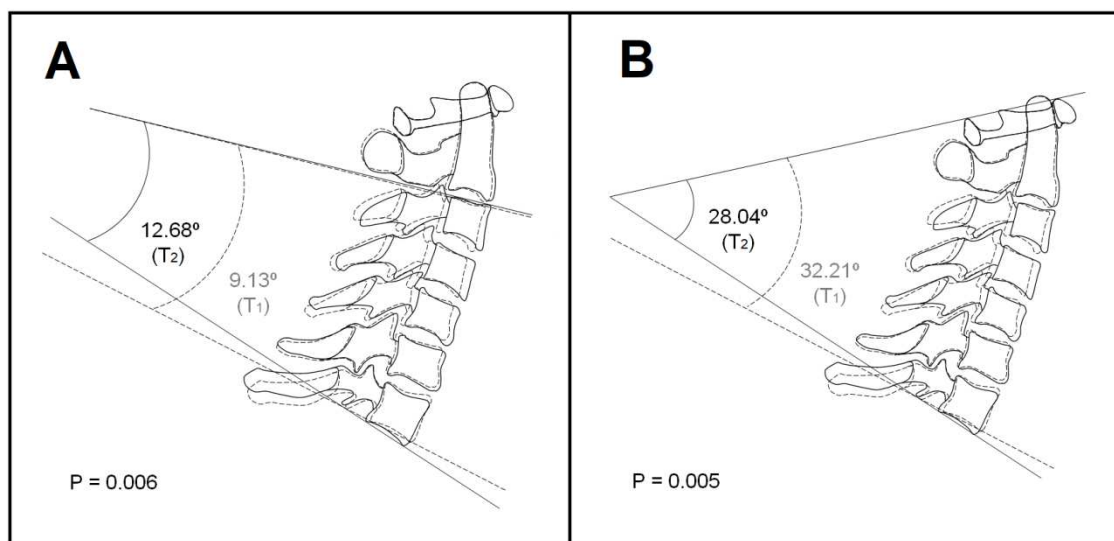


Figure 4. Superimpositions of pre-operative (dotted lines) and post-operative (solid lines) cervical column tracings showing the average differences between time intervals: **A**, superimposition of CV1 demonstrating a mean difference of 3.54° in the lower cervical column angulation (CV3/CV7). **B**, superimposition of CV1 demonstrating a mean difference of 4.16° for the overall lordosis (CV1/CV7).



Discussion

The reliability of the method used in this study was high, and the ICCs were similar to those described by Aydemir et al.¹⁹ and Efendiyeva et al.²³, indicating a very good intra-observer error. The reproducibility of the radiographer's technique of taking radiographs in NHP was also found to be acceptable, with repeatability coefficients very similar to those presented by Savjani et al.⁶ and Bister et al.¹³.

Even though cephalometric x-rays only allows two-dimensional assessment of the cervical spine in the sagittal plane and lateral bending or rotation may escape detection²⁴, it is still considered by many authors the most accurate way to measure head and cervical posture⁸⁻¹⁰. Moreover, lateral cephalographs taken in NHP represent the individual's true life appearance, which makes this parameter important for achieving realistic orthodontic and orthognathic results²². The NHP is the most accurate and reproducible head posture²⁵ and it has been used as a key reference position of photographic and radiographic analyses for treatment planning in patients with dentofacial deformities²⁶. According to Cassi et al.⁸, the terms "natural head position" and "natural head posture" are not interchangeable: the first indicates a standard procedure applied to all subjects for the analysis of dentofacial morphology, while the second corresponds to an individual characteristic used to study the relationship between posture and morphological features²⁷. The NHP can be obtained by two techniques: the first one is called "self-balance position", which uses the subject's own feeling of a natural head balance without external reference and the final head position is the result of proprioceptive information from muscles and ligaments. The second method is based on visual cues from external references, as the subject positions the head so that they can observe their eyes in a mirror or look at some object placed at a distance, horizontally, in front of the eyes^{8,11}. Although a large number of studies have

used the “mirror position”, some authors say that the position of the head and body determined by an external reference may not be identical to the habitual position, once the head is kept higher than in the self-balance position²⁴. Therefore, in this study, the self-balance position was first obtained and only then patients were asked to look into their eyes reflected in the mirror.

The analysis of the cranio-cervical angulation has been largely studied because of the supposed relation between the head and cervical posture, and temporomandibular disorders or neck pain and headache^{5,28}. Therefore, the biomechanical relationship between the position of the head and cervical spine and dentofacial morphology has also been investigated^{8,29} as well as the possible relationship between malocclusions, orthognathic surgery and natural head posture^{5,8,28,29}. Some authors reported strong evidence for an association between malocclusion and head and neck posture^{5,20,30} which is considered an influential factor in craniofacial morphology²¹, whereby an extended head posture in relation to the cervical column is associated with reduced sagittal jaw dimensions^{7,31}.

A recent postural assessment by photogrammetry in skeletal class III patients before orthognathic surgery observed an anterior displacement of the center of gravity (sagittal plane asymmetry) and a forward head posture, indicating a decreased cervical lordosis angulation¹⁶, agreeing with Lippold et al.³², who previously described correlations between cervical lordosis and mandibular position, mandibular length, mandibular divergence, and overjet. Hedayati et al.²² observed a more forward head posture in skeletal class III patients compared to classes I and II, and that they also tended to incline their head tucking their chin toward the chest (ventral) compared to participants with normal occlusion. Likewise, Marcotte²⁷ and Bjork³³ also noticed that individuals with class III malocclusion tended to have a more flexed head posture, while

those with a retrognathic facial profile and an obtuse cranial base angle tend to keep their head more extended and hold their foreheads back with their chins somewhat protruding (dorsal).

After orthognathic surgery, Cho et al.¹⁴ found that some class III patients who underwent mandibular setback showed a change in their natural head posture, tending toward head extension. For Aydemir et al.¹⁹, no significant changes occurred in cranio-cervical posture after class III orthognathic surgery, but patients who underwent mandibular setback had a tendency to cervical flexion. Marşan et al.¹⁰ and Muto et al.³⁴ related an increase in cranio-cervical angle after changing jaws relationship from class III to class I, associated with a decrease of the upper cervical curvature. Moreover, Achilleos et al.⁴ showed that surgical setback of the mandible reduced nasopharyngeal airway size and increased head extension, and Kim et al.² observed that bimaxillary surgery for mandibular prognatism resulted in significant head extension with the mean cranio-cervical angle increasing significantly 6 months after surgery, correlating head posture with hypo-pharyngeal and total pharyngeal airway. In contrast, Efendiyeva et al.²³ didn't identify significant differences in head posture after bimaxillary surgery in class III patients in a long term evaluation, but their numbers suggested a slight decrease in the cranio-cervical angulation, in agreement with the results of the current study.

The effects of occlusion and orthognathic surgery on the cervical column have been studied by several authors which have found significant correlation between malocclusion and cervical lordosis^{24,30} and between pharyngeal airway volume and the cervical vertebra inclination³⁵ - suggesting that an increase in cranio-cervical extension could provide a compensatory mechanism to maintain airway adequacy following mandibular setback surgery^{4,6}. In addition, Wenzel et al.¹⁸ suggested that a possible

increase in cranio-cervical angulation after mandibular setback could be due to psychosocial factors which stimulate patients to lift their head after surgery.

According to Neumann³⁶, the cervical column extension is when the head is moved backwards, increasing the sagittal angulation between cervical vertebrae, while its flexion occurs when the head is moved forward and the chin is inclined toward the chest. Even though Hedayati et al.²² concluded that the inclination of the upper and middle areas of the cervical column did not differ significantly among the three skeletal classes, it was noticed that patients with skeletal class III malocclusion had a slightly straighter spinal column than patients with skeletal class I or II. Likewise, AlKofide and AlNamankani³⁷ observed that class III individuals had a smaller cervical curvature than class I patients. The relationship of head posture with class II malocclusion was also documented by some authors who showed that an upright posture of the head and a greater extension of the cervical spine were more evident in class II individuals^{38,39}, and that after mandibular advancement a more upright cervical spine could be observed^{4,24}. For Savjani et al.⁶ it was the neck posture, rather than head posture, that had changed after reducing the vertical face height following orthognathic surgery. According to them, the head extension observed could be due to a change in either head posture or neck posture, or even a combination of both. None of these studies, however, had evaluated the entire cervical column, considering only the upper, or at the best, the middle part of the cervical spine.

In the present study, the mean cervical lordosis angulation in both CV3/CV7 and CV1/CV7 angles increased significantly 6 months after orthognathic surgery, demonstrating cervical extension. The overall cervical lordosis increased from 28.04 to 32.21 degrees, leading the post-operative mean value within the normal pattern established by Neumann³⁶, which is from 30 to 35 degrees. These differences can be

due to both musculoskeletal adaptations and psycho-social factors which may have stimulated them to correct the rectification of the cervical spine, leading to a more upright posture after mandibular setback. The cranio-vertical angle increased slightly and without statistical significance, tending to correct the ventral inclination of the head normally presented by class III patients.

We found that cervical lordosis was positively correlated with bimaxillary orthognathic surgery to treat skeletal class III patients. Furthermore, it can be concluded that the significant changes in cervical lordosis angulation occurred specially in the lower cervical column, resulting in a statistically different overall lordosis, and not in the upper cervical column (CV1/CV2), where the atlantoaxial joint presents a small range of mobility and the extent of the movement of revolution is limited by the CV2 odontoid process that comes into contact with the medial portion of CV1^{22,36}.

The null hypothesis was rejected. In skeletal class III patients, bimaxillary orthognathic surgery resulted in significant cervical lordosis extension, combined with a slight but not significant head extension.

ACKNOWLEDGEMENTS

The authors would like to thank the staff and professors of the Department of Radiology, School of Dentistry, PUCRS, for their help and commitment in the development of this study.

DECLARATIONS

Funding

The authors declare that there was no funding for the present research.

Competing Interests

The authors report no conflict of interest related to this study. None of the authors has any financial or personal relationships with other people or organizations that may inappropriately influence their actions.

Ethical Approval

The study was approved by PUCRS Research Ethics Committee (Protocol No. 930.878). It was conducted in accordance with the provisions of the Declaration of Helsinki, adopted by the 18th World Medical Assembly, Helsinki, Finland, June 1964, and as amended most recently by the 64th World Medical Assembly, Fortaleza, Brazil, October 2013.

Patient Consent

Written informed consent was obtained from all participants.

REFERENCES

1. Hong JS, Park YH, Kim YJ, Hong SM, Oh KM. Three-dimensional changes in pharyngeal airway in skeletal class III patients undergoing orthognathic surgery. *J Oral Maxillofac Surg* 2001;69:401-8, doi: 10.1016/j.joms.2011.02.011
2. Kim MA, Kim BR, Youn JK, Kim YJR, Park YH. Head posture and pharyngeal airway volume changes after bimaxillary surgery for mandibular prognathism. *J Cranio Maxill Surg* 2014;42:531-5. doi:10.1016/j.jcms.2013.07.022
3. Phillips C, Snow MD, Turvey TA, Proffit WR. The effect of orthognathic surgery on head posture. *Eur J Orthod* 1991;13(5):397-403.
4. Achilleos S, Krogstad O, Lyberg T. Surgical mandibular setback and changes in uvuloglossopharyngeal morphology and head posture: a short- and long-term cephalometric study in males. *Eur J Orthod* 2000;22:383-94.
5. Solow B, Sandham A. Cranio-cervical posture: a factor in the development and function of the dentofacial structures. *Eur J Orthod* 2002;24:447-56.
6. Savjani D, Wertheim D, Edler R. Change in cranio-cervical angulation following orthognathic surgery. *Eur J Orthod* 2005;27:268-73. doi: 10.1093/ejo/cji013
7. Aranitasi L, Tarazona B, Zamora N, Gandía JL, Paredes V. Influence of skeletal class in the morphology of cervical vertebrae: A study using cone beam computed tomography. *Angle Orthod* 2017;87(1):131-7. doi:10.2319/041416-307.1
8. Cassi D, De Biase C, Tonni I, Gandolfini M, Di Blasio A, Piancino MG. Natural position of the head: review of two-dimensional and three-dimensional methods of recording. *Br J Oral Maxillofac Surg* 2016;54:233-40. doi:10.1016/j.bjoms.2016.01.025
9. Hwang S, Chung CJ, Choi YJ, Huh JK, Kim KH. Changes of hyoid, tongue and pharyngeal airway after mandibular setback surgery by intraoral vertical ramus osteotomy. *Angle Orthod* 2010;80:302e308. doi: 10.2319/040209-188.1
10. Marşan G, Evren O, Cura N, Vasfi Kuvat S, Emekli U. Changes in head posture and hyoid bone position in Turkish Class III patients after mandibular setback surgery. *J Cranio Maxill Surg* 2010;38:113-21. doi:10.1016/j.jcms.2009.03.009
11. Siersbaek-Nielsen S, Solow B. Intra- and interexaminer variability in head posture recorded by dental auxiliaries. *Am J Orthod* 1982;82:50-7.
12. Peng L, Cooke MS. Fifteen-year reproducibility of natural head posture: A longitudinal study. *Am J Orthod Dentofac* 1999;116(1):82-5. doi: 10.1016/S0889-5406(99)70306-9
13. Bister D, Edler RJ, Tom BDM, Prevost AT. Natural head posture – considerations of reproducibility. *Eur J Orthodont* 2002;24:457-70.
14. Cho D, Choi DS, Jang I, Cha BK. Changes in natural head position after orthognathic surgery in skeletal Class III patients. *Am J Orthod Dentofac* 2015;147(6):747-54. doi: 10.1016/j.ajodo.2015.01.026

15. Harrison DE, Harrison DD, Cailliet R, Troyanovich SJ, Janik TJ, Holland B. Cobb Method or Harrison Posterior Tangent Method: Which to Choose for Lateral Cervical Radiographic Analysis. *Spine* 2000;25(16):2072-8.
16. Kulczynski FZ, Andriola FO, Deon PH, Melo DAS, Pagnoncelli RM. Postural assessment in class III patients before orthognathic surgery. *J Oral Maxillofac Surg* 2017; (available online 25 July 2017) doi:10.1016/j.joms.2017.07.157
17. Côt P, Cassidy JD, Yong-Hing K, Sibley J, Loewy J. Apophysial joint degeneration, disc degeneration, and sagittal curve of the cervical spine. *Spine* 1997;22:859–64.
18. Wenzel A, Williams S, Ritzau M. Changes in head posture and nasopharyngeal airway following surgical correction of mandibular prognathism. *Eur J Orthod* 1989;11:37–42.
19. Aydemir H, Memikoglu U, Karasu H. Pharyngeal airway space, hyoid bone position and head posture after orthognathic surgery in Class III patients. *Angle Orthod* 2012;82(6):993-1000. doi:10.2319/091911-597.1
20. Solow B, Sonnesen L. Head posture and malocclusions. *Eur J Orthod* 1998;20:685-93. doi: 10.1093/ejo/20.6.685
21. McCane B, Kean MR. Integration of parts in the facial skeleton and cervical vertebrae. *Am J Orthod Dentofacial Orthop* 2011;139:e13-e30. doi:10.1016/j.ajodo.2010.06.016
22. Hedayati Z, Paknahad M, Zorriasatine F. Comparison of Natural Head Position in Different Anteroposterior Malocclusions. *Journal of Dentistry* 2013;10(3):210-20.
23. Efendiyeva R, Aydemir H, Karasu H, Toygar-Memikoglu U. Pharyngeal airway space, hyoid bone position, and head posture after bimaxillary orthognathic surgery in Class III patients Long-term evaluation. *Angle Orthod* 2014;84(5):773-81. doi:10.2319/072213-534.1
24. Sinko K, Grohs J-G, Millesi-Schobel G, Watzinger F, Turhani D, Undt G, Baumann A. Dysgnathia, orthognathic surgery and spinal posture. *Int J Oral Maxillofac Surg* 2006;35:312–317. doi:10.1016/j.ijom.2005.09.009
25. Verma SK, Maheshwari S, Gautam SN, et al: Natural head position: Key position for radiographic and photographic analysis and research of craniofacial complex. *J Oral Biol Craniofac Res* 2012;2(1):46-9. doi: 10.1016/S2212-4268(12)60011-6
26. Kim JY, Kang MH, You JY, Jee HG, Yi JW, KIM BH. Natural Head Postures of Patients With Facial Asymmetry in Frontal View Are Corrected After Orthognathic Surgeries. *J Oral Maxillofac Surg* 2016;74:392-8. doi:10.1016/j.joms.2015.07.001
27. Marcotte MR. Head posture and dentofacial proportions. *Angle Orthod* 1981;51(3):208–13. doi:10.1043/0003-3219(1981)051<0208:HPADP>2.0.CO;2
28. Sonnesen L, Bakke M, Solow B. Temporomandibular disorders in relation to craniofacial dimensions, head posture and bite force in children selected for orthodontic treatment. *Eur J Orthod* 2001;23:179–92. doi: 10.1093/ejo/23.2.179

29. Gomes LC, Horta KO, Gonçalves JR, Santos-Pinto AD. Systematic review: craniocervical posture and craniofacial morphology. *Eur J Orthod* 2014;36(1):55–66. doi:10.1093/ejo/cjt004
30. D'Attilio M, Caputi S, Epifania E, Festa F, Tecco S. Evaluation of cervical posture of children in skeletal Class I, II, and III. *Cranio* 2005;23:219–28. doi:10.1179/crn.2005.031
31. Sonnesen L, Kjaer I. Anomalies of the cervical vertebrae in patients with skeletal Class II malocclusion and horizontal maxillary overjet. *Am J Orthod Dentofac* 2008;133:188.e15–20. doi: 10.1016/j.ajodo.2007.07.018
32. Lippold C, Danesh G, Schilgen M, Drerup B, Hackenberg L. Relationship between thoracic, lordotic, and pelvic inclination and craniofacial morphology in adults. *Angle Orthod* 2006;76(5):779-785. doi:10.2319/100605-353
33. Bjork A. Some biological aspects of prognathism and occlusion of the teeth. *Acta Odontol Scand* 1950;9(1):1-40. doi:10.3109/00016355009087224
34. Muto T, Yamazaki A, Takeda S, Sato Y. Effect of bilateral Sagittal split osteotomy set-back on the soft palate and pharyngeal airway space. *Int J Oral Maxillofac Surg* 2008;37(5):419-23. doi: 10.1016/j.ijom.2007.12.012
35. Muto T, Takeda S, Kanazawa M. The effect of head posture on pharyngeal airway space (PAS). *Int J Oral Maxillofac Surg* 2002;31:579–583. doi: 10.1054/ijom.2002.0279
36. Neumann DA. Axial Skeleton: Osteology and Arthrology. In: Neumann DA, 3ed.: *Kinesiology of the Musculoskeletal System: Foundations for Rehabilitation*. Saint Louis: Mosby, 2016:784
37. AlKofide EA, AlNamankani E. The association between posture of the head and malocclusion in Saudi subjects. *Cranio* 2007;25(2):98-105.
38. Festa F, Tecco S, Dolci M, Ciufolo F, Di Meo S, Filippi MR et al. Relationship between cervical lordosis and facial morphology in Caucasian woman with a skeletal class II malocclusion: a cross sectional study. *Cranio* 2003;21(2):121-9.
39. Arntsen T, Sonnesen L. Cervical vertebral column morphology related to craniofacial morphology and head posture in preorthodontic children with Class II malocclusion and horizontal maxillary overjet. *Am J Orthod Dentofac* 2011;140(1):1-7. doi: 10.1016/j.ajodo.2010.10.021

CONSIDERAÇÕES FINAIS

No presente estudo, a angulação da lordose cervical média para os ângulos CV3/CV7 e CV1/CV7 aumentou significativamente 6 meses após a cirurgia ortognática, demonstrando uma extensão da coluna cervical. A lordose cervical total aumentou de 28,04 para 32,21 graus, levando o valor pós-operatório médio para dentro dos valores de normalidade estabelecidos por Neumann (36), que é de 30 a 35 graus. Essas diferenças podem ser decorrentes tanto de adaptações musculoesqueléticas quanto de fatores psicossociais, ambos capazes de estimular a correção da retificação da coluna cervical, levando a uma postura mais fisiológica após o recuo mandibular. O ângulo cranio-vertical aumentou ligeiramente e sem significância estatística, tendendo a corrigir a inclinação ventral da cabeça normalmente apresentada pelos pacientes com classe III esquelética.

Foi possível estabelecer uma correlação positiva entre a lordose cervical e a cirurgia ortognática bimaxilar para tratar pacientes com deformidade dentofacial esquelética classe III. Além disso, pode-se concluir que as alterações significativas na angulação da lordose cervical ocorreram especialmente na porção inferior da coluna cervical (resultando em diferenças estatísticas também na lordose cervical geral) e não na coluna cervical superior (CV1 / CV2) como descrevem alguns estudos, onde a articulação atlantoaxial apresenta pequena mobilidade e a extensão do movimento de revolução é limitada pelo contato entre o processo odontóide da CV2 e a porção medial da CV1 (22,36).

A hipótese nula foi rejeitada. Nos pacientes com deformidade dentofacial esquelética classe III a cirurgia ortognática bimaxilar resultou em extensão significativa da coluna cervical (evidenciada pelo aumento da angulação entre as vértebras cervicais), combinada com uma extensão leve, mas não significativa, da postura da cabeça.

REFERÊNCIAS BIBLIOGRÁFICAS

1. Hong JS, Park YH, Kim YJ, Hong SM, Oh KM. Three-dimensional changes in pharyngeal airway in skeletal class III patients undergoing orthognathic surgery. *J Oral Maxillofac Surg* 2001;69:401-8, doi: 10.1016/j.joms.2011.02.011
2. Kim MA, Kim BR, Youn JK, Kim YJR, Park YH. Head posture and pharyngeal airway volume changes after bimaxillary surgery for mandibular prognathism. *J Cranio Maxill Surg* 2014;42:531-5. doi:10.1016/j.jcms.2013.07.022
3. Phillips C, Snow MD, Turvey TA, Proffit WR. The effect of orthognathic surgery on head posture. *Eur J Orthod* 1991;13(5):397-403.
4. Achilleos S, Krogstad O, Lyberg T. Surgical mandibular setback and changes in uvuloglossopharyngeal morphology and head posture: a short- and long-term cephalometric study in males. *Eur J Orthod* 2000;22:383-94.
5. Solow B, Sandham A. Cranio-cervical posture: a factor in the development and function of the dentofacial structures. *Eur J Orthod* 2002;24:447-56.
6. Savjani D, Wertheim D, Edler R. Change in cranio-cervical angulation following orthognathic surgery. *Eur J Orthod* 2005;27:268-73. doi: 10.1093/ejo/cji013
7. Aranitasi L, Tarazona B, Zamora N, Gandía JL, Paredes V. Influence of skeletal class in the morphology of cervical vertebrae: A study using cone beam computed tomography. *Angle Orthod* 2017;87(1):131-7. doi:10.2319/041416-307.1
8. Cassi D, De Biase C, Tonni I, Gandolfini M, Di Blasio A, Piancino MG. Natural position of the head: review of two-dimensional and three-dimensional methods of recording. *Br J Oral Maxillofac Surg* 2016;54:233-40. doi:10.1016/j.bjoms.2016.01.025
9. Hwang S, Chung CJ, Choi YJ, Huh JK, Kim KH. Changes of hyoid, tongue and pharyngeal airway after mandibular setback surgery by intraoral vertical ramus osteotomy. *Angle Orthod* 2010;80:302e308. doi: 10.2319/040209-188.1
10. Marşan G, Evren O, Cura N, Vasfi Kuvat S, Emekli U. Changes in head posture and hyoid bone position in Turkish Class III patients after mandibular setback surgery. *J Cranio Maxill Surg* 2010;38:113-21. doi:10.1016/j.jcms.2009.03.009
11. Siersbaek-Nielsen S, Solow B. Intra- and interexaminer variability in head posture recorded by dental auxiliaries. *Am J Orthod* 1982;82:50–7.
12. Peng L, Cooke MS. Fifteen-year reproducibility of natural head posture: A longitudinal study. *Am J Orthod Dentofac* 1999;116(1):82-5. doi: 10.1016/S0889-5406(99)70306-9
13. Bister D, Edler RJ, Tom BDM, Prevost AT. Natural head posture – considerations of reproducibility. *Eur J Orthodont* 2002;24:457–70.

14. Cho D, Choi DS, Jang I, Cha BK. Changes in natural head position after orthognathic surgery in skeletal Class III patients. *Am J Orthod Dentofac* 2015;147(6):747-54. doi: 10.1016/j.ajodo.2015.01.026
15. Harrison DE, Harrison DD, Cailliet R, Troyanovich SJ, Janik TJ, Holland B. Cobb Method or Harrison Posterior Tangent Method: Which to Choose for Lateral Cervical Radiographic Analysis. *Spine* 2000;25(16):2072-8.
16. Kulczynski FZ, Andriola FO, Deon PH, Melo DAS, Pagnoncelli RM. Postural assessment in class III patients before orthognathic surgery. *J Oral Maxillofac Surg* 2017; (available online 25 July 2017) doi:10.1016/j.joms.2017.07.157
17. Côt P, Cassidy JD, Yong-Hing K, Sibley J, Loewy J. Apophysial joint degeneration, disc degeneration, and sagittal curve of the cervical spine. *Spine* 1997;22:859–64.
18. Wenzel A, Williams S, Ritzau M. Changes in head posture and nasopharyngeal airway following surgical correction of mandibular prognathism. *Eur J Orthod* 1989;11:37–42.
19. Aydemir H, Memikoglu U, Karasu H. Pharyngeal airway space, hyoid bone position and head posture after orthognathic surgery in Class III patients. *Angle Orthod* 2012;82(6):993-1000. doi:10.2319/091911-597.1
20. Solow B, Sonnesen L. Head posture and malocclusions. *Eur J Orthod* 1998;20:685-93. doi: 10.1093/ejo/20.6.685
21. McCane B, Kean MR. Integration of parts in the facial skeleton and cervical vertebrae. *Am J Orthod Dentofacial Orthop* 2011;139:e13-e30. doi:10.1016/j.ajodo.2010.06.016
22. Hedayati Z, Paknahad M, Zorriasatine F. Comparison of Natural Head Position in Different Anteroposterior Malocclusions. *Journal of Dentistry* 2013;10(3):210-20.
23. Efendiyeva R, Aydemir H, Karasu H, Toygar-Memikoglu U. Pharyngeal airway space, hyoid bone position, and head posture after bimaxillary orthognathic surgery in Class III patients Long-term evaluation. *Angle Orthod* 2014;84(5):773-81. doi:10.2319/072213-534.1
24. Sinko K, Grohs J-G, Millesi-Schobel G, Watzinger F, Turhani D, Undt G, Baumann A. Dysgnathia, orthognathic surgery and spinal posture. *Int J Oral Maxillofac Surg* 2006;35:312–317. doi:10.1016/j.ijom.2005.09.009
25. Verma SK, Maheshwari S, Gautam SN, et al: Natural head position: Key position for radiographic and photographic analysis and research of craniofacial complex. *J Oral Biol Craniofac Res* 2012;2(1):46-9. doi: 10.1016/S2212-4268(12)60011-6
26. Kim JY, Kang MH, You JY, Jee HG, Yi JW, KIM BH. Natural Head Postures of Patients With Facial Asymmetry in Frontal View Are Corrected After Orthognathic Surgeries. *J Oral Maxillofac Surg* 2016;74:392-8. doi:10.1016/j.joms.2015.07.001

27. Marcotte MR. Head posture and dentofacial proportions. *Angle Orthod* 1981;51(3):208–13. doi:10.1043/0003-3219(1981)051<0208:HPADP>2.0.CO;2
28. Sonnesen L, Bakke M, Solow B. Temporomandibular disorders in relation to craniofacial dimensions, head posture and bite force in children selected for orthodontic treatment. *Eur J Orthod* 2001;23:179–92. doi: 10.1093/ejo/23.2.179
29. Gomes LC, Horta KO, Gonçalves JR, Santos-Pinto AD. Systematic review: craniocervical posture and craniofacial morphology. *Eur J Orthod* 2014;36(1):55–66. doi:10.1093/ejo/cjt004
30. D’Attilio M, Caputi S, Epifania E, Festa F, Tecco S. Evaluation of cervical posture of children in skeletal Class I, II, and III. *Cranio* 2005;23:219–28. doi:10.1179/crn.2005.031
31. Sonnesen L, Kjaer I. Anomalies of the cervical vertebrae in patients with skeletal Class II malocclusion and horizontal maxillary overjet. *Am J Orthod Dentofac* 2008;133:188.e15–20. doi: 10.1016/j.ajodo.2007.07.018
32. Lippold C, Danesh G, Schilgen M, Drerup B, Hackenberg L. Relationship between thoracic, lordotic, and pelvic inclination and craniofacial morphology in adults. *Angle Orthod* 2006;76(5):779-785. doi:10.2319/100605-353
33. Bjork A. Some biological aspects of prognathism and occlusion of the teeth. *Acta Odontol Scand* 1950;9(1):1-40. doi:10.3109/00016355009087224
34. Muto T, Yamazaki A, Takeda S, Sato Y. Effect of bilateral Sagittal split osteotomy set-back on the soft palate and pharyngeal airway space. *Int J Oral Maxillofac Surg* 2008;37(5):419-23. doi: 10.1016/j.ijom.2007.12.012
35. Muto T, Takeda S, Kanazawa M. The effect of head posture on pharyngeal airway space (PAS). *Int J Oral Maxillofac Surg* 2002;31:579–583. doi: 10.1054/ijom.2002.0279
36. Neumann DA. Axial Skeleton: Osteology and Arthrology. In: Neumann DA, 3ed.: *Kinesiology of the Musculoskeletal System: Foundations for Rehabilitation*. Saint Louis: Mosby, 2016:784
37. AlKofide EA, AlNamankani E. The association between posture of the head and malocclusion in Saudi subjects. *Cranio* 2007;25(2):98-105.
38. Festa F, Tecco S, Dolci M, Ciufolo F, Di Meo S, Filippi MR et al. Relationship between cervical lordosis and facial morphology in Caucasian woman with a skeletal class II malocclusion: a cross sectional study. *Cranio* 2003;21(2):121-9.
39. Arntsen T, Sonnesen L. Cervical vertebral column morphology related to craniofacial morphology and head posture in preorthodontic children with Class II malocclusion and horizontal maxillary overjet. *Am J Orthod Dentofac* 2011;140(1):1-7. doi: 10.1016/j.ajodo.2010.10.021

FIGURAS E TABELAS

Figura 1. Pontos de referência utilizados para avaliar a lordose cervical: platô superior da Primeira Vértebra Cervical (CV1, Atlas), platô inferior do corpo da Segunda Vértebra Cervical (CV2, Axis), platô superior do corpo da Terceira Vértebra Cervical (CV3) e o platô inferior da Sétima Vértebra Cervical (CV7). O Método de Cobb foi empregado para obter os valores angulares entre CV1 e CV2 (angulação da porção superior da coluna cervical), entre CV3 e CV7 (angulação da porção inferior da coluna cervical) e entre CV1 e CV7 (angulação total da coluna cervical).

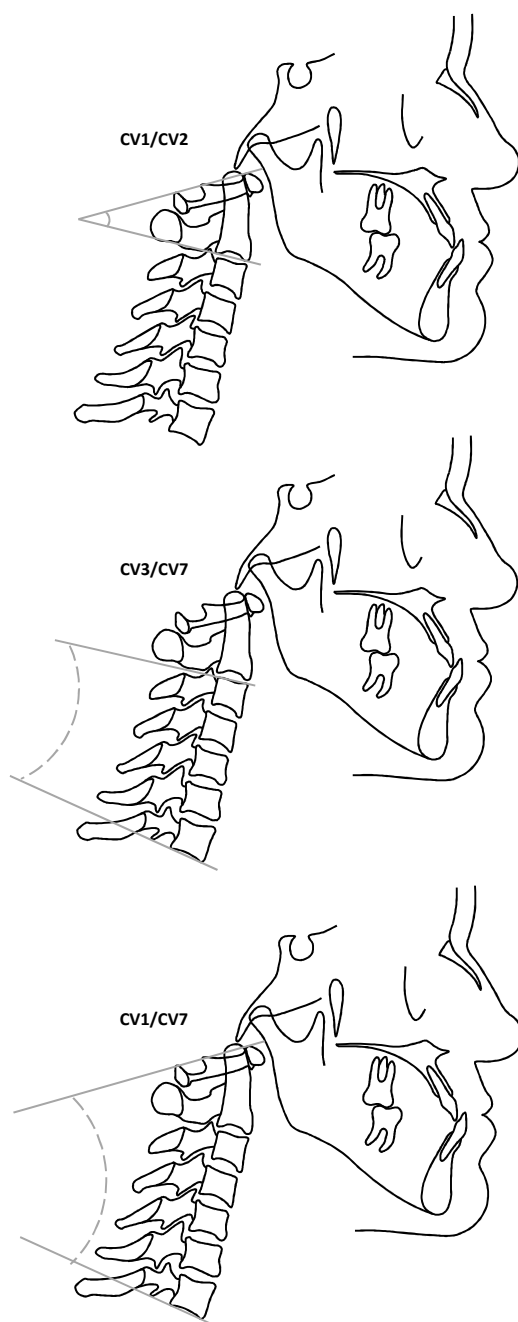


Figura 2. Pontos de referência utilizados para a análise cefalométrica. Pontos: S (Sela), N (Násio), Go (Gônio), Gn (Gnátio), CV2ip (ponto mais inferior e posterior do corpo da CV2) e CV2tg (ponto mais superior e posterior do processo odontóide da CV2, o ponto em que a linha OPT tangencia o processo odontóide da CV2). Planos: NSL (Linha Sela-Násio), OPT (linha tangente ao processo odontóide, que conecta os pontos CV2ip e CV2tg), VER (linha vertical verdadeira, perpendicular ao solo), Go-Gn (plano mandibular) e OCL (plano oclusal). Ângulos: NSL/OPT (ângulo crânio-cervical), NLS/VER (ângulo crânio-vertical), NSL/Go-Gn (ângulo mandibular, entre NSL e Go-Gn) e NSL/OCL (ângulo do plano oclusal, entre NSL e OCL). Overjet: distância horizontal entre a ponta do incisivo central superior e a ponta do incisivo central inferior.

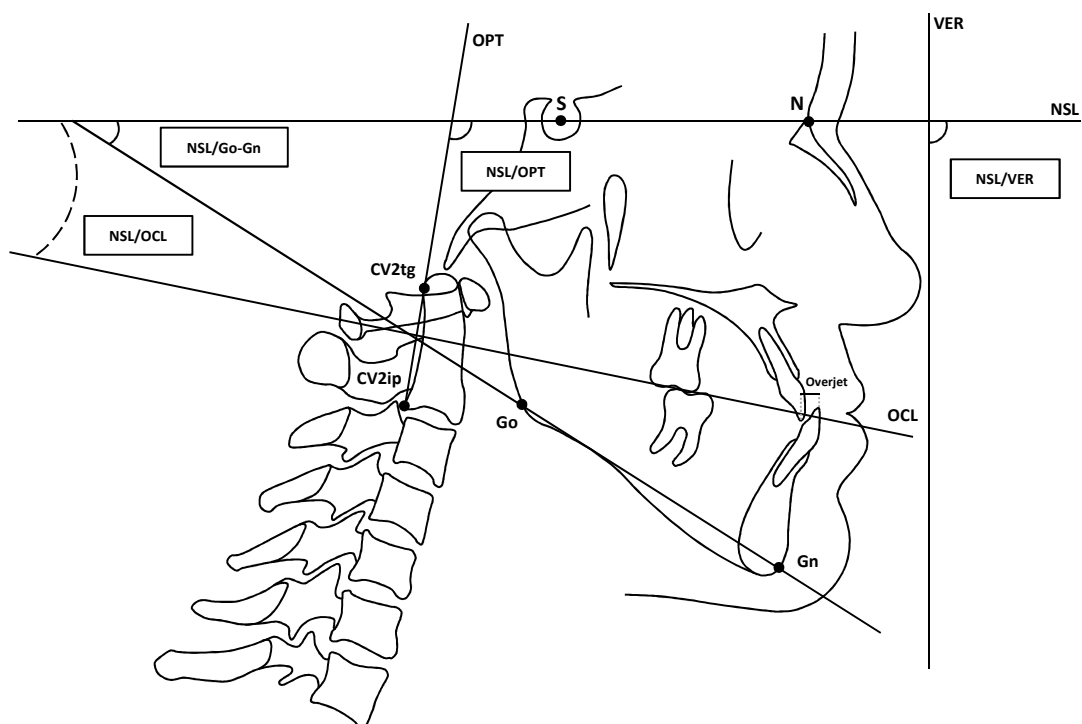


Figura 3. Gráficos de dispersão comparando as medidas (em graus, °) pré-operatórias (T1) e pós-operatórias (T2) para os ângulos CV3/CV7 (A) e CV1/CV7 (B) (n=25).

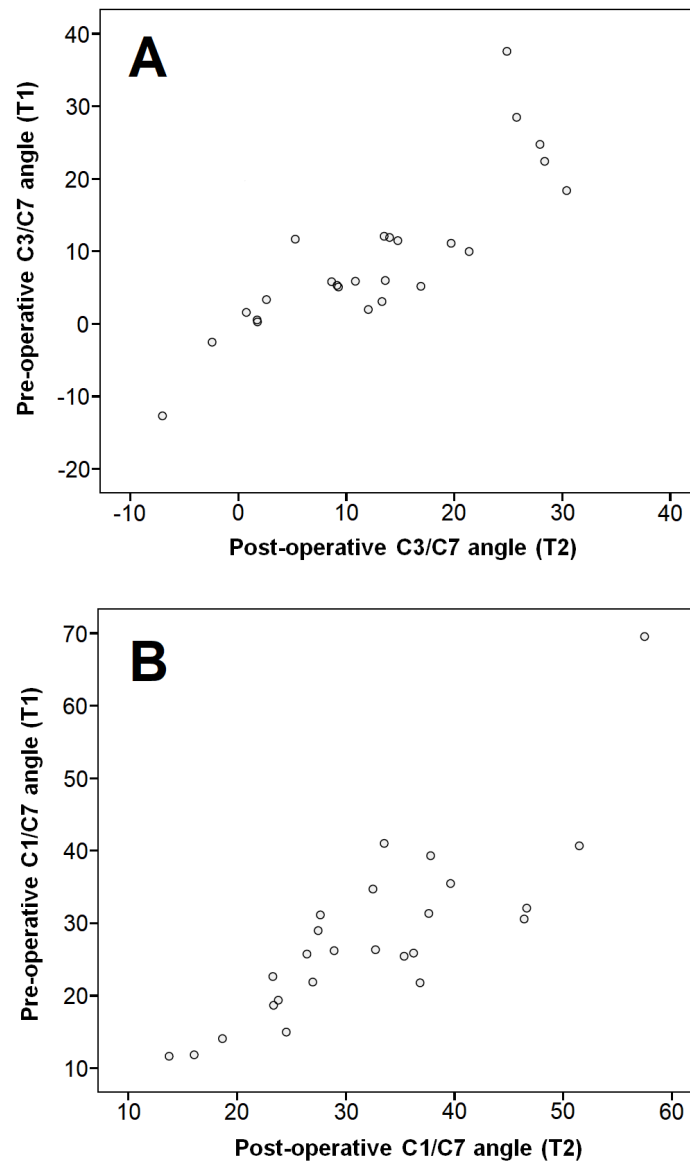


Figura 4. Sobreposições dos traçados da coluna cervical pré (linha pontilhada) e pós-operatória (linha contínua) mostrando as diferenças médias entre os intervalos de tempo: A, sobreposição da CV1 demonstrando uma diferença média de $3,54^\circ$ na angulação da coluna cervical inferior (CV3/CV7). B, sobreposição da CV1 demonstrando uma diferença média de $4,16^\circ$ na lordose cervical total (CV1/CV7).

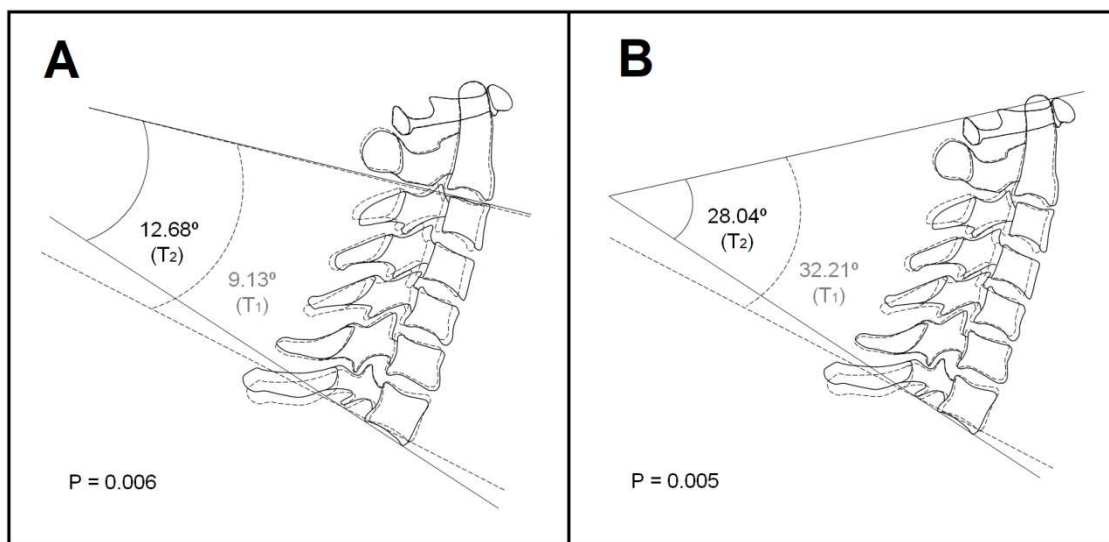


Tabela 1. Alterações (em graus, °) na lordose cervical, no ângulo crânio-cervical, no ângulo crânio-vertical, no ângulo mandibular e no ângulo do plano oclusal antes (T1) e 6 meses após (T2) a cirurgia ortognática (n=25).

| | | T1 (n=25) | | T2 (n=25) | | T2-T1 Mean | P value |
|-------------------|-----------|--------------|-------|--------------|-------|---------------|---------|
| | | Mean | SD | Mean | SD | | |
| Cervical Lordosis | CV1/CV2 | 17.47 | 8.70 | 18.09 | 8.21 | 0.62 | 0.376 |
| | CV3/CV7 | 9.13 | 10.69 | 12.68 | 10.12 | 3.54 | 0.006* |
| | CV1/CV7 | 28.04 | 12.09 | 32.21 | 10.74 | 4.16 | 0.005* |
| Head Posture | NSL/OPT | 98.46 | 5.95 | 97.37 | 6.51 | -1.08 | 0.227 |
| | NSL/VER | 93.11 | 2.76 | 94.47 | 4.11 | 1.36 | 0.109 |
| Planes | NSL/Go-Gn | 31.15 | 6.95 | 28.76 | 7.00 | -2.38 | 0.005* |
| | NSL/OCL | 12.15 | 4.39 | 11.43 | 4.73 | -0.72 | 0.293 |

* P<0.05

CV1/CV2 Angle between CV1 and CV2

CV3/CV7 Angle between CV3 and CV7

CV1/CV7 Angle between CV1 and CV7

NSL/OPT Angle between Nasion Sella Line and Odontoid Process of CV2 Tangent

NLS/VER Angle between Nasion Sella Line and True Vertical Line

NLS/Go-Gn Angle between Nasion Sella Line and Mandibular Plane

NSL/OCL Angle between Nasion Sella Line and Oclusal Plane

APÊNDICE A – TCLE

TERMO DE CONSENTIMENTO LIVRE E ESCLARECIDO

Título da pesquisa: AVALIAÇÃO POSTURAL DE PACIENTES CANDIDATOS A CIRURGIA ORTOGNÁTICA

I. Justificativa e objetivos da pesquisa

O objetivo deste trabalho consta em avaliar pacientes candidatos a cirurgia ortognática, sobre o aspecto postural, nos estágios pré-operatórios e pós-operatórios, através do método de avaliação postural SAPO® e radiografias latero-cervicais, com o intuito de analisar as alterações corporais destes pacientes.

II. Procedimento a serem utilizados

O exame clínico inicial será realizado por um único examinador, procedimento que apresenta uma boa reprodutibilidade na literatura. Será realizada uma avaliação postural um mês antes do pré-operatório do paciente para cirurgia ortognática, através do sistema SAPO® e radiografia latero-cervical, e o paciente será novamente avaliado posturalmente através do sistema SAPO®, seis meses pós cirurgia ortognática.

III. Desconfortos ou riscos esperados

Eu compreendo também que estes testes são inócuos e não alterarão em nada o protocolo de tratamento a ser empregado na clínica, bem como o resultado da tratamento.

IV. Liberdade de abandonar a pesquisa sem prejuízo para si

Este estudo é voluntário e não-lucrativo, e a participação e cooperação do paciente são parte essencial do sucesso do estudo. Sua participação não implica em mudar seu tratamento e você poderá sair da pesquisa à qualquer momento sem qualquer prejuízo de seu tratamento.

V. Garantia de resposta a qualquer pergunta

Eu fui esclarecido (a) sobre todo o estudo e todas as minhas perguntas foram respondidas. Caso eu venha a possuir qualquer outra dúvida sobre o estudo, tenho o total direito de solicitar esclarecimentos em qualquer fase da pesquisa, e de que telefone do CEP (Comitê de Ética em pesquisa PUCRS), para contato imediato, me foram postos à disposição.

VI. Garantia de privacidade

Compreendo também que as informações coletadas são confidenciais e que não serão divulgadas sem o meu consentimento escrito. Somente a descrição referente ao grupo de participantes é que se encontra a disposição do pesquisador, não podendo este identificar os participantes envolvidos em nenhum dos seus resultados.

VII. Direito de imagem

Durante a exclusão da pesquisa estou ciente que será necessário à aquisição de imagem e informações sobre meu tratamento e que os mesmos visam

registro do caso e poderão compor material publicado em revistas, artigos ou comunicações em congressos. Cedo o direito do uso destas informações sem ônus aos profissionais, desde que respeitado o item VI.

VIII. Avaliação Postural

Para as avaliações posturais, o paciente do gênero masculino terá que comparecer com uma bermuda e ficar sem camiseta e para as pacientes do gênero feminino terá que comparecer com uma bermuda e roupa de banho (maiô), visando facilitar a avaliação postural.

IX. Compromisso com informação atualizada do estudo

Eu tenho o direito de ser informado sobre o andamento da pesquisa, e de quaisquer alterações no protocolo serão imediatamente informadas a todos os participantes do estudo.

X. Disponibilidade de tratamento médico e indenização em caso de danos

Eu fui informado (a) que caso existam danos à minha saúde, causados diretamente pela pesquisa, terei direito a tratamento médico e indenização conforme estabelece a lei.

XI. Garantia que custos adicionais serão absorvidos pelo orçamento da pesquisa

Eu fui informado (a) que caso exista gastos adicionais com o tratamento, estes serão absorvidos pelo orçamento da pesquisa.

Telefone do CEP-PUCRS: (51) 3320-3304

Declaro que recebi cópia do presente Termo de Consentimento

_____/_____/_____
Assinatura do paciente Nome do paciente Data

_____/_____/_____
Assinatura do Pesquisador Nome do Pesquisador Data

Este formulário foi lido para _____ (nome do paciente) em ___/___/___ (data) por _____ (nome do pesquisador) enquanto eu estava presente.

_____/_____/_____
Assinatura de testemunha Nome de Testemunha Data


APÊNDICE B – AUTORIZAÇÃO DO RESPONSÁVEL PELO AMBULATÓRIO

**PONTIFÍCIA UNIVERSIDADE CATÓLICA DO RIO GRANDE DO SUL
FACULDADE DE ODONTOLOGIA
DEPARTAMENTO DE CIRURGIA**

AUTORIZAÇÃO

Eu, CLÁITON HEITZ, professor responsável pelo ambulatório de Cirurgia da Faculdade de Odontologia da Pontifícia Universidade Católica do Rio Grande do Sul (FO-PUCRS), declaro que estou ciente e autorizo o desenvolvimento do trabalho intitulado "AVALIAÇÃO POSTURAL DE PACIENTES CANDIDATOS A CIRURGIA ORTOGNÁTICA".

Porto Alegre, 03 de abril de 2016.



Prof. Dr. Claiton Heitz

APÊNDICE C – TERMO DE EMPREGO DE DADOS

**PONTIFÍCIA UNIVERSIDADE CATÓLICA DO RIO GRANDE DO SUL
FACULDADE DE ODONTOLOGIA
DEPARTAMENTO DE CIRURGIA**

TERMO DE COMPROMISSO DE EMPREGO DE DADOS

Como autores do projeto intitulado “AVALIAÇÃO POSTURAL DE PACIENTES CANDIDATOS A CIRURGIA ORTOGNÁTICA”, declaramos que cumprimos os requisitos da resolução 466/12 e suas complementares. Comprometemo-nos a utilizar os dados coletados nos exames clínicos e laboratoriais exclusivamente para os fins previstos no protocolo de pesquisa submetido, garantindo sigilo quanto à identificação dos mesmos.



Rogério Miranda Pagnoncelli



Fernando de Oliveira Andriola

ANEXO I – PARECER CONSUBSTANCIADO DO CEP

PONTIFÍCIA UNIVERSIDADE
CATÓLICA DO RIO GRANDE
DO SUL - PUC/RS



PARECER CONSUBSTANCIADO DO CEP

DADOS DO PROJETO DE PESQUISA

Título da Pesquisa: AVALIAÇÃO POSTURAL DE PACIENTES CANDIDATOS A CIRURGIA

Pesquisador: Rogério Miranda Pagnoncelli

Área Temática:

Versão: 1

CAAE: 39872414.3.0000.5336

Instituição Proponente: UNIAO BRASILEIRA DE EDUCACAO E ASSISTENCIA

Patrocinador Principal: Financiamento Próprio

DADOS DO PARECER

Número do Parecer: 930.878

Data da Relatoria: 11/01/2015

Apresentação do Projeto:

Trata-se de projeto de pesquisa parte subjacente de critérios para obtenção do título de doutor em Cirurgia e Traumatologia Bucomaxilofacial, do PROGRAMA DE PÓS-GRADUAÇÃO EM ODONTOLOGIA - DOUTORADO EM CIRURGIA E TRAUMATOLOGIA BUCOMAXILOFACIAL. Doutorando Fernando Zugno Kulczynski, pesquisador responsável e orientador Prof.Dr. Rogério Miranda Pagnoncelli, intitulado: "AVALIAÇÃO POSTURAL DE PACIENTES CANDIDATOS A CIRURGIA ORTOGNÁTICA"

Objetivo da Pesquisa:

O objetivo da pesquisa é avaliar pacientes candidatos à cirurgia ortognática, sobre o aspecto postural, nos estágios pré-operatórios e pós-operatórios, através do método de avaliação postural SAPO® e análise cervical com radiografias de perfil/cervical através do software Kinovea. Com o intuito de analisar as alterações corporais destes pacientes. A pesquisa implicará na seleção de 30 pacientes divididos entre o sexo masculino e feminino e com idade de 18 a 40 anos, oriundos do ambulatório de cirurgia de deformidade facial, da Especialização em Cirurgia e traumatologia Bucomaxilofacial, da Faculdade de Odontologia da PUCRS, que apresentarem necessidades cirúrgicas, para correção de deformidade facial esquelética classe III e que tenham sido submetidos a preparo ortodôntico prévio, com ou sem disfunção temporomandibular diagnosticada pré-cirurgia ortognática. Será incluído na amostra do trabalho somente pacientes classe III, pois

Endereço: Av.Ipiranga, 6681, prédio 40, sala 505
Bairro: Partenon **CEP:** 90.619-900
UF: RS **Município:** PORTO ALEGRE
Telefone: (51)3320-3345 **Fax:** (51)3320-3345 **E-mail:** cep@pucls.br

Continuação do Parecer: 930.878

representam a maioria dos pacientes operados na Faculdade de Odontologia da PUCRS, assim facilitando o obtenção do número de pacientes para o estudo. O critério de inclusão será a classificação de pacientes portadores de deformidades faciais, candidatos a cirurgia ortognática para correção da deformidade.

Avaliação dos Riscos e Benefícios:

A pesquisa não apresenta riscos. Ademais, se somente com uma cirurgia para reposicionamento dos maxilares pode estar levando para uma melhor posição postural, esta cirurgia deve ser ainda mais indicada para pacientes portadores de deformidades esqueléticas faciais.

Comentários e Considerações sobre a Pesquisa:

Pesquisa inserida no ambiente de investigação da unidade universitária, e de acordo com a linha de investigação do pesquisador responsável. O exame clínico será realizado por um único examinador, procedimento que apresenta uma boa reprodutibilidade na literatura. Será realizado uma avaliação postural um mês antes do pré operatório do paciente para cirurgia ortognática, através do sistema SAPO® e o paciente será novamente avaliado posturalmente através do sistema SAPO®, seis meses pós cirurgia ortognática. Será realizado um questionário RDC – para avaliação de disfunção temporomandibular, preenchido pelo paciente. A pesquisa será financiada pelo doutorando.

Considerações sobre os Termos de apresentação obrigatória:

O procedimento atende aos requisitos exigidos para o tipo de projeto de pesquisa. Termo de compromisso do pesquisador responsável de estilo. O Termo de Consentimento Livre e Esclarecido (TCLE) está adequado e, também, atende ao estilo. Bem identificado o endereço e telefone do CEP.

Recomendações:

O projeto cumpre todos os requisitos acadêmicos e metodológicos para a realização da pesquisa. Não há recomendações.

Conclusões ou Pendências e Lista de Inadequações:

Não há pendências ou inadequações no projeto de pesquisa.

Situação do Parecer:

Aprovado

Necessita Apreciação da CONEP:

Não

Endereço: Av.Ipiranga, 6681, prédio 40, sala 505
Bairro: Partenon CEP: 90.619-900
UF: RS Município: PORTO ALEGRE
Telefone: (51)3320-3345 Fax: (51)3320-3345 E-mail: cep@puccrs.br

PONTIFÍCIA UNIVERSIDADE
CATÓLICA DO RIO GRANDE
DO SUL - PUC/RS



Continuação do Parecer: 930.878

Considerações Finais a critério do CEP:

PORTO ALEGRE, 09 de Janeiro de 2015

Assinado por:
Rodolfo Herberto Schneider
(Coordenador)

Endereço: Av. Ipiranga, 6681, prédio 40, sala 505
Bairro: Partenon CEP: 90.619-000
UF: RS Município: PORTO ALEGRE
Telefone: (51)3320-3345 Fax: (51)3320-3345 E-mail: cep@pucls.br

PONTIFÍCIA UNIVERSIDADE
CATÓLICA DO RIO GRANDE
DO SUL - PUC/RS



PARECER CONSUBSTANCIADO DO CEP

DADOS DA EMENDA

Título da Pesquisa: AVALIAÇÃO POSTURAL DE PACIENTES CANDIDATOS A CIRURGIA

Pesquisador: Rogerio Miranda Pagnoncelli

Área Temática:

Versão: 3

CAAE: 39872414.3.0000.5336

Instituição Proponente: UNIAO BRASILEIRA DE EDUCACAO E ASSISTENCIA

Patrocinador Principal: Financiamento Próprio

DADOS DO PARECER

Número do Parecer: 1.972.135

Apresentação do Projeto:

O pesquisador responsável do estudo: "AVALIAÇÃO POSTURAL DE PACIENTES CANDIDATOS A CIRURGIA ORTOGNÁTICA", encaminhou ao CEP-PUCRS, em 13/03/2017, a E1 para incluir na amostra pacientes com deformidade esquelética do tipo Classe II, sendo também adicionados nova versão do projeto e novo cronograma.

Objetivo da Pesquisa:

O pesquisador responsável do estudo: "AVALIAÇÃO POSTURAL DE PACIENTES CANDIDATOS A CIRURGIA ORTOGNÁTICA", encaminhou ao CEP-PUCRS, em 13/03/2017, a E1 para incluir na amostra pacientes com deformidade esquelética do tipo Classe II, sendo também adicionados nova versão do projeto e novo cronograma.

Avaliação dos Riscos e Benefícios:

O pesquisador responsável do estudo: "AVALIAÇÃO POSTURAL DE PACIENTES CANDIDATOS A CIRURGIA ORTOGNÁTICA", encaminhou ao CEP-PUCRS, em 13/03/2017, a E1 para incluir na amostra pacientes com deformidade esquelética do tipo Classe II, sendo também adicionados nova versão do projeto e novo cronograma.

Comentários e Considerações sobre a Pesquisa:

O pesquisador responsável do estudo: "AVALIAÇÃO POSTURAL DE PACIENTES CANDIDATOS A CIRURGIA ORTOGNÁTICA", encaminhou ao CEP-PUCRS, em 13/03/2017, a E1 para incluir na

Endereço: Av. Ipiranga, 6681, prédio 50, sala 703
Bairro: Partenon **CEP:** 90.619-900
UF: RS **Município:** PORTO ALEGRE
Telefone: (51)3320-3345 **Fax:** (51)3320-3345 **E-mail:** cep@puocrs.br

PONTIFÍCIA UNIVERSIDADE
CATÓLICA DO RIO GRANDE
DO SUL - PUC/RS



Continuação do Parecer: 1.972.135

amostra pacientes com deformidade esquelética do tipo Classe II, sendo também adicionados nova versão do projeto e novo cronograma.

Considerações sobre os Termos de apresentação obrigatória:

O pesquisador responsável do estudo: "AVALIAÇÃO POSTURAL DE PACIENTES CANDIDATOS A CIRURGIA ORTOGNÁTICA", encaminhou ao CEP-PUCRS, em 13/03/2017, a E1 para incluir na amostra pacientes com deformidade esquelética do tipo Classe II, sendo também adicionados nova versão do projeto e novo cronograma.

Conclusões ou Pendências e Lista de Inadequações:

Não há pendências.

Considerações Finais a critério do CEP:

O CEP-PUCRS, de acordo com suas atribuições definidas na Resolução CNS n° 466 de 2012 e Norma Operacional n° 001 de 2013 do CNS, manifesta-se pela aprovação da emenda.

Este parecer foi elaborado baseado nos documentos abaixo relacionados:

| Tipo Documento | Arquivo | Postagem | Autor | Situação |
|---|---|------------------------|-----------------------------|----------|
| Informações Básicas do Projeto | PB_INFORMAÇÕES_BASICAS_828101_E1.pdf | 13/03/2017 11:48:24 | | Aceito |
| Outros | CartaApresEmenda.pdf | 13/03/2017 11:47:00 | Rogério Miranda Pagnoncelli | Aceito |
| Outros | LINK_LATTES_PESQUISADORES.pdf | 03/01/2017 23:04:11 | Rogério Miranda Pagnoncelli | Aceito |
| Projeto Detalhado / Brochura Investigador | NOVO_PROJETO_ADENDO_PB.pdf | 17/11/2016 21:41:13 | Rogério Miranda Pagnoncelli | Aceito |
| Cronograma | CronogramaPB_Adendo.pdf | 17/11/2016 20:56:55 | Rogério Miranda Pagnoncelli | Aceito |
| Parecer Anterior | ParecerConsubiadoCEP_ProjetoOriginal.pdf | 17/11/2016 20:54:37 | Rogério Miranda Pagnoncelli | Aceito |
| Folha de Rosto | Orçamento ALTERAÇÃO.pdf | 12/12/2014 14:46:34 | | Aceito |
| Outros | CARTA RESPOSTA-ORÇAMENTO.pdf | 20/11/2014 10:47:07 | | Aceito |
| Outros | CARTA RESPOSTA - LATTES.pdf | 20/11/2014 10:46:11 | | Aceito |
| Parecer Anterior | Aprovação Comite de Ética Odontologia PUCRS.pdf | 20/10/2014 16:06:27 | | Aceito |
| Parecer Anterior | Ata de qualificação.pdf | 20/10/2014 16:01:04 | | Aceito |

Endereço: Av. Ipiranga, 6681, prédio 50, sala 703
 Bairro: Partenon CEP: 90.619-900
 UF: RS Município: PORTO ALEGRE
 Telefone: (51)3320-3345 Fax: (51)3320-3345 E-mail: cep@puers.br

PONTIFÍCIA UNIVERSIDADE
CATÓLICA DO RIO GRANDE
DO SUL - PUC/RS



Continuação do Parecer: 1.972.135

| | | | | |
|--|--|------------------------|--|--------|
| Projeto Detalhado / Brochura Investigador | PROJETO AVALIAÇÃO POSTURAL 14 - 4 PDF.pdf | 20/10/2014 16:00:31 | | Aceito |
| TCLE / Termos de Assentimento / Justificativa de Ausência | TERMO DE CONSENTIMENTO LIVRE E ESCLARECIDO 2014.pdf | 20/10/2014 15:59:51 | | Aceito |
| Declaração de Instituição e Infraestrutura | Liberação de laboratorio.pdf | 20/10/2014 15:59:07 | | Aceito |

Situação do Parecer:

Aprovado

Necessita Apreciação da CONEP:

Não

PORTO ALEGRE, 20 de Março de 2017

Assinado por:
Paulo Vinicius Sporleder de Souza
(Coordenador)

Endereço: Av. Ipiranga, 6681, prédio 50, sala 703
Bairro: Partenon CEP: 90.619-900
UF: RS Município: PORTO ALEGRE
Telefone: (51)3320-3345 Fax: (51)3320-3345 E-mail: oep@puers.br

ANEXO II – PARECERES SIPESQ

SIPESQ
Sistema de Pesquisas da PUCRS



Código SIPESQ: 5953

Porto Alegre, 24 de setembro de 2014.

Prezado(a) Pesquisador(a),

A Comissão Científica da FACULDADE DE ODONTOLOGIA da PUCRS apreciou e aprovou o Projeto de Pesquisa "AVALIAÇÃO POSTURAL DE PACIENTES CANDIDATOS A CIRURGIA ORTOGNÁTICA" coordenado por ROGERIO MIRANDA PAGNONCELLI. Caso este projeto necessite apreciação do Comitê de Ética em Pesquisa (CEP) e/ou da Comissão de Ética no Uso de Animais (CEUA), toda a documentação anexa deve ser idêntica à documentação enviada ao CEP/CEUA, juntamente com o Documento Unificado gerado pelo SIPESQ.

Atenciosamente,

Comissão Científica da FACULDADE DE ODONTOLOGIA



SIPESQ

Sistema de Pesquisas da PUCRS

Código SIPESQ: 5953

Porto Alegre, 15 de agosto de 2017.

Prezado(a) Pesquisador(a),

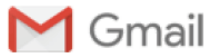A Comissão Científica da FACULDADE DE ODONTOLOGIA da PUCRS apreciou e aprovou o Projeto de Pesquisa "AVALIAÇÃO POSTURAL DE PACIENTES CANDIDATOS A CIRURGIA ORTOGNÁTICA", previamente aprovado por esta Comissão em 24/09/2014. Este projeto necessita da apreciação do Comitê de Ética em Pesquisa (CEP). Toda a documentação anexa deve ser idêntica à documentação enviada ao CEP, juntamente com o Documento Unificado gerado pelo SIPESQ.

Atenciosamente,

Comissão Científica da FACULDADE DE ODONTOLOGIA

ANEXO III – ARTIGOS RELACIONADOS À PESQUISA

ANEXO III (A) – ARTIGO SUBMETIDO I (IJOMS – A1)



Fernando Andriola <fernandoandriola@gmail.com>

Submission Confirmation for Changes in cervical lordosis after orthognathic surgery in skeletal class III patients

1 mensagem

International Journal of Oral & Maxillofacial Surgery <eesserver@eesmail.elsevier.com> 23 de outubro de 2017 16:21
Responder a: International Journal of Oral & Maxillofacial Surgery <IJOMS@elsevier.com>
Para: fernandoandriola@gmail.com

Dear Dr. Andriola,

We acknowledge, with thanks, the receipt of your manuscript submitted to International Journal of Oral & Maxillofacial Surgery.

You may check on the progress of your paper by logging on to the Elsevier Editorial System as an author. The URL is <https://ees.elsevier.com/ijoms/>. Your username is Your username is: fernandoandriola@gmail.com.

If you need to retrieve password details,
please go to: http://ees.elsevier.com/ijoms/automail_query.asp

Your manuscript will be given a reference number once an Editor has been assigned. Your paper will then be forwarded to the expert reviewers of the Editorial Board for review. Once the results of the reviewing process are available we will advise you.

Thank you for showing your interest in publishing in the International Journal of Oral and Maxillofacial Surgery.

Kind regards,

Jacqui Merrison
IJOMS Editorial Office

ANEXO III (B) – ARTIGO PUBLICADO I (JOMS – A2)

Journal of Oral and Maxillofacial Surgery

Available online 25 July 2017

In Press, Accepted Manuscript



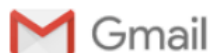Postural assessment in class III patients before orthognathic surgery

Fernando Zugno Kulczynski ¹  , Fernando de Oliveira Andriola ², Pedro Henrique Deon ³, Denizar Alberto da Silva Melo ⁴, Rogério Miranda Pagnoncelli ⁵

 **Show more**

<https://doi.org/10.1016/j.joms.2017.07.157>

[Get rights and content](#)

ANEXO III (C) – ARTIGO PUBLICADO II (OMFS – B2)

Fernando Andriola <fernandoandriola@gmail.com>

OMFS: Your manuscript entitled Postural assessment in class III patients before and after orthognathic surgery

2 mensagens

Leon Assael <em@editorialmanager.com>

19 de janeiro de 2018 04:18

Responder a: Leon Assael <leon.assael@ucsf.edu>

Para: Fernando de Oliveira Andriola <fernandoandriola@gmail.com>

Ref.: Ms. No. OMFS-D-17-00160R1

Postural assessment in class III patients before and after orthognathic surgery

Oral and Maxillofacial Surgery

Dear Mr Andriola,

I am pleased to tell you that your work has now been accepted for publication in Oral and Maxillofacial Surgery.

It was accepted on 19 Jan 2018.

Thank you for submitting your work to this journal.

With kind regards

Leon Assael, DMD, CMM

Editor-in-Chief

Oral and Maxillofacial Surgery

these queries have been properly addressing making this a unique and interesting contribution on postural effects of OS

ANEXO IV – ARTIGOS NÃO RELACIONADOS À PESQUISA**ANEXO IV (A) – ARTIGO PUBLICADO III (Odonto Ciência – B3)****CASE REPORT**

Rev Odonto Cienc 2017;32(1):54-59

<http://revistaseletronicas.pucrs.br/ojs/index.php/fo> <http://dx.doi.org/10.15448/1980-6523.2017.1.26489>

Open Access**Ossifying fibroma – diagnosis, treatment, and follow-up:
case report and literature review**

Fernando de Oliveira Andriola^a, Leonardo Matos Santolim Zanettini^a, Bernardo Ottoni Braga Barreiro^a,
Valéria Rodrigues Saraiva^b, Fábio Luiz Dal Moro Maito^c, Guilherme Genehr Fritscher^c, Cláiton Heitz^c,
Rogério Miranda Pagnoncelli^d

ANEXO IV (B) – ARTIGO SUBMETIDO II (PUCRS – B3)



Revista
Odonto Ciência
Journal of Dental Science

Programa de Pós-Graduação em Odontologia
Pontifícia Universidade Católica do Rio Grande do Sul

ISSN-L: 0102-9460

HOME
ABOUT
USER HOME
SEARCH
CURRENT
ARCHIVES

ANNOUNCEMENTS
PROCEEDINGS
SBPQO
ABEC
BVS-EDITORS
ICMJE
PUCRS

JOURNALS

Home > User > Author > Submissions > #28054 > **Review**

#28054 Review

SUMMARY **REVIEW** EDITING

Submission

| | |
|---------|---|
| Authors | Fernando de Oliveira Andriola, Leonardo Matos Santolim Zanettini, Ricardo Giacomini De Marco, Camila Kunz, Cássia dos Santos Machado Vaz, Rogério Miranda Pagnoncelli |
| Title | Diode laser in the surgical treatment of inflammatory fibrous hyperplasia: Case report and literature review |
| Section | Case Report |
| Editor | José Antonio Figueiredo |

Peer Review

Round 1

| | |
|----------------|--|
| Review Version | 28054-115832-2-RV.PDF 2017-09-24 |
| Initiated | 2017-09-24 |
| Last modified | 2017-10-03 |
| Uploaded file | None |

Editor Decision

| | |
|-----------------------|--|
| Decision | — |
| Notify Editor | Editor/Author Email Record No Comments |
| Editor Version | 28054-118396-1-ED.PDF 2017-09-24 |
| Author Version | 28054-117367-1-ED.DOCX 2017-08-26 DELETE |
| Upload Author Version | <input type="button" value="Escolher arquivo"/> Nenhum arquivo selecionado <input type="button" value="Upload"/> |



Pontifícia Universidade Católica do Rio Grande do Sul
Pró-Reitoria de Graduação
Av. Ipiranga, 6681 - Prédio 1 - 3º. andar
Porto Alegre - RS - Brasil
Fone: (51) 3320-3500 - Fax: (51) 3339-1564
E-mail: prograd@pucrs.br
Site: www.pucrs.br