

PUCRS

ESCOLA DE MEDICINA  
PROGRAMA DE PÓS-GRADUAÇÃO EM MEDICINA E CIÊNCIAS DA  
SAÚDE  
ÁREA DE CONCENTRAÇÃO: CLÍNICA CIRÚRGICA

JOSIEL SCHILLING POETA

**O USO DE CÉLULAS-TRONCO ADIPOSAS E DA TÉCNICA DA  
TUBULIZAÇÃO NA REGENERAÇÃO DO NERVO FACIAL EM RATOS  
WISTAR APÓS TRANSECÇÃO COM PERDA DE SUBSTÂNCIA**

Porto Alegre  
2018

PÓS-GRADUAÇÃO - *STRICTO SENSU*



Pontifícia Universidade Católica  
do Rio Grande do Sul

PONTIFÍCIA UNIVERSIDADE CATÓLICA DO RIO GRANDE DO  
SUL  
ESCOLA DE MEDICINA  
PROGRAMA DE PÓS-GRADUAÇÃO EM MEDICINA E CIÊNCIAS  
DA SAÚDE  
ÁREA DE CONCENTRAÇÃO: CLÍNICA CIRÚRGICA

JOSIEL SCHILLING POETA

O USO DE CÉLULAS-TRONCO ADIPOSAS E DA TÉCNICA DA TUBULIZAÇÃO  
NA REGENERAÇÃO DO NERVO FACIAL EM RATOS WISTAR APÓS  
TRANSECÇÃO COM PERDA DE SUBSTÂNCIA

PORTO ALEGRE  
2018

JOSIEL SCHILLING POETA

O USO DE CÉLULAS-TRONCO ADIPOSAS E DA TÉCNICA DA TUBULIZAÇÃO  
NA REGENERAÇÃO DO NERVO FACIAL EM RATOS WISTAR APÓS  
TRANSECÇÃO COM PERDA DE SUBSTÂNCIA

Dissertação apresentada como requisito parcial  
para a obtenção do grau de mestre em Medicina  
pelo Programa de Pós-Graduação em Medicina e  
Ciências da Saúde da Pontifícia Universidade  
Católica do Rio Grande do Sul (PUCRS).

Orientador: Prof. Dr. Jefferson Braga Silva  
Coorientador: Prof. Dr. Eduardo Goldani

PORTO ALEGRE

2018

JOSIEL SCHILLING POETA

O USO DE CÉLULAS-TRONCO ADIPOSAS E DA TÉCNICA DA TUBULIZAÇÃO  
NA REGENERAÇÃO DO NERVO FACIAL EM RATOS WISTAR APÓS  
TRANSECÇÃO COM PERDA DE SUBSTÂNCIA

Dissertação apresentada como requisito para a  
obtenção do grau de Mestre pelo Programa de Pós-  
graduação em Medicina e Ciências da Saúde da  
Pontifícia Universidade Católica do Rio Grande do  
Sul.

Área de concentração: Clínica Cirúrgica.

BANCA EXAMINADORA:

Prof. Dr. José Luiz Piazza

Prof. Dr. Alexandre Vontobel Padoin

Prof. Dr. Ivan Carlos F. Antonello

Prof. Dr. Lúcio Sarubbi Fillman

PORTO ALEGRE

2018

## Ficha Catalográfica

P745u Poeta, Josiel Schilling

O uso de células-tronco adiposas e da técnica da tubulização na regeneração do nervo facial em ratos wistar após transecção com perda de substância / Josiel Schilling Poeta . – 2018.

91.

Dissertação (Mestrado) – Programa de Pós-Graduação em Medicina e Ciências da Saúde, PUCRS.

Orientador: Prof. Dr. Jefferson Braga Silva.

Co-orientador: Prof. Dr. Eduardo Goldani.

1. Lesão do nervo facial. 2. Lesão do nervo periférico. 3. Traumatismo do nervo facial. 4. Trauma facial. 5. Regeneração do nervo facial. I. Silva, Jefferson Braga. II. Goldani, Eduardo. III. Título.

Dedico esta dissertação aos meus pais,  
Plínio Brasil Baptista Poeta e Jane Marli  
Schilling, que sempre apoiaram e  
incentivaram o meu crescimento  
profissional!

## AGRADECIMENTOS

À Pontifícia Universidade Católica do Rio Grande do Sul (PUCRS) por toda sua excelência.

Ao Professor Dr. Jefferson Braga da Silva, meu orientador, por confiar e acreditar no meu trabalho.

Ao querido e amigo coorientador Prof. Dr. Eduardo Goldani, pelo seu total e incansável dedicação e apoio, que nunca mediu esforços para que chegássemos ao nosso objetivo. Sou muito grato!

Ao querido colaborador Prof. Dr. Pedro Chagastelles, obrigado pelo apoio.

A todos os Professores de PUCRS, que de alguma forma contribuíram para minha formação. Foi um privilégio estar na presença dos senhores.

Ao Dr. Eduardo Massuda e toda sua equipe do Laboratório Axys, pela excelência do seu trabalho na leitura e interpretação das lâminas histológicas deste trabalho, muito obrigado.

À Prof. Dr<sup>a</sup> Maria Martha Campos e toda a sua equipe do INTOX, vocês foram sensacionais.

Aos funcionários e toda equipe do CeMBE, obrigado por compartilharem comigo muitos momentos angustiantes.

Aos professores, alunos e funcionários do Laboratório de Organometálicos e Resinas (LOR) da PUCRS, em especial à Cristhiane Alvim Valente pela síntese dos biopolímeros de PLGA/PCL. Esse trabalho não teria sido realizado sem a tua valiosa contribuição, muito obrigado!

*Quando tudo parecer estar contra você,  
lembre-se que o avião decola contra o  
vento, não a favor dele.*

Henry Ford



## RESUMO

**Introdução:** As lesões que acometem os nervos periféricos são bastante comuns e podem causar danos devastadores na vida das pessoas, provocando alterações funcionais importantes como, por exemplo, dor, morbidade e incapacidade, além de afetar a sua condição psicológica. Quando o sétimo (VII) par de nervos cranianos é afetado, os pacientes podem desenvolver quadros de Paralisia Facial Periférica (PFP), que incluem prejuízos estéticos, funcionais e emocionais, além de dor e desconforto. O tratamento para as lesões que envolvem os nervos periféricos ainda apresenta limitações, visto que os resultados pós-cirúrgicos continuam incertos e insatisfatórios, principalmente nos casos em que a lesão ao nervo provoca perda de substância. O uso do enxerto autólogo de nervo continua sendo o “padrão ouro” de tratamento, embora apresente algumas desvantagens importantes. Tentando suprir todas as dificuldades e limitações, a medicina regenerativa, juntamente com a engenharia tecidual, têm unido seus esforços com a finalidade de melhorar as técnicas cirúrgicas no reparo desse tipo de lesão. Nesse contexto, muitas pesquisas estão sendo realizadas com o intuito de desenvolver materiais bioabsorvíveis, associados a fatores neurotróficos, que possam ser utilizados pela técnica da tubulização em substituição ao “padrão ouro”. **Objetivo:** Avaliar a regeneração do nervo facial de ratos wistar submetidos a uma transecção total com perda de substância através do emprego da técnica da tubulização com um polímero de PLGA/PCL e células tronco adiposas autólogas. **Material e Métodos:** 72 ratos wistar foram randomicamente divididos em três grupos (A, B, C) e submetidos a um procedimento cirúrgico de lesão (transecção total com perda de substância) no ramo mandibular do nervo facial, formando um “gap” de 6mm. Imediatamente após a lesão, foi realizado o procedimento cirúrgico de reparo do nervo de acordo com o grupo ao qual pertenciam. Os ratos do grupo A (controle) foram tratados através do enxerto autólogo de nervo, com sutura nos cotos. Os ratos do grupo B foram tratados pela técnica da tubulização utilizando um polímero absorvível de PLGA/PCL suturado entres os cotos. Já os ratos do grupo C também foram tratados pela técnica da tubulização, com o mesmo polímero, porém contendo uma quantidade de células-tronco adiposas autólogas em seu interior. Ao fim de trinta, sessenta e noventa dias, os animais foram eutanasiados para análise histológica. **Resultados:** A presença do polímero de PLGA/PCL, usado pela técnica da tubulização, parece ter estimulado a formação de fibrose em todos os tempos avaliados. Em trinta dias não ocorreu nenhuma diferença na regeneração das fibras nervosas entre os três métodos utilizados para o tratamento da lesão no nervo facial das cobaias neste experimento. O uso de células tronco, associadas ao tubo de PLGA/PCL, apresentou melhores resultados em relação ao “padrão ouro” somente em sessenta dias. Aos noventa dias, o “padrão ouro” e a técnica da tubulização, sem a utilização das células-tronco, tiveram os mesmos resultados na regeneração do nervo e, ainda, se mostraram superiores em relação à tubulização com o uso de células-tronco.

**Palavras-chave:** Lesão do nervo facial; Lesão de nervo periférico; Traumatismo do nervo facial; Trauma facial; Regeneração do nervo facial.

## ABSTRACT

**Introduction:** Lesions affecting the peripheral nerves are quite common and can cause devastating damage to their lives of individuals, leading to important functional changes such as pain, morbidity and disability as well as, affecting their psychological condition. When the VII pair of cranial nerve is affected, patients may develop Peripheral Facial Paralysis (PFP), which include aesthetic, functional and emotional damages, as well as pain and discomfort. Treatment for lesions involving the peripheral nerves still presents limitations, since post-surgical results remain uncertain and unsatisfactory, especially in cases where nerve damage causes loss of substance. The use of autologous nerve grafting remains the "gold standard" of treatment; although it does present some important disadvantages. Trying to overcome all the difficulties and limitations, regenerative medicine together with tissue engineering have united their efforts with the purpose of improving the surgical techniques in the repair of this type of injury. Thus, in this context, many researches are being carried out with the aim of developing bioabsorbable materials associated with neurotrophic factors that can be used by the tubulization technique in substitution of the "gold standard". **Objective:** To evaluate the regeneration of the facial nerve of wistar rats submitted to a total transection of the nerve with loss of substance through the use of the tubulization technique with a PLGA / PCL polymer and autologous adipose stem cells. **Material and Methods:** 72 wistar rats were randomly divided into 3 groups (A, B, C) and submitted to a surgical procedure of injury (total transection with loss of substance) in the mandibular branch of the facial nerve, forming a gap of 6 mm. Immediately after the injury, the surgical procedure of nerve repair was performed according to the group to which they belonged. The rats of group A (control) were treated through the autologous nerve graft, with suture in the stumps. Group B rats were treated by the tubulization technique using a PLGA / PCL absorbable polymer sutured between the stents. The rats of group C were also treated by the tubulization technique, with the same polymer, but containing a quantity of autologous adipose stem cells in their interior. After 30, 60 and 90 days, the animals were euthanized for histological analysis. **Results:** The presence of the PLGA / PCL polymer, used by the tubulization technique, appears to have stimulated the formation of fibrosis in all evaluated groups. In 30 days there was no difference in the regeneration of nerve fibers between the three methods used to treat the facial nerve lesion of the rats used in this experiment. The use of stem cells associated with the PLGA/PCL tube presented better results than the "gold standard" in only 60 days. At 90 days, the "gold standard" and the technique of tubulization, without the use of stem cells, had the same results in nerve regeneration, and still, they were superior in relation to tubulization with the use of stem cells.

**Keywords:** Facial nerve injury; Peripheral nerve injury; Injury of the facial nerve; Facial trauma; Regeneration of the facial nerve.

## LISTA DE ILUSTRAÇÕES

<b>FIGURA 1</b> - Esquema da divisão do Sistema Nervoso.....	19
<b>FIGURA 2</b> - Esquema representativo da estrutura de um neurônio.....	20
<b>FIGURA 3</b> - Neurônio mielinizado.....	21
<b>FIGURA 4</b> - Neurônio amielinizado.....	22
<b>FIGURA 5</b> - Ilustração mostrando a degeneração Walleriana e a regeneração retrógrada .....	23
<b>FIGURA 6</b> - Figura ilustrativa da técnica cirúrgica de tubulização.....	25
<b>FIGURA 7</b> - Imagem do tubo de PLGA/PCL utilizado no experimento.....	28
<b>FIGURA 8</b> - Imagem microscópica da estrutura de membrana de PLGA/PCL, formando um microambiente desejável para a deposição de fatores neurotróficos .....	28
<b>FIGURA 9</b> - Imagem microscópica (detalhada) da estrutura de membrana de PLGA/PCL, formando um microambiente desejável para a deposição de fatores neurotróficos.....	29
<b>FIGURA 10</b> - Imagem da representativa da anatomia intratemporal do nervo facial .....	31
<b>FIGURA 11</b> - Imagem ilustrativa do nervo facial extratemporal.....	31
<b>FIGURA 12</b> - Imagem de um paciente exibindo PFP no lado esquerdo.....	32
<b>FIGURAS 13, 14</b> - Imagem ilustrativa das fraturas Le Fort I e Le Fort II.....	33
<b>FIGURA 15</b> – Imagem ilustrativa da fratura Le Fort III .....	34
<b>FIGURA 16</b> - Imagem ilustrativa de fratura do complexo NOE.....	34
<b>FIGURA 17</b> - Imagem ilustrativa de fratura do complexo zigomático-maxilar.....	34
<b>FIGURA 18</b> - Imagem ilustrativa de fratura de assoalho de órbita.....	35
<b>FIGURA 19</b> - Imagem ilustrativa de fratura de mandíbula.....	35
<b>FIGURA 20</b> - Desenho esquemático dos ramos do nervo facial em ratos.....	37
<b>FIGURA 21</b> - Alojamento dos ratos no CeMBE.....	38
<b>FIGURA 22</b> - Organograma dos procedimentos cirúrgicos.....	40
<b>FIGURA 23</b> - Frascos de Xilazina e Quetamina utilizados para anestesia dos animais .....	43
<b>FIGURA 24</b> - Remoção de tecido adiposo inguinal dos ratos.....	44
<b>FIGURA 25</b> - Tecido adiposo removido.....	44
<b>FIGURA 26</b> - Tecido adiposo picotado e mergulhado em DMEM.....	45

<b>FIGURA 27</b> - Placa de poços.....	46
<b>FIGURA 28</b> - Câmara incubadora.....	47
<b>FIGURA 29</b> - Acesso e exposição dos ramos bucal e mandibular do nervo facial .....	48
<b>FIGURA 30</b> - Mensuração do ramo mandibular.....	48
<b>FIGURA 31</b> - Defeito de 6mm criado no ramo mandibular.....	49
<b>FIGURA 32</b> - Imagem da sutura no enxerto autólogo vista no microscópio.....	49
<b>FIGURA 33</b> - Imagem do microscópio evidenciando o enxerto suturado nos cotos do nervo.....	50
<b>FIGURA 34</b> - Enxerto autólogo suturado nos cotos.....	50
<b>FIGURA 35</b> - Técnica da tubulização com polímero de PLGA/PCL. Nos animais do grupo B, foi utilizado somente o tubo vazio. Nos animais do grupo C, o tubo foi impregnado com células-tronco C.....	51
<b>FIGURA 36</b> - Tubulização vista pelo microscópio.....	52
<b>FIGURA 37</b> - Sutura na pele da face dos ratos.....	52
<b>FIGURA 38</b> - Imagem macroscópica do ramo mandibular reparado com o enxerto autólogo após a sua remoção .....	55
<b>FIGURA 39</b> - Aspecto macroscópico no momento da remoção do ramo mandibular reparado pela tubulização.....	56
<b>FIGURA 40</b> - Ramo mandibular removido juntamente com o conduíte.....	57
<b>FIGURA 41</b> - Peça removida e mergulhada em formaldeído a 10%.....	58
<b>FIGURA 42</b> - Segmento de nervo sendo preparado para emblocado em parafina .....	59
<b>FIGURA 43</b> - Segmento do nervo mandibular sendo emblocado em parafina .....	59
<b>FIGURA 44</b> - Imagem mostrando a confecção dos cortes longitudinais nos segmentos do nervo mandibular.....	60
<b>FIGURA 45</b> - Cortes longitudinais realizados nos segmentos do nervo mandibular .....	61
<b>FIGURA 46</b> - Corte histológico do nervo facial em um rato do grupo A em 30 dias (HE, 200x) .....	64
<b>FIGURA 47</b> - Corte histológico do nervo facial em um rato do grupo A em 30 dias (Tricrômio de Masson, 20x.) .....	65

<b>FIGURA 48</b> - Corte histológico do nervo facial em um rato do grupo A em 60 dias (HE, 200x) .....	66
<b>FIGURA 49</b> - Corte histológico do nervo facial em um rato do grupo A em 90 dias (HE, 200x) .....	67
<b>FIGURA 50</b> - Corte histológico do nervo facial em um rato do grupo A em 90 dias (Tricrômio de Masson, 400x) .....	68
<b>FIGURA 51</b> - Corte histológico do nervo facial em um rato do grupo B em 30 dias (HE, 100x) .....	69
<b>FIGURA 52</b> - Corte histológico do nervo facial em um rato do grupo B em 30 dias (Tricrômio de Masson, 200x) .....	70
<b>FIGURA 53</b> - Corte histológico do nervo facial em um rato do grupo B em 60 dias (HE, 400x) .....	71
<b>FIGURA 54</b> - Corte histológico do nervo facial em um rato do grupo B em 90 dias (HE, 200x) .....	72
<b>FIGURA 55</b> - Corte histológico do nervo facial em um rato do grupo C em 30 dias (HE, 100x) .....	73
<b>FIGURA 56</b> - Corte histológico do nervo facial em um rato do grupo C em 30 dias (Tricrômio de Masson, 100x) .....	74
<b>FIGURA 57</b> - Corte histológico do nervo facial em um rato do grupo C em 60 dias (HE, 200x) .....	75
<b>FIGURA 58</b> - Corte histológico do nervo facial em um rato do grupo C em 90 dias (HE 200x) .....	76
<b>FIGURA 59</b> - Gráfico do escore médio de fibrose na área cirúrgica.....	77
<b>FIGURA 60</b> - Gráfico de escore médio de fibrose na área cirúrgica.....	78
<b>FIGURA 61</b> - Gráfico da porcentagem de infiltrado granulomatoso encontrado na área cirúrgica.....	79
<b>FIGURA 62</b> - Gráfico da porcentagem de infiltrado granulomatoso encontrado na área cirúrgica.....	80
<b>FIGURA 63</b> - Gráfico da porcentagem de regeneração das fibras do nervo facial nos ratos.....	81
<b>FIGURA 64</b> - Gráfico da porcentagem de regeneração das fibras do nervo facial nos ratos.....	81

## LISTA DE TABELAS

<b>TABELA 1</b> - Classificação das lesões em Nervos Periféricos.....	25
<b>TABELA 2</b> - Distribuição dos grupos experimentais.....	41
<b>TABELA 3</b> - Resultados da histologia nos animais do grupo A (enxerto autólogo) em 30 dias.....	63
<b>TABELA 4</b> - Resultados da histologia nos animais do grupo A (enxerto autólogo) em 60 dias.....	65
<b>TABELA 5</b> - Resultados da histologia nos animais do grupo A (enxerto autólogo) em 90 dias.....	66
<b>TABELA 6</b> - Resultados da histologia nos animais do grupo B (tubo vazio) em 30 dias.....	68
<b>TABELA 7</b> - Resultados da histologia nos animais do grupo B (tubo vazio) em 60 dias.....	69
<b>TABELA 8</b> - Resultados da histologia nos animais do grupo B (tubo vazio) em 90 dias.....	71
<b>TABELA 9</b> - Resultados da histologia nos animais do grupo C (tubo com células) em 30 dias.....	73
<b>TABELA 10</b> - Resultados da histologia nos animais do grupo C (tubo com células) em 60 dias.....	74
<b>TABELA 11</b> - Resultados da histologia nos animais do grupo C (tubo com células) em 90 dias.....	75
<b>TABELA 12</b> - Escore médio de fibrose encontrado na histologia.....	76
<b>TABELA 13.</b> Valores de p dos escores de fibrose entre os grupos experimentais .....	78
<b>TABELA 14</b> - Percentual de infiltrado granulomatoso encontrado na histologia .....	79
<b>TABELA 15</b> - Percentual de regeneração das fibras nervosas encontrado na histologia .....	81

## LISTA DE ABREVIATURAS

CeMBE – Centro de Modelos Biológicos Experimentais

CEP – Comitê de Ética em Pesquisa

CEUA – Comitê de Ética em Pesquisa com Animais

DEMEM – *Dulbecco's Modified Eagle Medium*

FBS – Soro Fetal Bovino

HE – Hematoxilina-Eosina

MEC – Matriz Extracelular

NOE – *Naso-órbito-etmoidal*

PCL – *Policaprolactona*

PFP – Paralisia Facial Periférica

PLGA – Poli (ácido lático-co-ácido glicólico)

SC – Célula de Schwann

SN – Sistema Nervoso

SNC – Sistema Nervoso Central

SNP – Sistema Nervoso Periférico

## SUMÁRIO

<b>1. INTRODUÇÃO .....</b>	<b>17</b>
<b>2. REFERENCIAL TEÓRICO .....</b>	<b>19</b>
<b>2.1. Sistema nervoso (SN) .....</b>	<b>19</b>
<b>2.2. Sistema nervoso periférico (SNP) .....</b>	<b>20</b>
<b>2.3. Lesão do nervo periférico .....</b>	<b>22</b>
<b>2.4. Classificação das lesões em nervos .....</b>	<b>24</b>
<b>2.5. Tratamento do nervo periférico injuriado .....</b>	<b>25</b>
<b>2.6. Lesão do nervo facial .....</b>	<b>30</b>
<b>2.7. O nervo facial em ratos .....</b>	<b>36</b>
<b>3. JUSTIFICATIVA .....</b>	<b>38</b>
<b>4. OBJETIVOS .....</b>	<b>39</b>
<b>4.1. Objetivo geral .....</b>	<b>39</b>
<b>4.2. Objetivos específicos .....</b>	<b>39</b>
<b>5. MATERIAS E MÉTODOS .....</b>	<b>40</b>
<b>5.1. Delineamento experimental .....</b>	<b>40</b>
<b>5.2. Cálculo do tamanho da amostra .....</b>	<b>40</b>
<b>5.3. Animais .....</b>	<b>40</b>
<b>5.4. Modelo experimental .....</b>	<b>41</b>
<b>5.5. Grupos de experimentação .....</b>	<b>41</b>
<b>5.6. Protocolo anestésico .....</b>	<b>42</b>
<b>5.7. Procedimentos cirúrgicos .....</b>	<b>43</b>
<b>5.7.1. Etapa cirúrgica 1: remoção de tecido adiposo .....</b>	<b>43</b>
<b>5.7.2. Etapa cirúrgica 2: reparo do nervo facial .....</b>	<b>47</b>
<b>5.7.2.1. Reparo cirúrgico do nervo no grupo A: enxerto autólogo .....</b>	<b>51</b>
<b>5.7.2.2. Reparo cirúrgico do nervo no grupo B: tubulização (tubo vazio) .....</b>	<b>53</b>



5.7.2.3. Reparo cirúrgico do nervo no grupo C: tubulização (tubo contendo células mesenquimais autólogas do tecido adiposo, coletadas e maturadas quinze dias antes do procedimento de reparo do nervo) .....	53
5.8. Eutanásia .....	53
5.9. Análise macroscópica .....	54
5.10. Análise histológica .....	57
5.11. Aspectos bioéticos .....	61
5.12. Análise estatística .....	62
6. RESULTADOS .....	63
7. DISCUSSÃO .....	83
8. CONCLUSÕES .....	86
REFERÊNCIAS BIBLIOGRÁFICAS .....	87
ANEXO A .....	92
ANEXO B .....	93

## 1. INTRODUÇÃO

É bastante comum, nos grandes centros de emergência do mundo inteiro, pacientes vitimizados por politraumas, com lesões na cabeça e no pescoço. Frequentemente, essas lesões acabam acometendo os nervos periféricos e comprometendo a qualidade de vida dessas pessoas (De Sá *et al.*, 2004; Mazzer *et al.*, 2008; Chalfoun *et al.*, 2006), além de gerar altos custos nas despesas de saúde pública (Sebben *et al.*, 2011).

Quando um nervo periférico é transecionado, as consequências podem ser devastadoras. Provocando dor, morbidade, perda de sensibilidade e alteração de motricidade, muitas vezes, permanentes (Goldani, 2014).

Já quando, além da transecção total, ocorre a perda de substância, raramente o tratamento será realizado sem alguma intervenção cirúrgica. Além disso, os resultados desse tratamento são bastante incertos e, com grande frequência, não apresentam uma adequada recuperação (Lichtenfels *et al.*, 2013).

As lesões nervosas, de origem traumática, que afetam o sétimo par craniano, podem gerar PFP, transitória ou permanente, que pode se manifestar com assimetria facial e comprometer a estética do paciente pelo déficit funcional da “musculatura da mímica”. Ademais, podem estar presentes a dor, alterações oftálmicas, distúrbios na degustação e na pronúncia de certos fonemas, distúrbios na salivação, bem como, alterações psicológicas como ansiedade e depressão, prejudicando os enfermos em suas relações sociais (De Faria *et al.*, 2006; Bento *et al.*, 2014; Emamhadi e Mahmoudi, 2015).

Assim como nos demais nervos periféricos, o tratamento cirúrgico do sétimo par craniano também continua apresentando resultados insatisfatórios, apesar de todos os avanços da medicina regenerativa (Jones *et al.*, 2016).

De um modo geral, a primeira escolha no tratamento cirúrgico de nervos periféricos rompidos, deve ser através da sutura término-terminal, sem que haja tensão. No entanto, quando o nervo apresentar uma perda de substância, cuja a sutura termino-

terminal não possa ser realizada sem tensão, os enxertos de interposição devem ser utilizados (Konofaos; Ver Halen, 2013).

Considerado o “padrão ouro” no tratamento cirúrgico de nervos periféricos com perda de substância, o enxerto autólogo ainda é largamente utilizado por apresentar as propriedades de histocompatibilidade e a capacidade de guiar o crescimento axonal. Mesmo assim, apresenta algumas limitações e peculiaridades que podem dificultar o procedimento, tais como a escassez de nervos doadores, déficit sensitivo e potencial formação de neuroma no sítio doador, além da necessidade de realizar dois procedimentos cirúrgicos em locais diferentes e maior morbidade (Konofaos e Ver Halen, 2013; Lichtenfels *et al.*, 2013; Goldani, 2014).

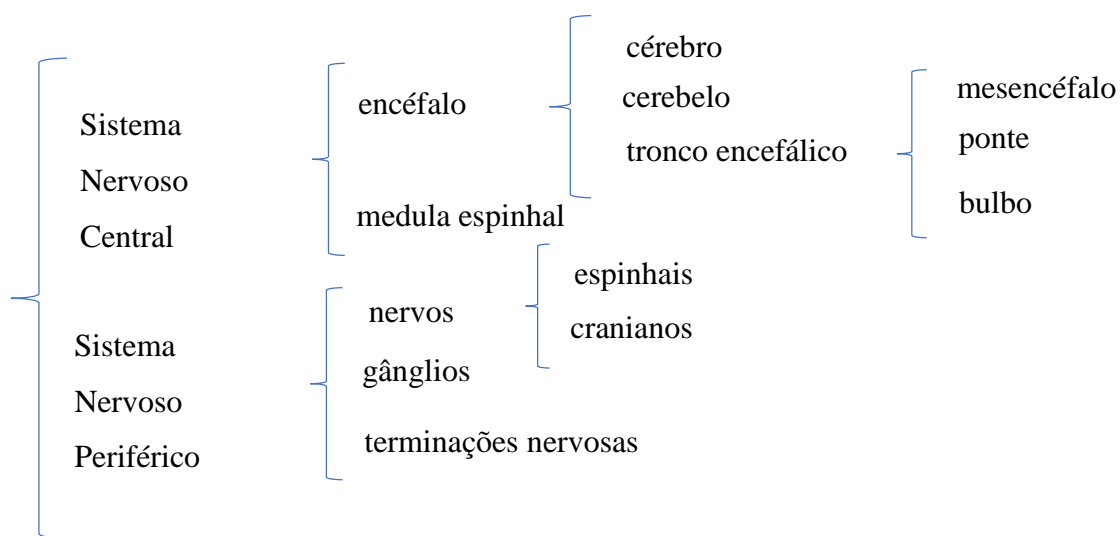
Em virtude dessas situações indesejáveis, muitos pesquisadores têm voltado suas pesquisas para a área de biomateriais e de fatores neurotróficos, para aprimorar os tratamentos cirúrgicos dos nervos periféricos injuriados (Da Silva; Camargo, 2010). Seguindo esses princípios, a técnica da tubulização geralmente tem sido utilizada para pequenos defeitos (menor que 3cm) em nervos de calibre menor (Konofaos; Ver Halen, 2013). Essa técnica permite que os cotos seccionados sejam fixados dentro de uma prótese tubular, cujo ambiente seja propício e favorável para regeneração nervosa. Promove também o direcionamento do crescimento nervoso, protegendo as fibras de tecido cicatricial, evitando formação de neuroma e, também, pode ser otimizada com o uso de fatores neurotróficos (Sebben *et al.*, 2011).

Sendo assim, apesar de todos os avanços da medicina nas últimas décadas, os resultados ainda continuam aquém dos padrões ideais, o que tem estimulado, cada vez mais, pesquisas em busca de melhores resultados no reparo cirúrgico de nervos periféricos (Konofaos e Ver Halen, 2013). Portanto, este projeto visa contribuir, de alguma forma, na melhoria dos resultados nos tratamentos das injúrias em nervos periféricos com perda de substância, empregando a técnica da tubulização, por meio do emprego de biopolímeros absorvíveis de PLGA/PCL, em associação com células-tronco.

## 2. REFERENCIAL TEÓRICO

### 2.1. Sistema nervoso (SN)

Considerado um dos sistemas mais complexos do corpo humano e interligado do ponto de vista morfológico e funcional, o sistema nervoso, de origem ectodérmica, se divide em sistema nervoso periférico (SNP) e sistema nervoso central (SNC) (Figura 1). (Machado, 2005; Gartner e Hiatt, 2011).

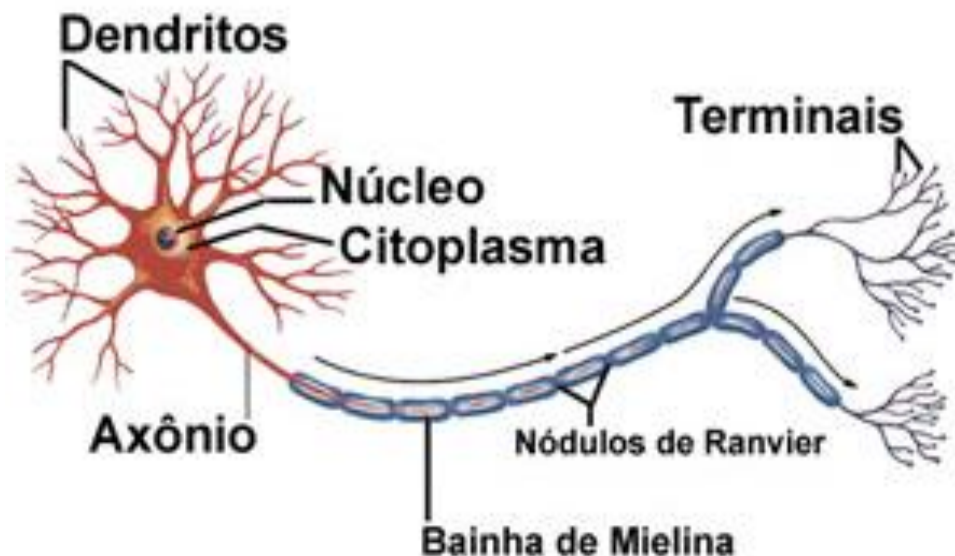


**FIGURA 1** - Esquema da divisão do sistema nervoso.

Fonte: Adaptado de MACHADO, A. B. *Neuroanatomia funcional*. Atheneu, 2005. ISBN 8573790695

O tecido do sistema nervoso é composto basicamente por uma abundância e variedade de células, dentre as quais podemos destacar os neurônios, que constituem a sua unidade básica e as células gliais ou neuroglia, além de apresentar pequena quantidade de matriz extracelular (Junqueira e Carneiro, 1985; Machado, 2005; Gartner e Hiatt, 2011).

Os neurônios, células altamente excitáveis, apresentam, na grande maioria das vezes, uma morfologia composta por um corpo celular (o centro metabólico que possui o núcleo e a maioria das organelas), os dendritos (que são prolongamentos com a função de receber os estímulos do ambiente, de células ou de outros neurônios) e o axônio (um prolongamento de comprimento variável, que tem a função de conduzir o impulso nervoso) (Figura 2) (Junqueira e Carneiro, 1985; Machado, 2005).



**FIGURA 2** - Esquema representativo da estrutura de um neurônio.

Fonte: <https://www.infoescola.com/wp-content/uploads/2009/08/esquemaNeuronio.gif>

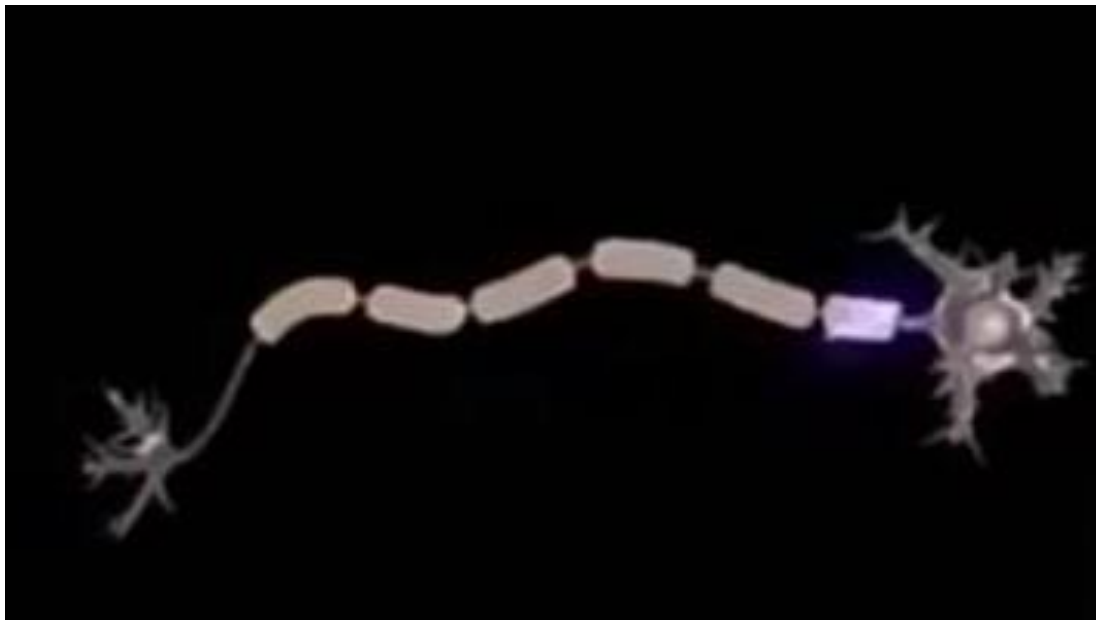
## 2.2. Sistema nervoso periférico (SNP)

O sistema nervoso localizado fora ou além do SNC, é denominado de sistema nervoso periférico (SNP), sendo constituído por aglomerados de neurônios (gânglios) e por feixes de prolongamento de neurônios (nervos) (Junqueira e Carneiro, 1985; Machado, 2005).

Os nervos periféricos são formados basicamente por axônios, diversos tipos de células (principalmente as células de Schwann) e por matriz extracelular (MEC) (Junqueira e Carneiro, 1985). São estruturas funcionais que servem para unir o SNC aos órgãos periféricos. Eles são constituídos pela união de fibras (sensitivas, motoras e autonômicas), formando um feixe ou fascículo, e cada fascículo é envolto por um tecido conjuntivo, o perineuro, considerado a menor estrutura capaz de ser suturada em procedimentos de reparação nervosa (Machado, 2005; Geuna *et al.*, 2009). Quando se originam da medula espinhal, são chamados de nervos espinhais e quando se originam do encéfalo, são chamados de nervos cranianos (Machado, 2005).

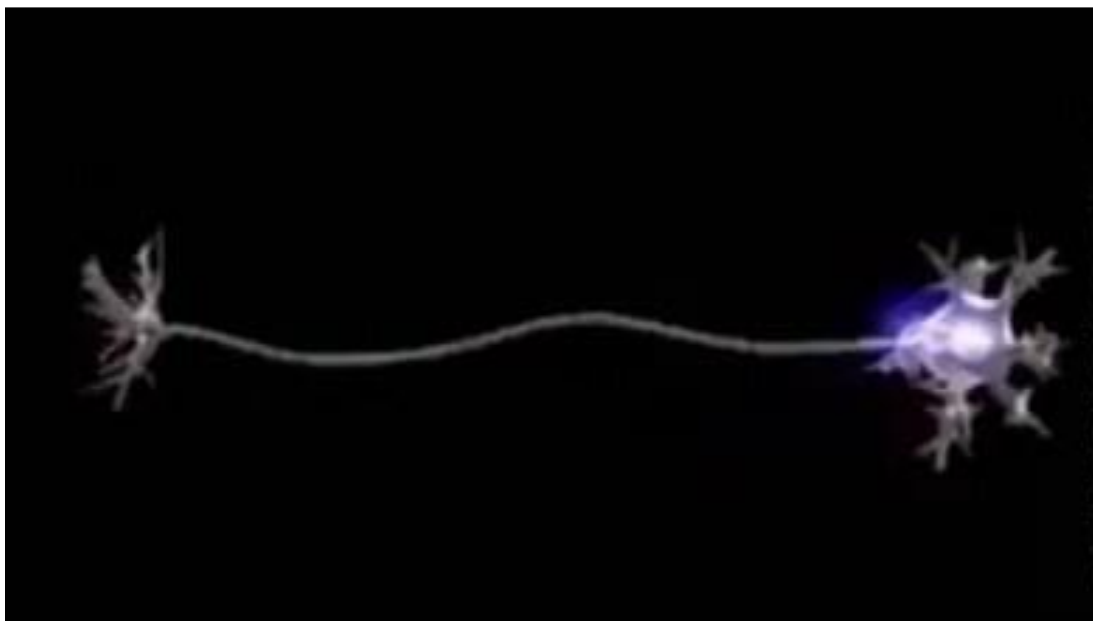
O axônio é um prolongamento do corpo celular do neurônio, podendo ser mielinizado (quando está envolto por múltiplas camadas, formando a bainha de mielina,

produzida pelas células de Schwann) ou não-mielinizado (Figuras 3 e 4). Quando é mielinizado, o envolvimento de mielina não é contínuo, ocorrendo em pequenos segmentos de 1 a 2mm, deixando nua uma área do axônio (nódulo de Ranvier) (Gartner e Hiatt, 2011).



**FIGURA 3** - Neurônio mielinizado.

**Fonte:** [https://scontent-sea1-1.cdninstagram.com/t51.2885-15/s480x480/e15/15251775\\_1711384135818818\\_3114188513252212736\\_n.jpg?ig\\_cache\\_key=MTQwMTc4NzAxMjUxMTgxNTY3NQ%3D%3D.2](https://scontent-sea1-1.cdninstagram.com/t51.2885-15/s480x480/e15/15251775_1711384135818818_3114188513252212736_n.jpg?ig_cache_key=MTQwMTc4NzAxMjUxMTgxNTY3NQ%3D%3D.2)



**FIGURA 4** - Neurônio amielinizado.

**Fonte:** [https://scontent-sea1-1.cdninstagram.com/t51.2885-15/s480x480/e15/15251775\\_1711384135818818\\_3114188513252212736\\_n.jpg?ig\\_cache\\_key=MTQwMTc4NzAxMjUxMTgxNTY3NQ%3D%3D.2](https://scontent-sea1-1.cdninstagram.com/t51.2885-15/s480x480/e15/15251775_1711384135818818_3114188513252212736_n.jpg?ig_cache_key=MTQwMTc4NzAxMjUxMTgxNTY3NQ%3D%3D.2)

A bainha de mielina, produzida pela diferenciação da membrana plasmática da célula de Schwann, apresenta uma alta concentração de lipídeos na sua constituição, o que a torna uma estrutura isolante e permite que haja uma rápida propagação dos potenciais de ação dos neurônios (Gartner e Hiatt, 2011).

### **2.3. Lesão do nervo periférico**

A etiologia das lesões aos nervos periféricos é bastante variada, sendo que as lesões traumáticas do tipo penetrante e por esmagamento, são as mais comuns (Robinson, 2000). Além disso, apresentam uma prevalência relativamente alta e podem gerar impactos sócio econômicos devastadores a esses pacientes (Lichtenfels *et al.*, 2013; Panagopoulos *et al.*, 2016).

As lesões por esmagamento, geralmente ocorrem por uma compressão aguda do nervo de um objeto contundente e não resulta em transecção completa do nervo (Menorca *et al.*, 2013).

Nas lesões denominadas neurotmeze, ocorre a transecção total do nervo, geralmente ocasionada por trauma de laceração, por um objeto pontiagudo ou fragmentos de vidro (Zochodne e Levy, 2005).

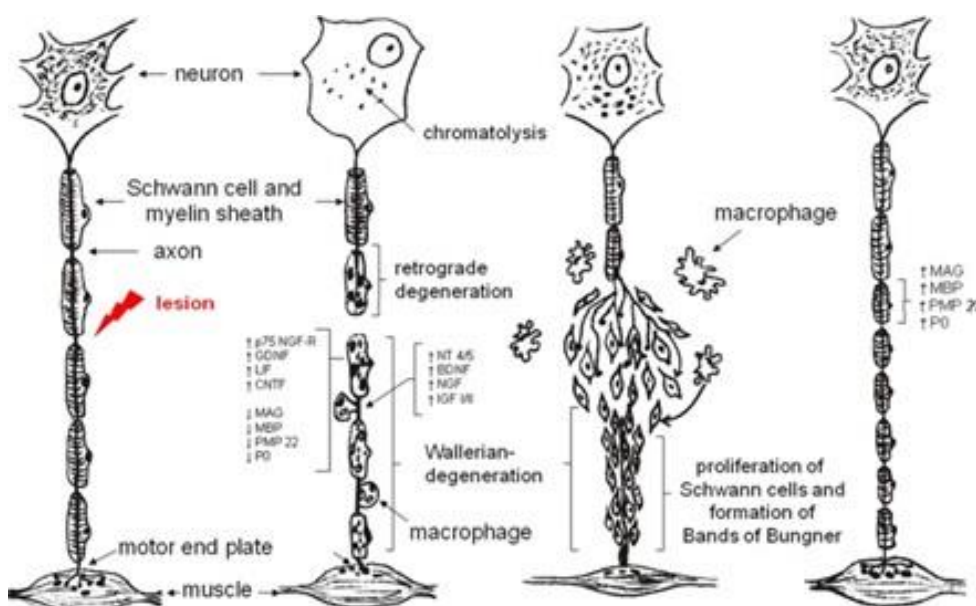
O mecanismo de reinervação de um tecido, pode ocorrer de duas maneiras: por ramificação colateral de axônios intactos ou pela regeneração do axônio lesionado. Quando 20% a 30% dos axônios são danificados, o principal mecanismo de recuperação ocorre por ramificação colateral, que inicia nos primeiros quatro dias após a lesão e permanecerá por três a seis meses, até a sua recuperação (Aguayo *et al.*, 1973; Menorca *et al.*, 2013).

Nas lesões que afetam mais de 90% dos axônios dentro de um nervo, o principal meio de recuperação é a regeneração axonal (Lunn *et al.*, 1990), em que a recuperação completa do nervo ocorre somente após três principais processos: a degeneração Walleriana, regeneração axonal e reinervação de órgãos-alvo. Qualquer falha em algum desses processos, pode contribuir para um resultado insatisfatório na recuperação do nervo (Menorca *et al.*, 2013).

A regeneração axonal começa após a degeneração Walleriana, onde um cone de crescimento é formado na extremidade distal do broto proximal, no qual o trajeto desse cone pode ser interrompido por tecido cicatricial (Geraldo e Gordon-Weeks, 2009).

A recuperação completa de um nervo periférico que sofre uma lesão aguda por compressão, pode variar de semanas a anos. Já nas lesões crônicas por compressão, os sintomas persistem e acabam piorando progressivamente, até que se realize uma intervenção adequada, e estão relacionados com a extensão ao dano axonal (Menorca *et al.*, 2013).

Após uma lesão em um nervo periférico, onde ocorre a separação das suas fibras, inicia-se um processo fisiológico bastante complexo, tanto na extremidade distal, quanto na extremidade proximal, que visa a regeneração desse nervo. A degeneração Walleriana, iniciada um ou dois dias após o trauma (Matsuyama *et al.*, 2000), ocorre na extremidade distal da lesão, na qual as células de Schwann (SC) adquirem características proliferativas e fagocíticas, promovendo uma reciclagem dos axônios. Assim, essas células vão se alinhando longitudinalmente, formando as “bandas de Büngner”, formando uma lamina basal, que induz e auxilia o crescimento de novos axônios. Na extremidade proximal, ocorre a degeneração retrógrada até o último nódulo de Ranvier, onde a sua bainha de mielina é fagocitada por macrófagos e SC (Mirsky e Jessen, 2001) (Figura 5).



Fonte: (Stang *et al.*, 2009).

**FIGURA 5** - Ilustração mostrando a degeneração Walleriana e a regeneração retrógrada.



A formação de inflamação, fibrose e aderências perineurais aos tecidos adjacentes são processos patológicos comuns, que podem ser observados após uma lesão ou um procedimento cirúrgico em um nervo periférico de pacientes humanos. Entretanto, até o momento não há nenhuma publicação relevante na literatura de um modelo clínico que relacione as alterações histológicas e funcionais na recuperação de nervos periféricos (Lemke *et al.*, 2017).

Conforme estudo realizado por Lemke e colaboradores (Lemke *et al.*, 2017), no qual foi desenvolvido um modelo de rato que mimetiza de forma confiável todos os processos patológicos relevantes de lesão de nervo periférico, observaram que a aplicação de cola, contendo glutaraldeído, no nervo ciático de ratos, induz autenticamente a formação de inflamação, degeneração e fibrose. Alterações histopatológicas puderam ser identificadas uma semana após a aplicação de glutaraldeído no nervo. Após três semanas da aplicação, as bandas de Fontana não eram mais visíveis, o que geralmente identifica a formação de fibrose perineural ou intraneural. Também foi possível notar degeneração Walleriana, representada por quebra de mielina e desintegração dos axônios distais ao local da lesão. Células imunológicas, como células T e macrófagos, ficaram acumuladas ao redor do epineuro e entraram no nervo, o que é comum durante a degeneração nervosa. Também foi observado a presença de tecido cicatricial denso perineural e epineural três semanas após aplicação de glutaraldeído. Neste estudo, para a análise histológica, os cortes foram corados com Hematoxilina e Eosina (HE) e Tricrômio de Masson.

#### **2.4. Classificação das lesões em nervos**

As lesões dos nervos periféricos podem ser classificadas, conforme estabelecido por Seddon, em 1942, como neuropraxia, axonotmese ou neurotmese (Seddon, 1942). Sunderland, em 1951, refinou essa classificação, subdividindo as lesões em cinco tipos diferentes, com base na continuidade e condutividade axonal (Sunderland, 1951) (Tabela 1, na página seguinte).

**TABELA 1** - Classificação das lesões em Nervos Periféricos.

<b>Seddon</b>	<b>Sunderland</b>	<b>Características fisiológicas</b>
<b>Neuropraxia</b>	Tipo 1	- Mielina danificada
		- Bloqueio transitório da condução nervosa - Ausência de Degeneração Walleriana
<b>Axonotmese</b>	Tipo 2	- Perda da continuidade do axônio - Células de Schwann, endoneuro, perineuro e epineuro, intactos
		- Velocidade de condução afetada
	Tipo 3	- Axônio e endoneuro com perda de continuidade - Presença provável de Degeneração Walleriana, com possível formação de fibrose - Perineuro e epineuro intactos
<b>Neurotmese</b>	Tipo 4	- Perda de continuidade dos axônios, endoneuro e perineuro - Epineuro intacto
	Tipo 5	- Ruptura completa de todo o tronco nervoso

## 2.5. Tratamento do nervo periférico injuriado

Levando em consideração que lesões em nervos periféricos raramente se recuperam sem alguma intervenção cirúrgica, cujos resultados ainda são insatisfatórios (Lichtenfels *et al.*, 2013) e que são muitos os problemas gerados por essas lesões, nas últimas décadas notou-se um crescente avanço da medicina regenerativa em busca de melhores resultados no reparo de nervos periféricos (Chalfoun *et al.*, 2006; Battiston *et al.*, 2009; Sebben *et al.*, 2011).

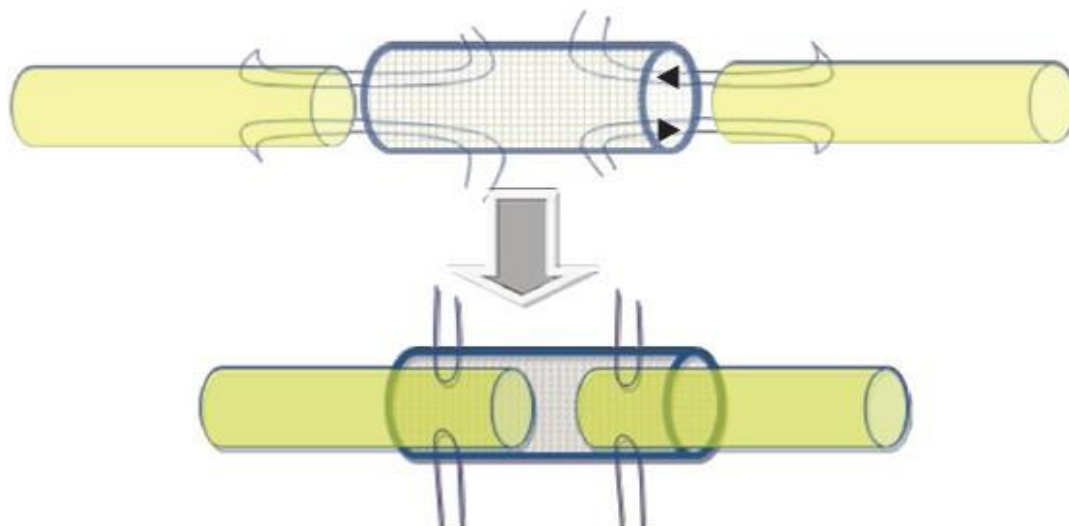
Assim, nos casos de transecção, sem a perda de substância em um nervo periférico, o tratamento de escolha deve ser cirúrgico, por meio da sutura término-terminal sem que haja tensão (Konofaos e Ver Halen, 2013). No entanto, esse

procedimento acaba gerando, muitas vezes, a formação de tecido cicatricial ao redor do nervo reparado (Mekaj *et al.*, 2014).

Quando a lesão ao nervo periférico causar perda de substância e não for possível realizar sutura término-terminal, sem que haja tensão entre os cotos, os enxertos de interposição devem ser utilizados (Konofaos e Ver Halen, 2013). Sendo que, de um modo geral, os cirurgiões optam pela utilização do enxerto autólogo de nervo, considerado o “padrão ouro”, pois apresentam características de histocompatibilidade e a capacidade de guiar o crescimento axonal (Langhals *et al.*, 2014; Gaudin *et al.*, 2016).

Entretanto, os enxertos autólogos de nervos apresentam algumas desvantagens, como a necessidade de realização de dois procedimentos cirúrgicos em locais distintos, estar associado à maior morbidade e formação de neuromas no sítio doador. Além disso, também pode haver limitação de nervos a serem doados e ocorrer o déficit sensitivo na área doadora (Konofaos e Ver Halen, 2013; Lichtenfels *et al.*, 2013; Gaudin *et al.*, 2016).


Em virtude dessas situações desagradáveis, muitos estudos têm sido realizados com a finalidade de aprimorar as técnicas cirúrgicas de reparo do nervo periférico em substituição ao uso dos enxertos autólogos (Chalfoun *et al.*, 2006; Nectow *et al.*, 2012; Jones *et al.*, 2016). Seguindo nesse contexto, pode-se fazer o uso da técnica da tubulização, ou conduítes de orientação do nervo (prótese tubular) (Figura 6), que são fixados nas extremidades dos cotos do nervo periférico, onde há perda de substância e impossibilidade de sutura sem tensão. Estes materiais podem ser biológicos (veia, artéria, músculo, entre outros) ou sintéticos (silicone, policaprolactona, acrílico, poli (ácido láctico-co-ácido glicólico)), e podem ser biodegradáveis ou não, com o objetivo de propiciar um ambiente favorável à regeneração do nervo, direcionando esse crescimento, protegendo as fibras nervosas do tecido cicatricial e evitando a formação do neuroma. Além de que, a técnica da tubulização também pode ser otimizada por criar um ambiente favorável à deposição e à concentração de fatores regenerativos no seu interior (Siemionow *et al.*, 2010; Sebben *et al.*, 2011; Jones *et al.*, 2016).



**FIGURA 6** - Figura ilustrativa da técnica cirúrgica da tubulização.


**Fonte:** [http://www.nrronline.org/articles/2014/9/6/images/NeuralRegenRes\\_2014\\_9\\_6\\_594\\_130099\\_f3.jpg](http://www.nrronline.org/articles/2014/9/6/images/NeuralRegenRes_2014_9_6_594_130099_f3.jpg)

Diversas pesquisas na área da engenharia tecidual têm sido realizadas com o objetivo de encontrar algum material, que apresente as características ideais para a confecção de conduítes a serem utilizados em lesões nervosas, com perda de substâncias. Dentre os diversos tipos de conduítes sintéticos que estão sendo estudados, as membranas reabsorvíveis, à base de poli (ácido lático-co-glicólico) ou simplesmente PLGA, e a policaprolactona, ou PCL, juntamente com seus derivados, despertaram interesse dos pesquisadores, por sua baixa rigidez, flexibilidade, biocompatibilidade, porosidade e degradabilidade controlável. Assim, a associação híbrida de PLGA/PCL combina as vantagens biológicas e mecânicas desses materiais, tornando-os atraentes para a técnica de tubulização (Figuras 7, 8 e 9) (Subramanian *et al.*, 2012; Qian *et al.*, 2016).




**FIGURAS 7** - Imagens do tubo confeccionado de PLGA/PCL.

Fonte: Autor



**FIGURA 8** - Imagem microscópica da estrutura de membrana de PLGA/PCL, formando um microambiente desejável para a deposição de fatores neurotróficos.

Fonte: QIAN, Y. *et al.* The preosteoblast response of electrospinning PLGA/PCL nanofibers: effects of biomimetic architecture and collagen I. *Int J Nanomedicine*, v. 11, p. 4157-71, 2016. ISSN 1178-2013. Disponível em: <<https://www.ncbi.nlm.nih.gov/pubmed/27601900>>



**FIGURA 9** - Imagem microscópica (detalhada) da estrutura de membrana de PLGA/PCL, formando um microambiente desejável para a deposição de fatores neurotróficos.

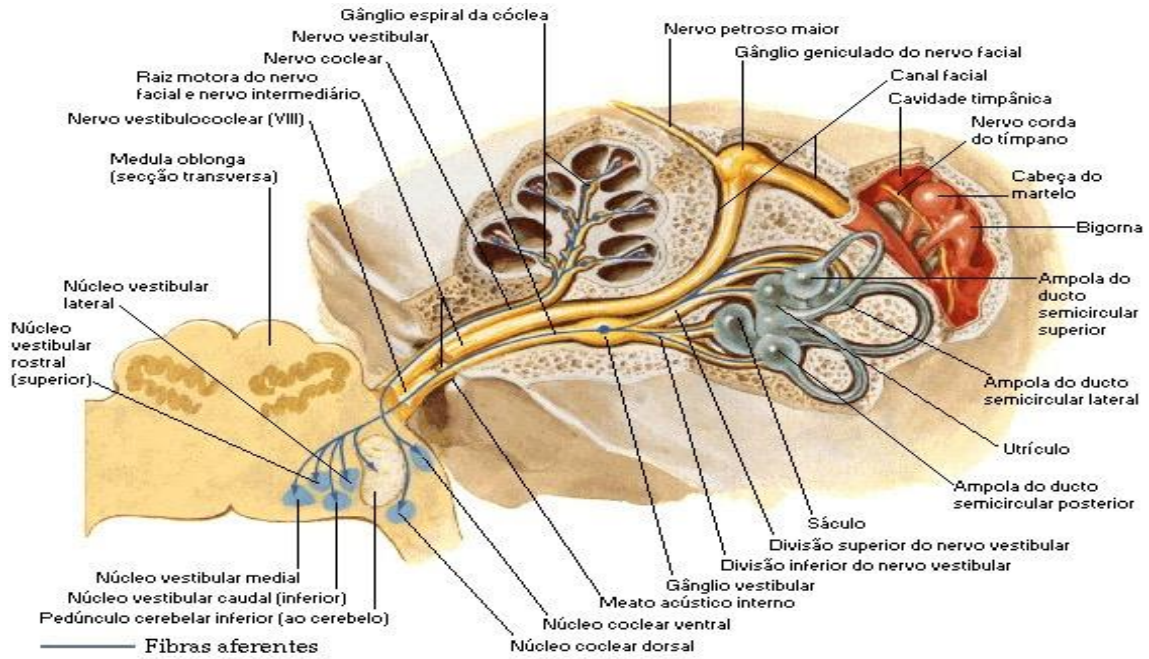
**Fonte:** QIAN, Y. *et al.* The preosteoblast response of electrospinning PLGA/PCL nanofibers: effects of biomimetic architecture and collagen I. *Int J Nanomedicine*, v. 11, p. 4157-71, 2016 2016. ISSN 1178-2013. Disponível em: <<https://www.ncbi.nlm.nih.gov/pubmed/27601900>>

Em relação ao uso de fatores neurotróficos, associados à técnica da tubulização, com a intenção de melhorar, ainda mais, os resultados no reparo de nervos periféricos, a terapia celular vem despertando grande interesse dos pesquisadores nas últimas décadas (Braga-Silva *et al.*, 2008; Sebben *et al.*, 2011). O uso de células-tronco é uma alternativa bastante promissora, por serem células precursoras indiferenciadas, com a capacidade de auto-renovação e de diferenciação em distintas linhagens presentes em diversos tecidos e responsáveis pelo seu reparo em caso de lesão (Lemischka, 2005). Nesse sentido, as células mais utilizadas no reparo de nervos periféricos são as mesenquimais da medula óssea e do tecido adiposo, bem como as próprias células de Schwann (Silva *et al.*, 2006; Braga-Silva *et al.*, 2008; Di Summa *et al.*, 2010).

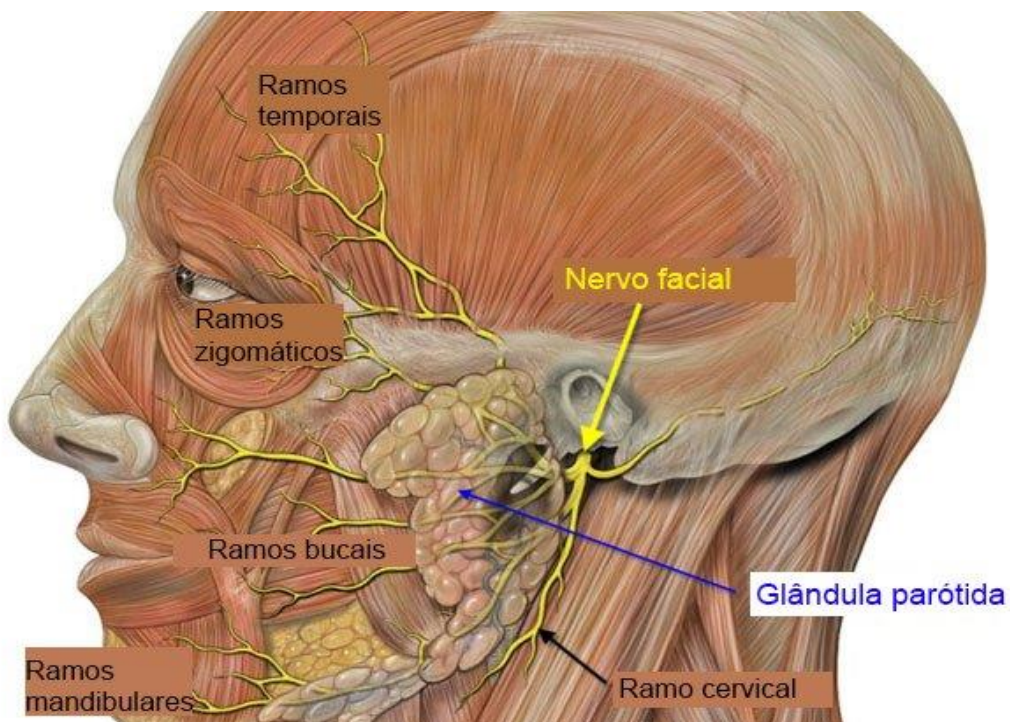
Conforme Sebben (Sebben *et al.*, 2011), a associação de tubos sintéticos, preferencialmente bioabsorvíveis, com um ou mais fatores neurotróficos, poderia tornar-se um modelo ideal no tratamento de nervos periféricos injuriados; embora, mais estudos clínicos e experimentais ainda sejam necessários.

## 2.6. Lesão do nervo facial

O conhecimento detalhado da anatomia e fisiologia do nervo facial é de fundamental importância para o melhor tratamento das injúrias ocorridas a este nervo (Babuci *et al.*, 2014; Kochhar *et al.*, 2016). Constituindo o sétimo (VII) par de nervos cranianos, o nervo facial é considerado um nervo misto, por possuir uma raiz motora e outra sensitiva, e se distribui pela face, por meio dos seus cinco ramos terminais: temporal, zigomático, bucal, marginal da mandíbula e cervical. A partir da sua origem na porção lateral bulbo-pontina, o nervo facial apresenta uma trajetória bastante complexa, tanto intratemporal (arqueduto de Falópio), quanto extratemporal, e pode ser dividida em seis segmentos que são o pontino, o meatal, o labiríntico, o timpânico, o mastoideo e o extratemporal (figuras 10 e 11). Com a união das fibras motoras, através do nervo intermédio, o nervo facial entra no osso temporal, pelo meato acústico interno, até encontrar o gânglio geniculado, onde se localizam corpos celulares de neurônios viscerais responsáveis pela sensação gustativa dos dois terços anteriores da língua, formando o trajeto labiríntico, com extensão de aproximadamente 6mm. O segmento timpânico, aproximadamente 13mm, se estende até encontrar um ângulo, do qual o nervo se desloca inferiormente, formando o segmento mastoideo, de aproximadamente 15mm. Nesse segmento, são encontrados os nervos corda do tímpano e o ramo para o músculo estapédio. Ao exteriorizar-se do osso temporal pelo forame estilomastóideo, passa a se chamar de segmento extratemporal e vai penetrar na glândula parótida, de onde seus ramos terminais vão se direcionar à musculatura da face. (Sobotta, 1984), (Figún e Garino, 2003; Machado, 2005; Gordin *et al.*, 2015).



**FIGURA 10** - Imagem da representativa da anatomia intratemporal do nervo facial.  
**Fonte:** <https://www.auladeanatomia.com/novosite/sistemas/sistema-nervoso/sn-periferico/nervos-cranianos/>

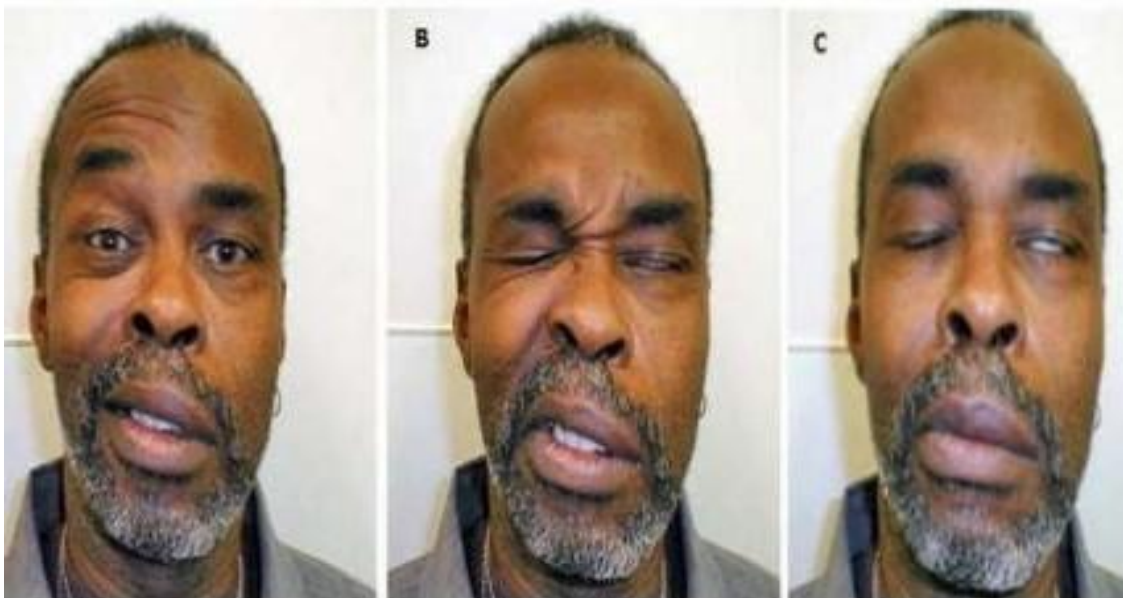

**FIGURA 11** - Imagem ilustrativa do nervo facial extratemporal.  
**Fonte:** <https://img.medscapestatic.com/pt/pi/features/slides/65000035/fig2.jpg?resize=645:439>



Além de apresentar uma anatomia bastante complexa e detalhada, o nervo facial é responsável por importantes funções nos indivíduos. No pescoço, faz inervação dos músculos estilo-hiideo e ventre posterior do digástrico. Na face, é responsável pela motricidade dos músculos faciais, ou da *expressão facial*, da abertura da válvula nasal, movimento de oclusão palpebral e bucal, bem como lubrifica e protege as córneas, a partir do controle do lacrimejamento pelas fibras simpáticas e parassimpáticas nas glândulas lacrimais. No ouvido, inerva o músculo estapédio e a porção posterior do canal auditivo externo. Na cavidade bucal, é responsável pela sensibilidade gustativa dos 2/3 anteriores da língua e controle autonômico das glândulas exócrinas (Bento *et al.*, 1985; Bento *et al.*, 2014).

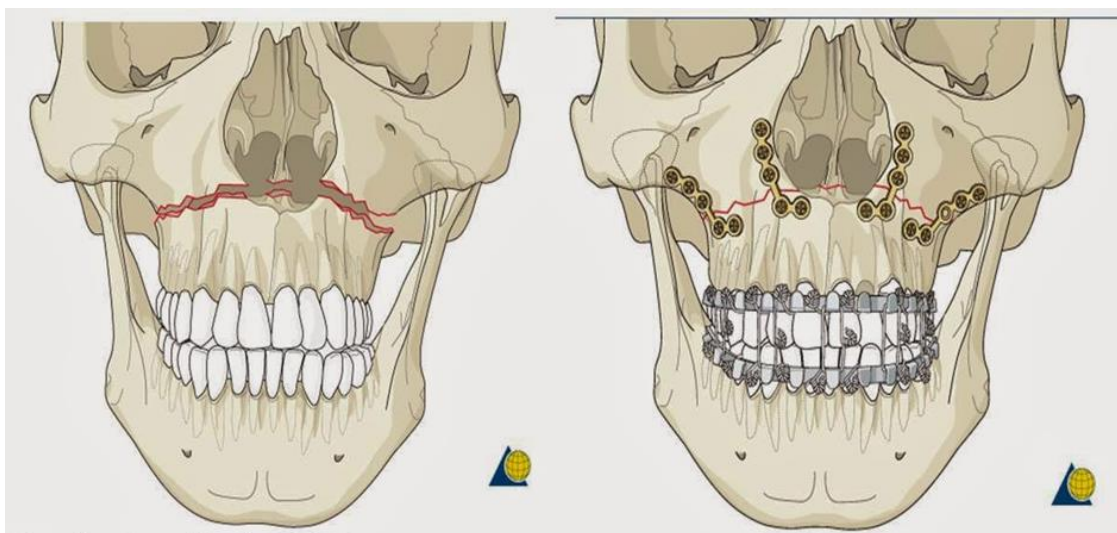
Lesões ao nervo facial podem gerar complicações e alterações fisiológicas importantes em todas estas situações mencionadas. Além disso, essas lesões podem acarretar mudanças na expressão facial dos indivíduos, pela ocorrência de Paralisia Facial Periférica (PFP), prejudicando de forma significativa a auto-imagem dessas pessoas (Figura 12) e, até mesmo, gerar quadros de ansiedade e depressão (Guntinas-Lichius *et al.*, 2007; Emamhadi e Mahmoudi, 2015).



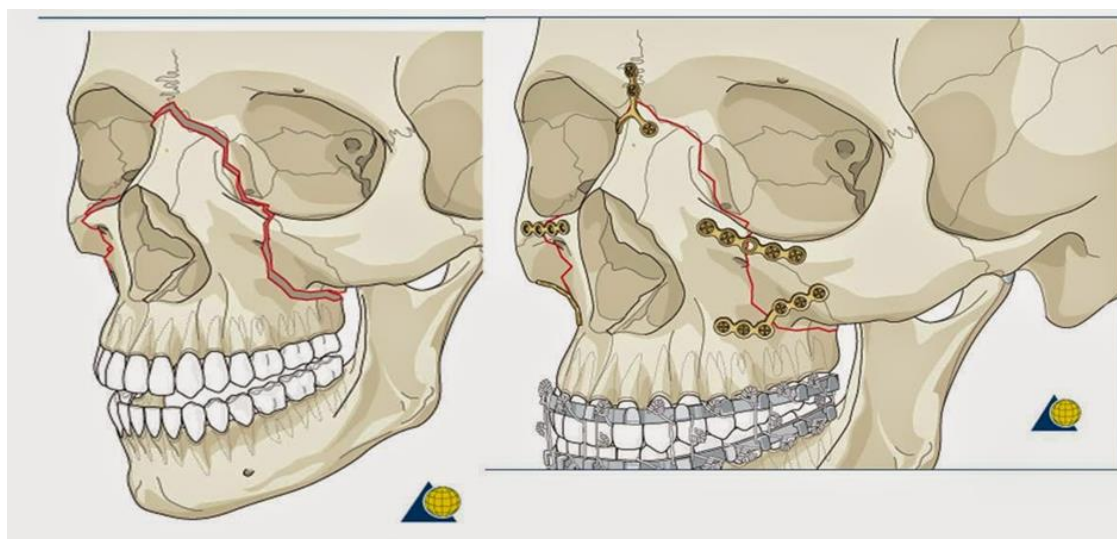
**FIGURA 12** - Imagem de um paciente exibindo PFP no lado esquerdo.

**Fonte:** adaptado de <https://image.slidesharecdn.com/paralisiafacialperifricaconcluido0000000000000000-140326222416-phpapp01/95/paralisia-facial-perifrica-4-638.jpg?cb=1395872719>

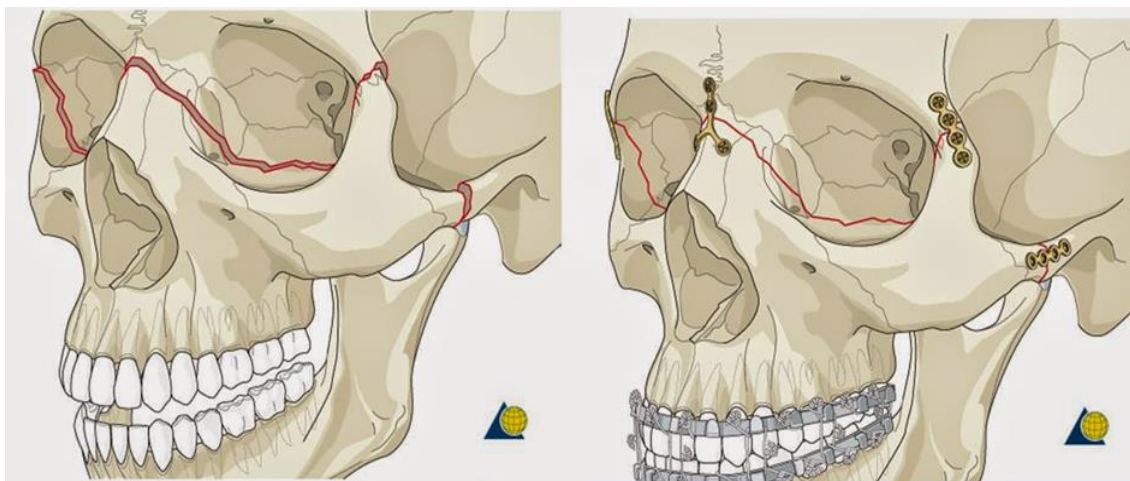
A etiologia das lesões que acometem o nervo facial e provocam PFP são bastante variadas e amplamente discutidas na literatura (Gaudin *et al.*, 2016). Os traumatismos maxilofaciais Le Fort I, Le Fort II, Le Fort III (Figuras 13, 14 e 15), fratura do complexo naso-orbito-etmoidal (NOE) (Figura 16), fraturas do complexo zigomático-maxilar (Figura 17), fraturas do assoalho de órbita (Figura 18) e, inclusive, fraturas de mandíbula (Figura 19), podem envolver o nervo facial, já que a sua localização é superficial (Souza e Luz, 2006; Miloro *et al.*, 2008; Emamhadi e Mahmoudi, 2015). Ademais, as fraturas do osso temporal, que podem ser tradicionalmente classificadas como transversais, longitudinais ou mistas (Ghorayeb e Yeakley, 1992), ocorrem principalmente por quedas ou acidentes de trânsito, e acabam lesionando o nervo facial em 7 a 10% desses traumas (Brodie e Thompson, 1997).



**FIGURA 13** - Imagem ilustrativa da fratura Le Fort I

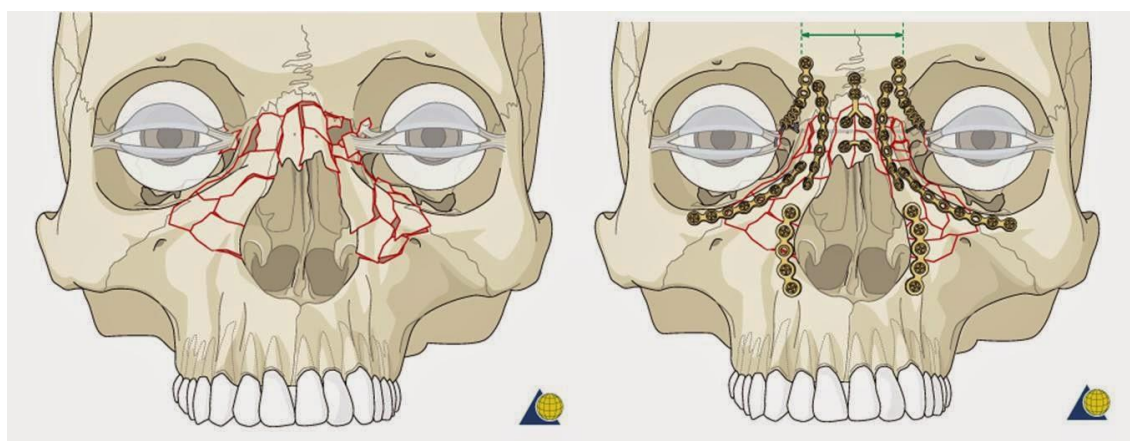


**FIGURA 14** - - Imagem ilustrativa da fratura Le Fort II



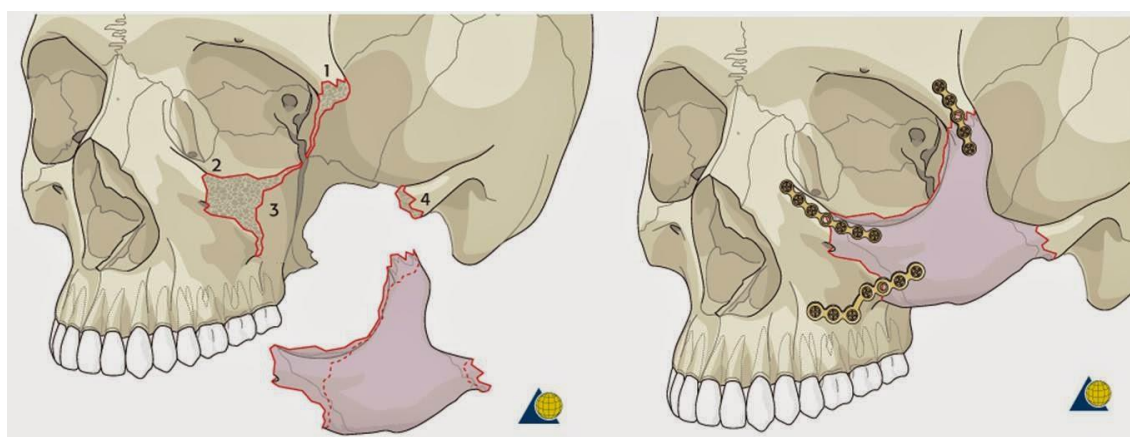
**FIGURA 15** - Imagem ilustrativa da fratura Le Fort III.

Fonte: <http://atilabucomaxilo.blogspot.com.br/p/fraturas-faciais.html>



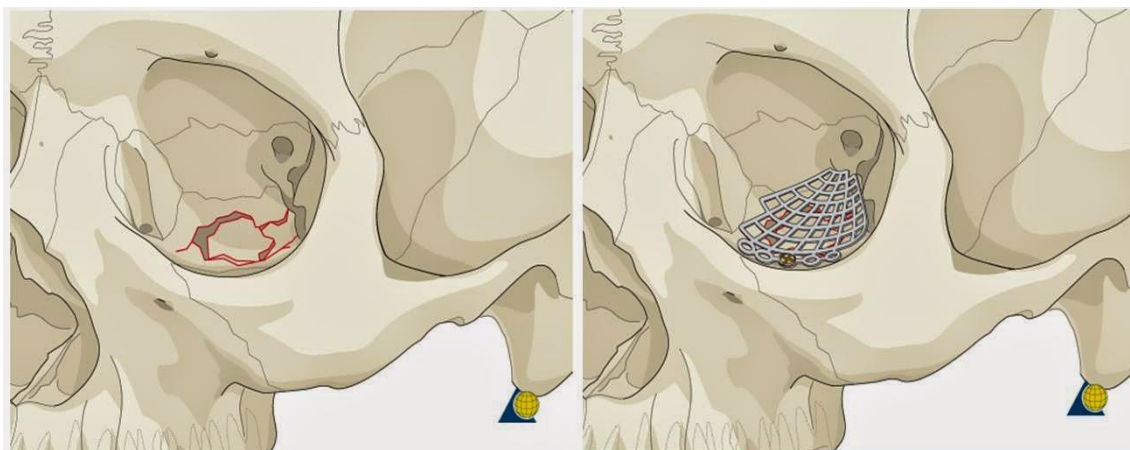
**FIGURA 16** - Imagem ilustrativa da fratura do complexo NOE.

Fonte: <http://atilabucomaxilo.blogspot.com.br/p/fraturas-faciais.html>



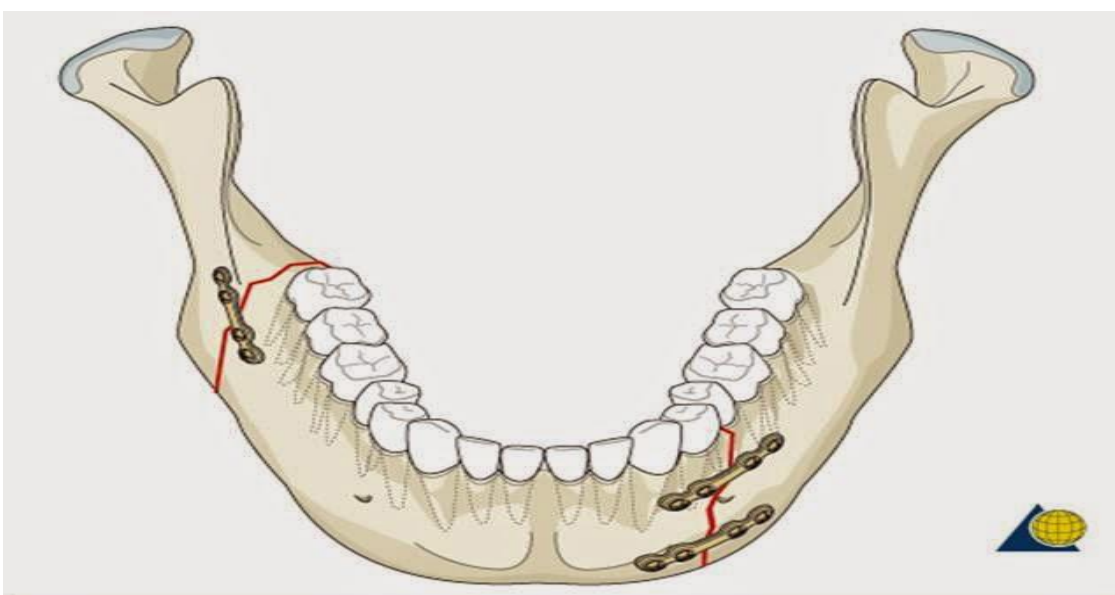
**FIGURA 17** - Imagem ilustrativa de fratura do complexo zigomático-maxilar.

Fonte: <http://atilabucomaxilo.blogspot.com.br/p/fraturas-faciais.html>



**FIGURA 18** - Imagem ilustrativa de fratura do assoalho de órbita.

**Fonte:** <http://atilabucomaxilo.blogspot.com.br/p/fraturas-faciais.html>



**FIGURA 19** - Imagem ilustrativa de fratura mandibular.

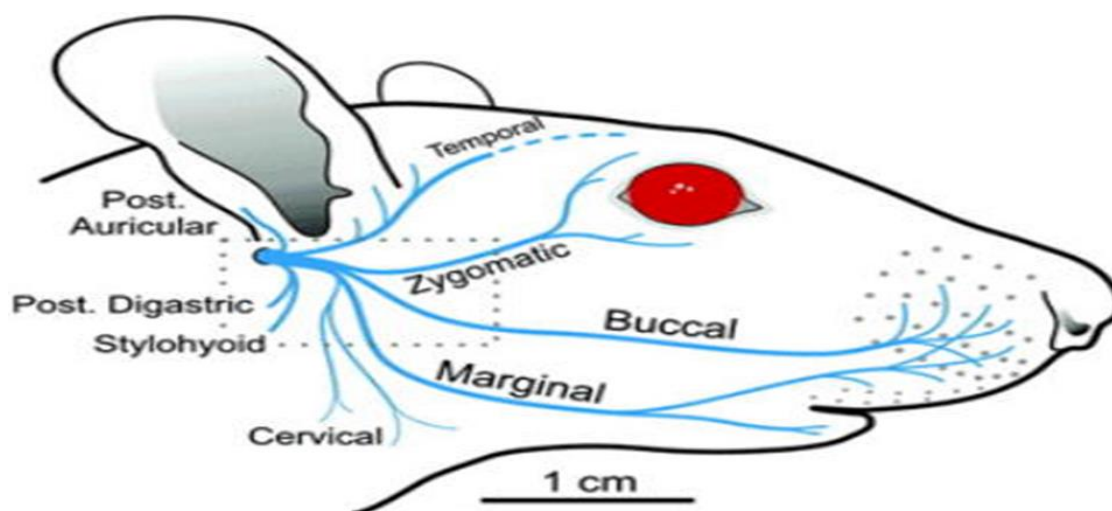
**Fonte:** <http://atilabucomaxilo.blogspot.com.br/p/fraturas-faciais.html>

O tratamento das lesões ao nervo facial ainda apresenta muitos aspectos controversos (Brodie e Thompson, 1997), e tanto a sua etiologia, quanto a gravidade, vão determinar o tipo de tratamento a ser realizado (Gordin *et al.*, 2015). Patel e Groppo (2010) consideram que se houver secção parcial do nervo, o tratamento pode ser somente por sutura. Todavia, se houver rompimento de mais da metade dos axônios, sugere-se os enxertos de interposição. Assim, apesar de toda a evolução da medicina regenerativa, na área da cirurgia craniomaxilofacial mais estudos e experimentos ainda são necessários para o desenvolvimento de estruturas e técnicas cirúrgicas que possam substituir o padrão ouro (Gaudin *et al.*, 2016).

## 2.7. O nervo facial em ratos

Muitos animais têm sido utilizados para o estudo da regeneração de nervos periféricos e, nos últimos anos, o estudo de nervo facial em ratos surgiu como um modelo bastante útil, pois possibilita aos pesquisadores avaliar a sua recuperação de forma quantitativa (Henstrom et al., 2012). Além disso, o ramo mandibular assemelha-se muito com o nervo facial humano, já que ele apresenta fascículos (Mattox e Felix, 1987). A inervação das vibrissas dos ratos é equivalente à inervação dos músculos faciais em humanos (Grosheva et al., 2017). Assim, a movimentação das vibrissas em ratos, e outros roedores, ocorre por contrações nos músculos intrínsecos e extrínsecos na base dessas estruturas (inervados pelos ramos bucal e mandibular do nervo facial) (Patarroyo et al., 2017) e estão envolvidas tanto com a orientação, a locomoção, a localização e o reconhecimento de objetos, quanto na percepção tridimensional desses animais no ambiente (Semba e Egger, 1986; Patarroyo et al., 2017).

O nervo facial dos ratos exterioriza-se na porção lateral do crânio, pelo forame estilomastoideo e emite o seu primeiro ramo, o auricular posterior, responsável pela inervação da musculatura auricular. A partir desse ramo, temos o tronco do nervo facial, que mede aproximadamente 6mm, apresentando duas divisões: a temporofacial, que inclui o ramo temporal e o ramo zigomático menor; e a divisão cérvico inferior, que compreende os ramos zigomáticos, bucais, cervical e marginal da mandíbula (Henstrom et al., 2012). O ramo mandibular do nervo facial dos ratos Wistar possui uma extensão de 15mm e as suas possíveis ramificações ocorrem somente após 10 a 12mm., permitindo que as cirurgias e o alinhamento dos enxertos possam ser realizadas sem alterar os resultados funcionais e histológicos (Mattox e Felix, 1987) (Figura 20).



**FIGURA 20** - Desenho esquemático dos ramos do nervo facial em ratos.

**Fonte:** HADLOCK, T. A. et al. Rodent facial nerve recovery after selected lesions and repair techniques. *Plast Reconstr Surg*, v. 125, n. 1, p. 99-109, Jan 2010. ISSN 1529-4242. Disponível em: <<https://www.ncbi.nlm.nih.gov/pubmed/20048604>>.

### 3. JUSTIFICATIVA

Muitos estudos e pesquisas têm sido realizados, nas últimas décadas, na área da medicina regenerativa, juntamente com a bioengenharia tecidual. Com o objetivo de melhorar as técnicas empregadas no reparo de nervos periféricos, principalmente nos casos em que as lesões se apresentam com perda de substância. Ainda assim, apesar de todos os esforços, os resultados permanecem longe daqueles considerados ideais. Além disso, sabe-se que as injúrias aos nervos periféricos podem gerar consequências devastadoras na vida das pessoas, causando desconforto, dor e alterações fisiológicas importantes, inclusive, alterações psicológicas.

Quando o VII par de nervos cranianos é afetado, os pacientes podem experimentar a desagradável situação da PFP, que acaba provocando alterações fisiológicas significativas, causando mudanças no padrão facial normal e, inclusive, afetando a sua condição psicológica. O tratamento para essas situações ainda é bastante controverso e os resultados também não são satisfatórios.

Nesse contexto, a associação de polímeros bioabsorvíveis, com fatores neurotróficos, utilizados juntamente com a técnica da tubulização, tem sido objeto de muitas pesquisas, visando melhores resultados no reparo de nervos periféricos.

## **4. OBJETIVOS**

### **4.1. Objetivo geral**

Avaliar a associação de um polímero bioabsorvível (PLGA/PCL) com células-tronco adiposas autólogas, no reparo de uma transecção com perda de substância no nervo facial de ratos wistar, através técnica da tubulização.

### **4.2. Objetivos específicos**

1. Analisar e comparar o uso entre o enxerto autólogo e o uso de um polímero vazio no reparo do nervo em trinta, sessenta e noventa dias;
2. Analisar e comparar o uso entre o enxerto autólogo e o uso de um polímero contendo células-tronco adiposas autólogas no reparo do nervo em trinta, sessenta e noventa dias;
3. Analisar e comparar o uso de um polímero vazio e um polímero contendo células-tronco adiposas autólogas em trinta, sessenta e noventa dias;



## 5. MATERIAS E MÉTODOS

### 5.1. Delineamento experimental

Estudo experimental, controlado, comparado e cego.

### 5.2. Cálculo do tamanho da amostra

O cálculo amostral foi realizado através do *software G\*Power 3.1.9.2*, considerando tamanho de efeito 0,4;  $\alpha$  de 0,05; poder de 80%; obteve-se um “n” igual a 24, já considerando possíveis perdas durante e após os procedimentos cirúrgicos.

### 5.3. Animais

Foram utilizados 72 ratos Wistar (*Rattus Novergicus Albinus*), machos, adultos, pesando entre 200 e 250 gramas de massa corporal, provenientes do vivário da PUCRS (Figura 21), com controle de luz (ciclo claro-escuro de 12horas), à temperatura controlada  $22 \pm 1^\circ\text{C}$ , com água e alimentação *ad libitum*. Estando o presente estudo conforme a Lei Arouca 2008, nº 11.794/08, que regulamenta o inciso VII do § 1º do art. 225 da Constituição Federal, estabelecendo procedimentos para o uso científico de animais, revogando a Lei nº 6.638, de 8 de maio de 1979; e dá outras providências.



Fonte: Autor

**FIGURA 21** - Alojamento dos animais no CeMBE.

### 5.4. Modelo experimental

O modelo de lesão com perda de substância do nervo facial foi provocado acessando a região lateral direita da face. Após incisão da pele, os ramos do nervo facial, mandibular e bucal foram identificados e o ramo mandibular foi dissecado. Um segmento do nervo mandibular de 6mm foi ressecado com tesoura microcirúrgica, criando um defeito crítico para a espécie. Os procedimentos cirúrgicos de reparo do nervo foram realizados através de enxerto autólogo e pela técnica das tubulização, utilizando-se um polímero reabsorvível, composto por PLGA/PCL, numa proporção de 70%/30%. Tanto o enxerto, quanto o tubo de PLGA/PCL, foram fixados nos cotos remanescentes do defeito no nervo mandibular, através de sutura com fio de Nylon 9.0. Após os procedimentos, os animais foram alocados em caixas com quatro animais por caixa até o momento da eutanásia

### 5.5. Grupos de experimentação

Todos os 72 animais foram distribuídos, randomicamente, em três grupos (A, B e C), cada um com 24 animais, conforme o tipo de tratamento a que seriam submetidos (Tabela 2).

**TABELA 2.** Distribuição dos grupos experimentais

<b>Grupos</b>	<b>Tratamento cirúrgico</b>	<b>Número de animais</b>
<b>A</b>	Enxerto autólogo	24
<b>B</b>	Tubulização (tubo vazio)	24
<b>C</b>	Tubulização (tubo com células adiposas)	24

Todos os animais foram submetidos, quinze dias antes dos procedimentos de reparo do nervo facial, por um acesso cirúrgico na região inguinal direita, para a remoção de, aproximadamente, 0,5 gramas de tecido adiposo, para que fosse feita a cultura e maturação das células mesenquimais. Entretanto, somente nos animais pertencentes ao grupo C, as células mesenquimais autólogas extraídas, cultivadas e maturadas foram utilizadas nos tubos para o reparo do nervo, conforme organograma (Figura 22).

72 RATOS								
GRUPO A			GRUPO B			GRUPO C		
ENXERTO			TUBO VAZIO			TUBO + C.T.		
24 RATOS			24 RATOS			24 RATOS		
REMOÇÃO DE TECIDO ADIPOSEO?			REMOÇÃO DE TECIDO ADIPOSEO?			REMOÇÃO DE TECIDO ADIPOSEO?		
SIM			SIM			SIM		
CULTIVO DE CÉLULAS?			CULTIVO DE CÉLULAS?			CULTIVO DE CÉLULAS?		
NÃO			NÃO			SIM		
EUTANÁSIA			EUTANÁSIA			EUTANÁSIA		
8 RATOS	8 RATOS	8 RATOS	8 RATOS	8 RATOS	8 RATOS	8 RATOS	8 RATOS	8 RATOS
30 DIAS	60 DIAS	90 DIAS	30 DIAS	60 DIAS	90 DIAS	30 DIAS	60 DIAS	90 DIAS

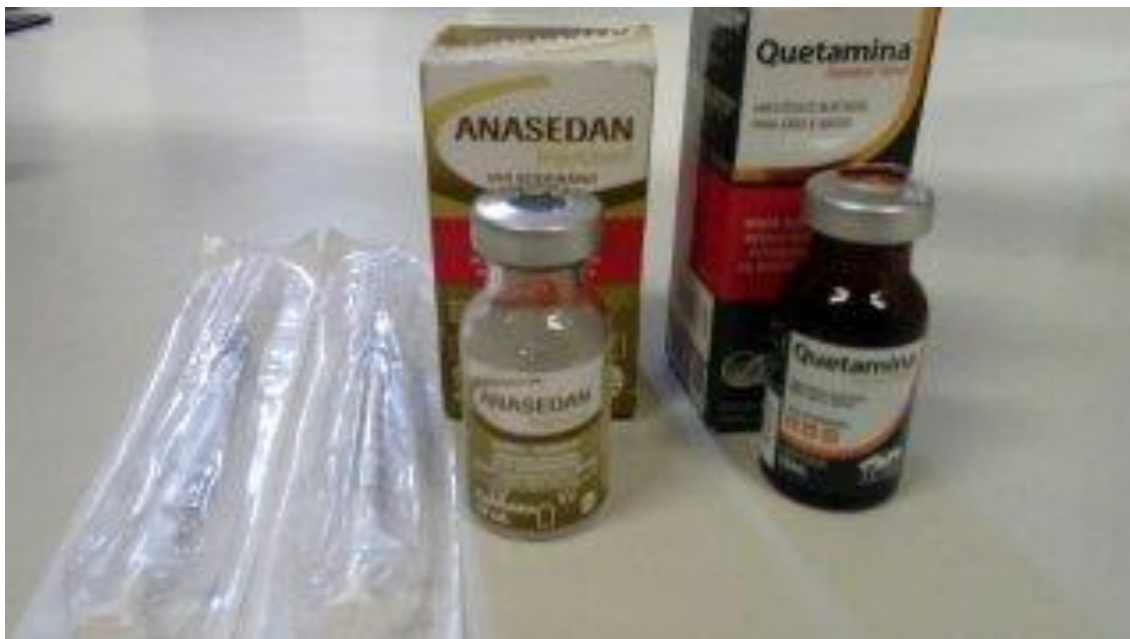**FIGURA 22** - Organograma da realização dos procedimentos cirúrgicos.

Fonte: Autor

### 5.6 Protocolo anestésico

Todos os procedimentos anestésico-cirúrgicos foram realizados em salas específicas, no Centro de Modelos Biológicos Experimentais (CeMBE), da PUCRS. Os animais foram anestesiados por meio de associação de cloridrato de Quetamina

(75mg.kg<sup>-1</sup>) e Xilazina (10mg.kg<sup>-1</sup>) (Paiva *et al.*, 2005) administrados na mesma seringa, via intraperitoneal (IP) (Figura 23).



**FIGURA 23** - Frascos de Xilazina e Quetamina utilizados para anestesia dos animais.  
Fonte: Autor

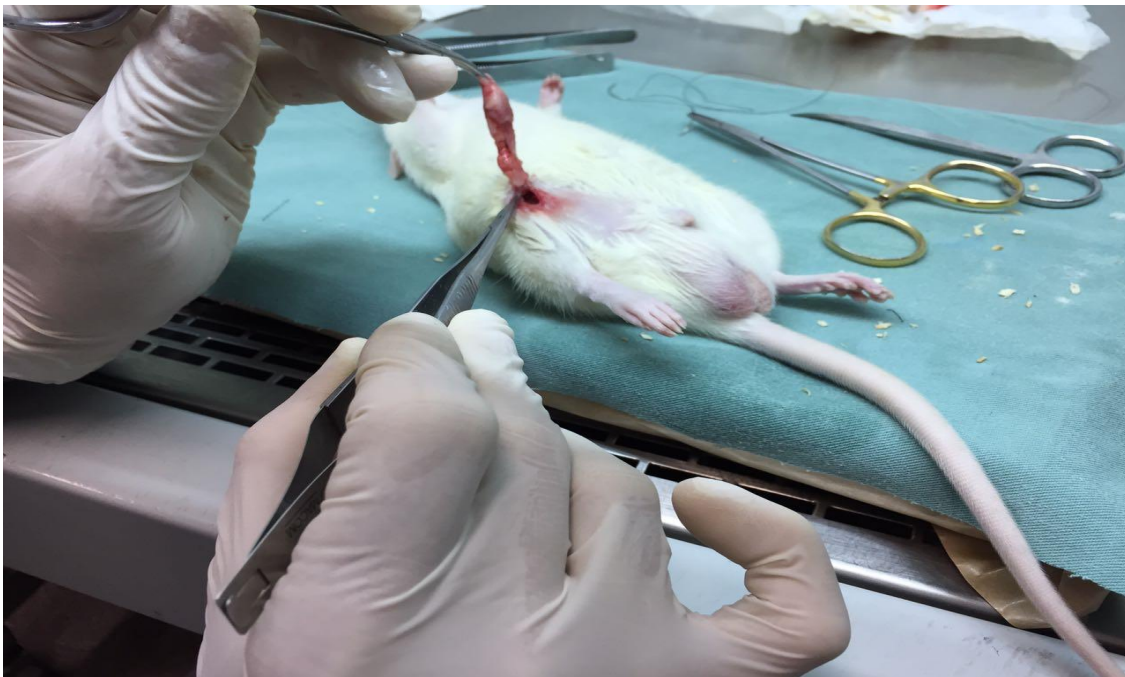## 5.7. Procedimentos cirúrgicos

Todos os procedimentos cirúrgicos foram realizados em duas etapas, em salas específicas localizadas no Centro de Modelos Biológicos Experimentais (CeMBE) da PUCRS, com auxílio de um microscópio de dissecação microcirúrgica (D.F.Vasconcellos, São Paulo, Brasil), e seguindo as normas de assepsia cirúrgica. A primeira etapa consistiu na remoção de tecido adiposo, quinze dias antes da cirurgia de reparo do nervo, para o isolamento e a cultura das células mesenquimais. A segunda etapa, consistiu na cirurgia propriamente dita de reparo do nervo facial.

### 5.7.1. Etapa cirúrgica 1: remoção de tecido adiposo

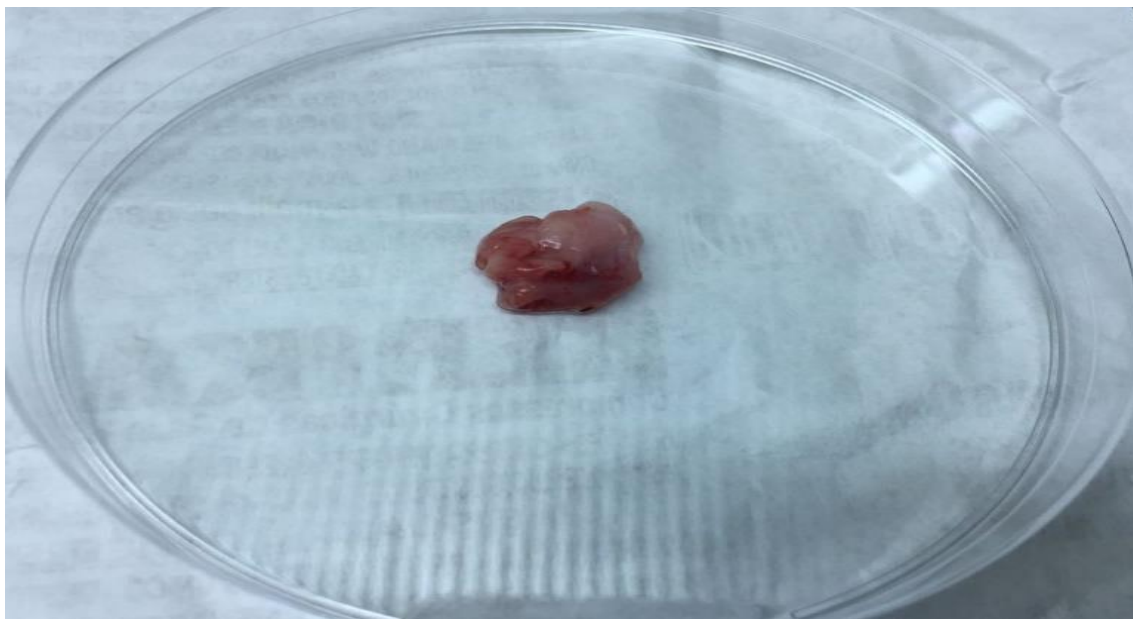Para a remoção e o isolamento das células mesenquimais do tecido adiposo, todos os animais foram anestesiados e posicionados em decúbito dorsal. Após tricotomia e antisepsia local, fez-se uma pequena incisão (1 cm) na região inguinal, no lado direito dos animais, pela qual foi removida uma quantidade de 0,5 gramas de tecido adiposo

(Figuras 24 e 25). Todos os animais passaram por esse procedimento cirúrgico. No entanto, o cultivo e a maturação das células foi realizada somente nos animais pertencentes ao grupo C, sendo que, o tecido removido dos animais dos outros grupos foi descartado.



**FIGURA 24** - Remoção de tecido adiposo inguinal dos ratos.

Fonte: Autor



**FIGURA 25** - Tecido adiposo removido.

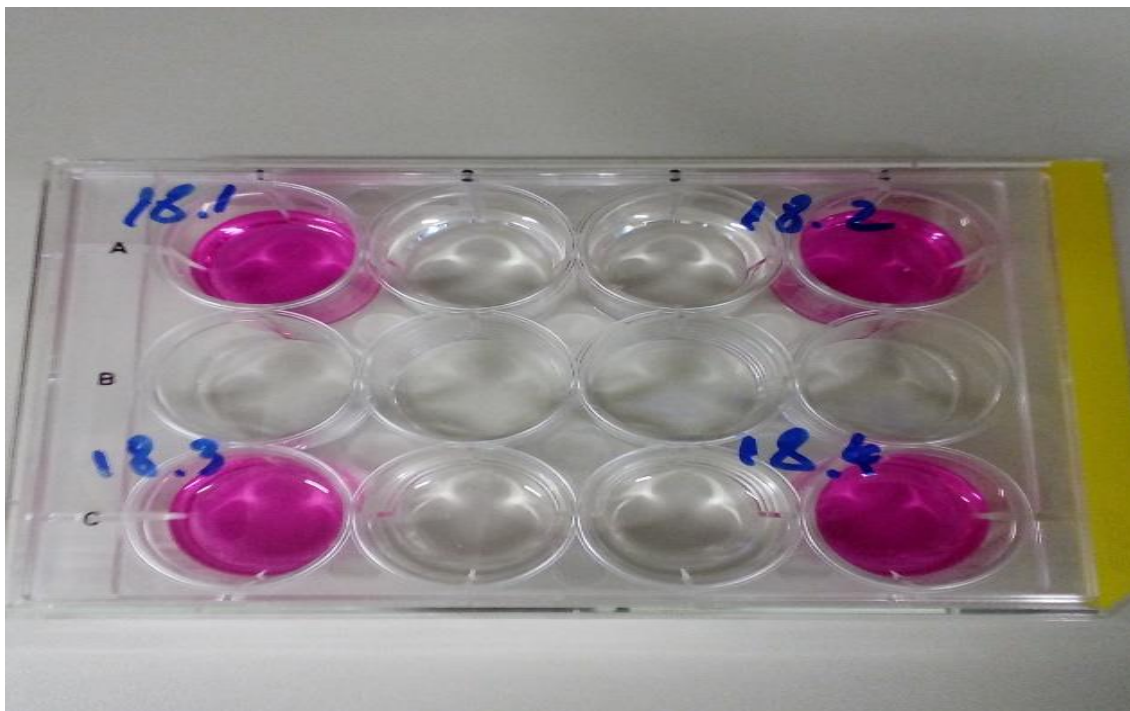Fonte: Autor

Após a sua remoção, o tecido coletado foi dividido em pequenos pedaços e mergulhado em um frasco contendo 1mg/mL de solução de colagenase tipo I, em meio de Eagle, modificado por Dulbecco (DMEM), durante 1 hora, a 37°C (Figura 26). A atividade enzimática foi interrompida usando DMEM suplementado com 10% de soro bovino fetal (FBS) (*Thermo Fisher Scientific*, EUA), 0,1mg/mL de estreptomicina e 100U/mL de penicilina (Sigma-Aldrich, EUA). A amostra foi filtrada com um filtro de células de 70mm (Nunc) e centrifugada a 400x/g, durante 10min. Cada pastilha foi novamente suspensa em meio suplementado e transferida para poços de uma placa de 12 poços (Figura 27). As células foram incubadas numa câmara humidificada a 37°C e 5% de CO<sub>2</sub> (Figura 28). As células foram divididas usando 0,1% de solução de tripsina-EDTA, quando a confluência foi alcançada e utilizada nas experiências na terceira passagem. Após a expansão, durante, pelo menos três passagens, as células foram separadas das placas de cultura de tecidos usando 0,1% de solução de tripsina-EDTA. Após a contagem de células, usando uma câmara Neubauer, um total de 10<sup>6</sup> células foram ressuspensas em 20ml de meio completo e aplicadas no lúmen dos tubos de PLGA/PCL. As células foram autorizadas a fixar a superfície interna desses conduítes durante duas horas antes dos poços serem preenchidos com 2ml de meio completo. As células tronco derivadas do tecido adiposo (ADSCs) foram incubadas e impregnadas nos tubos de PLGA/PCL durante 24h e lavadas com solução de NaCl a 0,9% durante 5 minutos, antes da transferência para ratos (Prat *et al.*, 2017).



**FIGURA 26** - Tecido adiposo picotado e mergulhado em DMEM.

Fonte: Autor



**FIGURA 27** - Placa de poços.

Fonte: Autor



**FIGURA 28.** Câmara incubadora.

Fonte: Autor

### **5.7.2. Etapa cirúrgica 2: reparo do nervo facial**

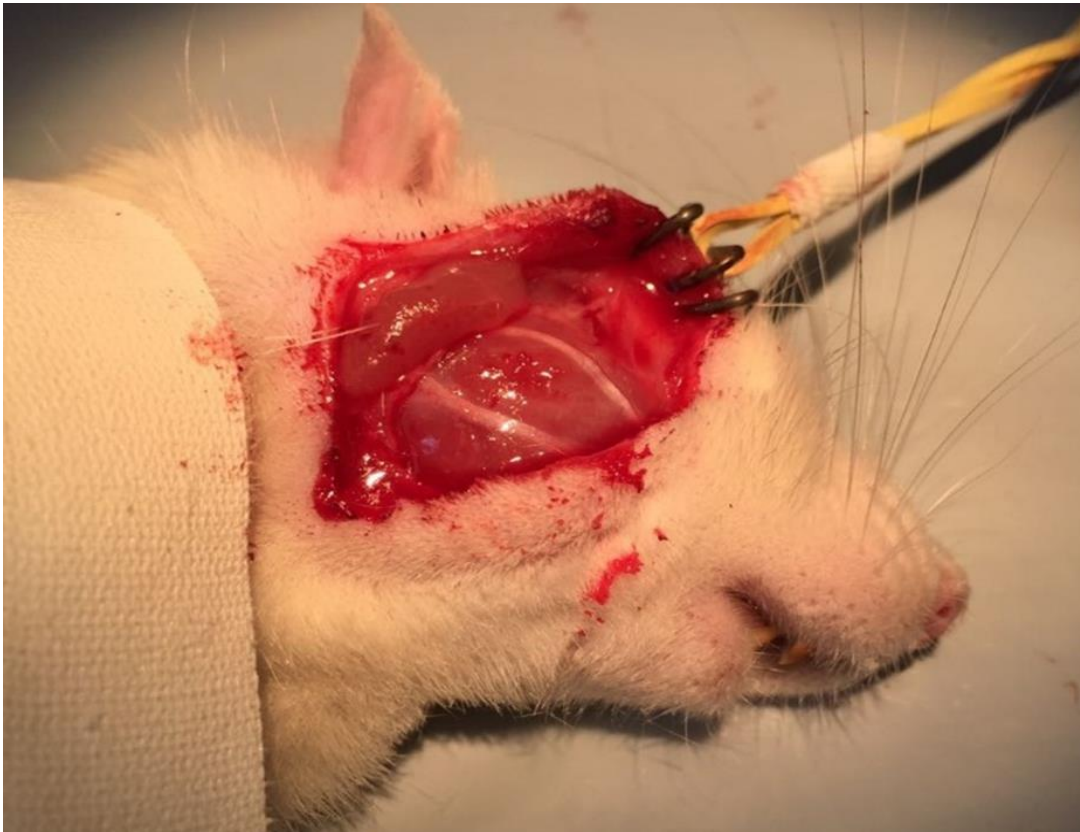Para todos os animais, posicionados em decúbito lateral direito, após anestesia intraperitoneal, tricotomia e antissepsia no lado direito da face, os tempos cirúrgicos foram realizados na seguinte sequência.

Incisão retroauricular em “L” na derme, com extensão anterior (cerca de 2cm) até próximo a comissura bucal;

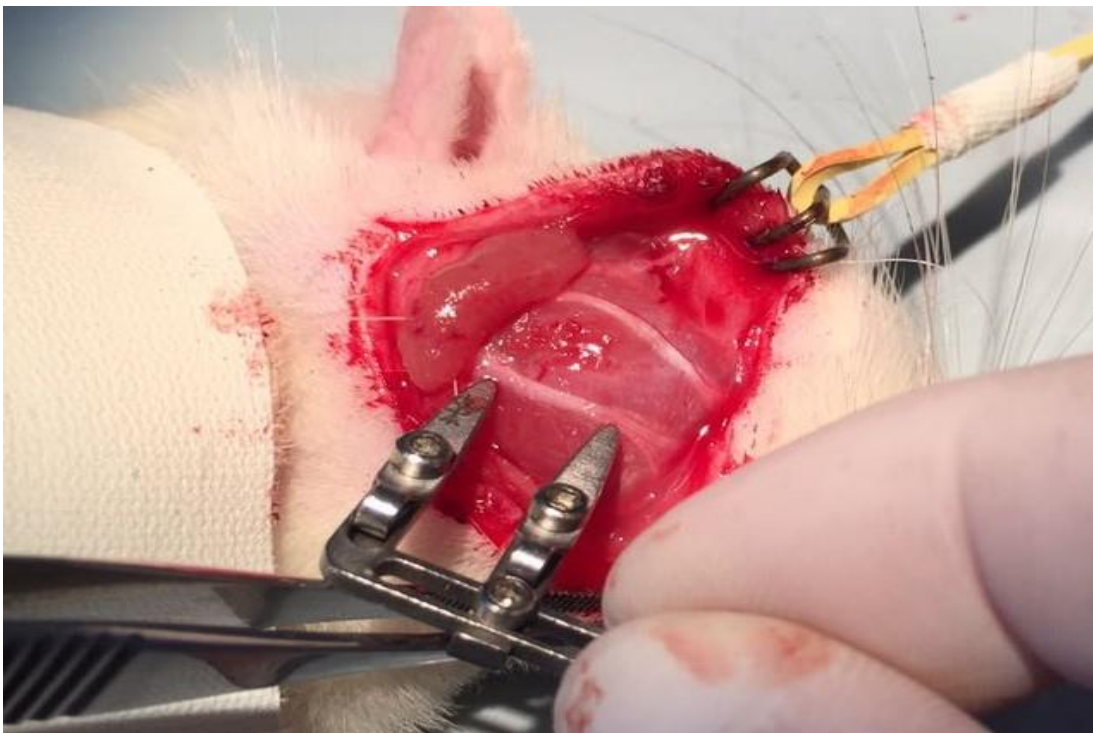
1. Hemostasia com gaze estéril e soro fisiológico (NaCl a 0,9%);
2. Dissecção por planos, com exposição dos ramos mandibular e bucal do nervo facial direito e da glândula parótida;
3. Dissecção do ramo mandibular com a sua individualização;
4. Mensuração, delimitação, transecção total e exérese de uma porção do nervo mandibular, criando um defeito de 6mm nesse ramo;
5. Procedimento de reparo do nervo, conforme os grupos experimentais;
6. Sutura da incisão na pele, com fio mononylon 4-0.

Nas figuras 29 a 37 estão as imagens da sequência cirúrgica realizada nos animais.

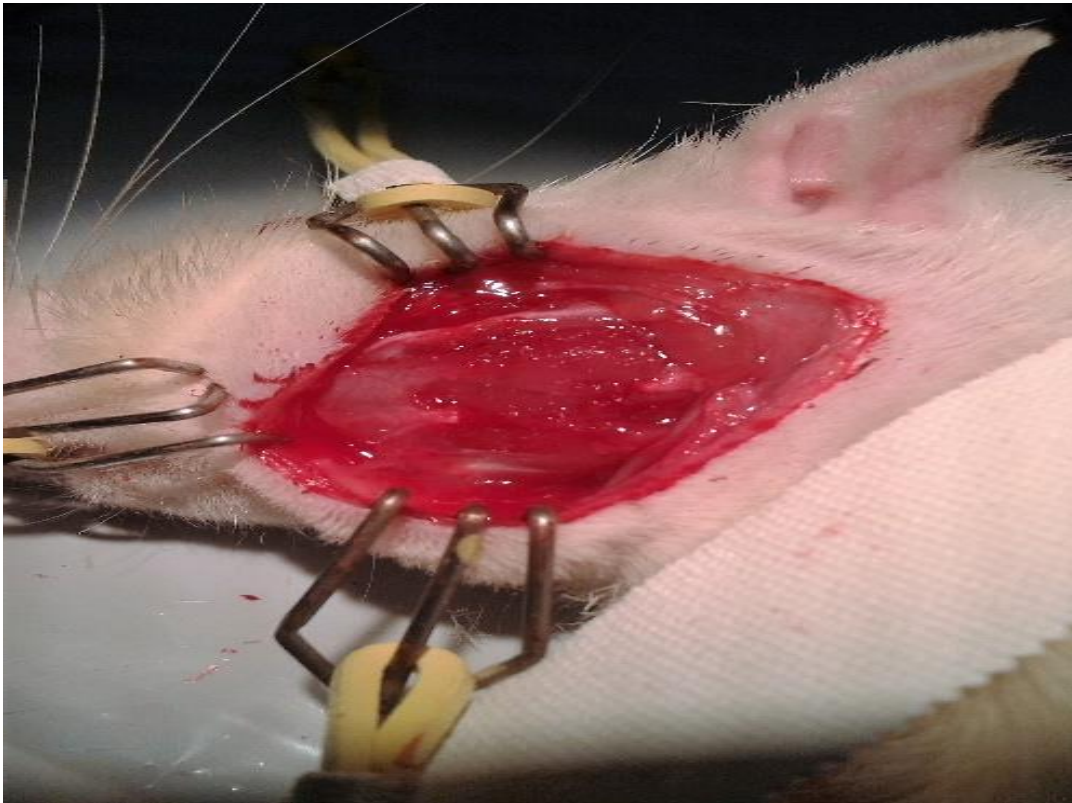



**FIGURA 29** - Acesso e exposição aos ramos bucal e mandibular do nervo facial.  
**Fonte:** Autor

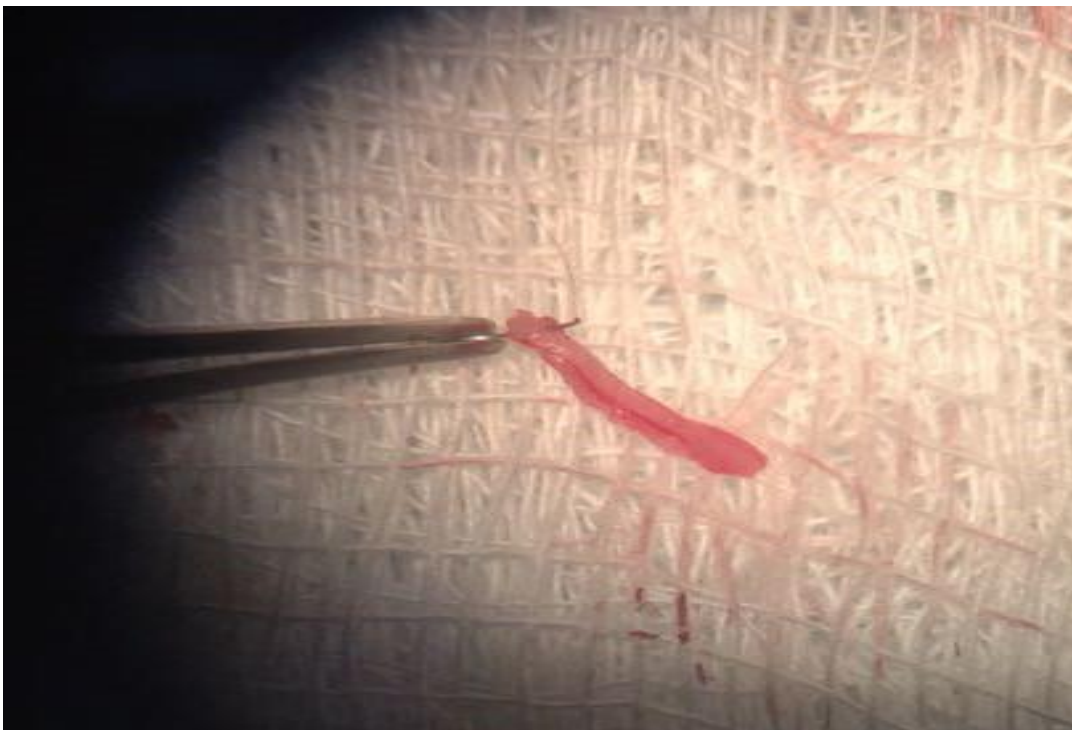


**FIGURA 30** - Mensuração para a transecção total do ramo mandibular.  
**Fonte:** Autor



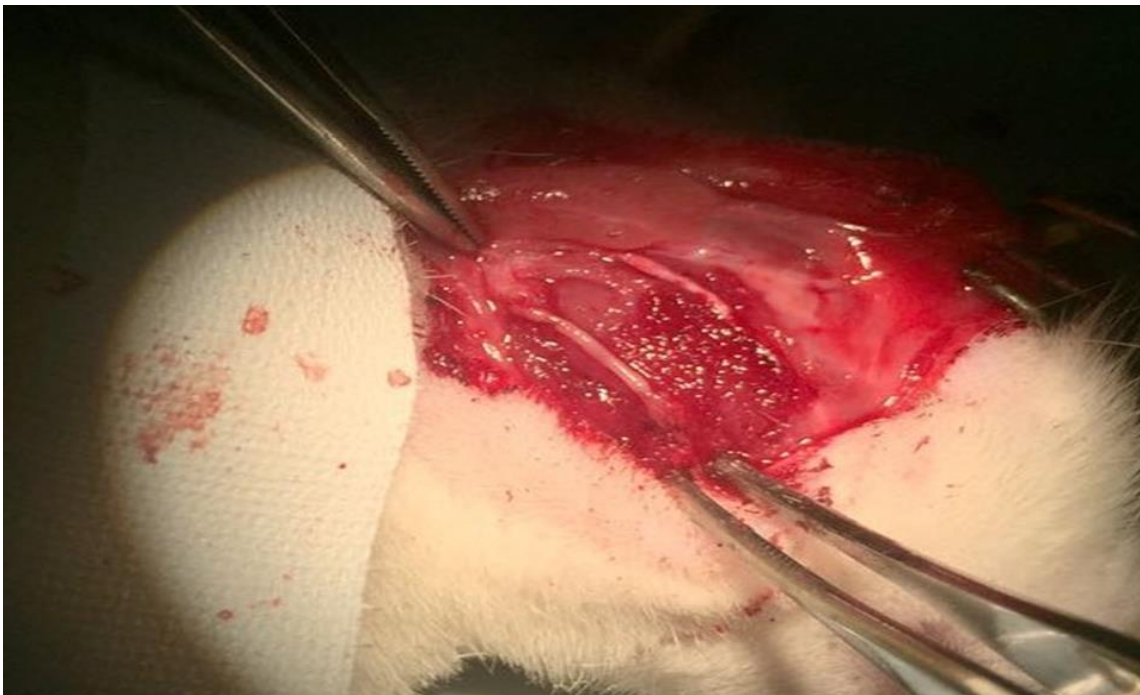
**FIGURA 31** - Defeito de 6mm criado no ramo mandibular.

Fonte: Autor



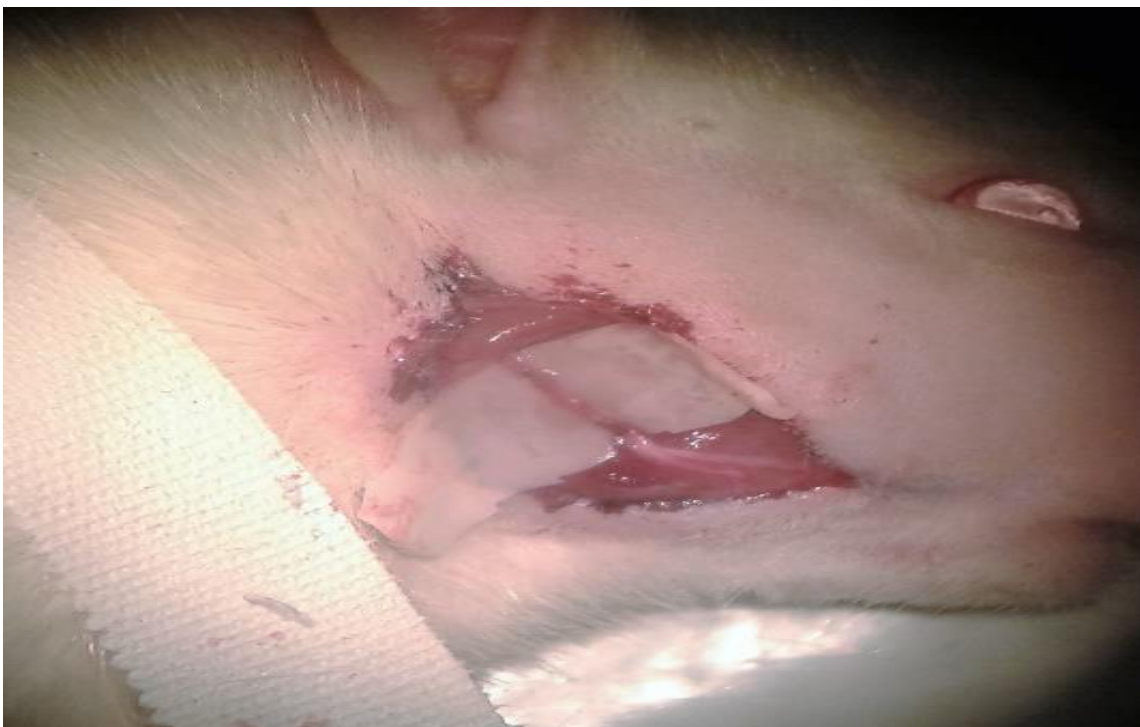**FIGURA 32** - Imagem da sutura no enxerto autólogo vista no microscópio.

Fonte: Autor



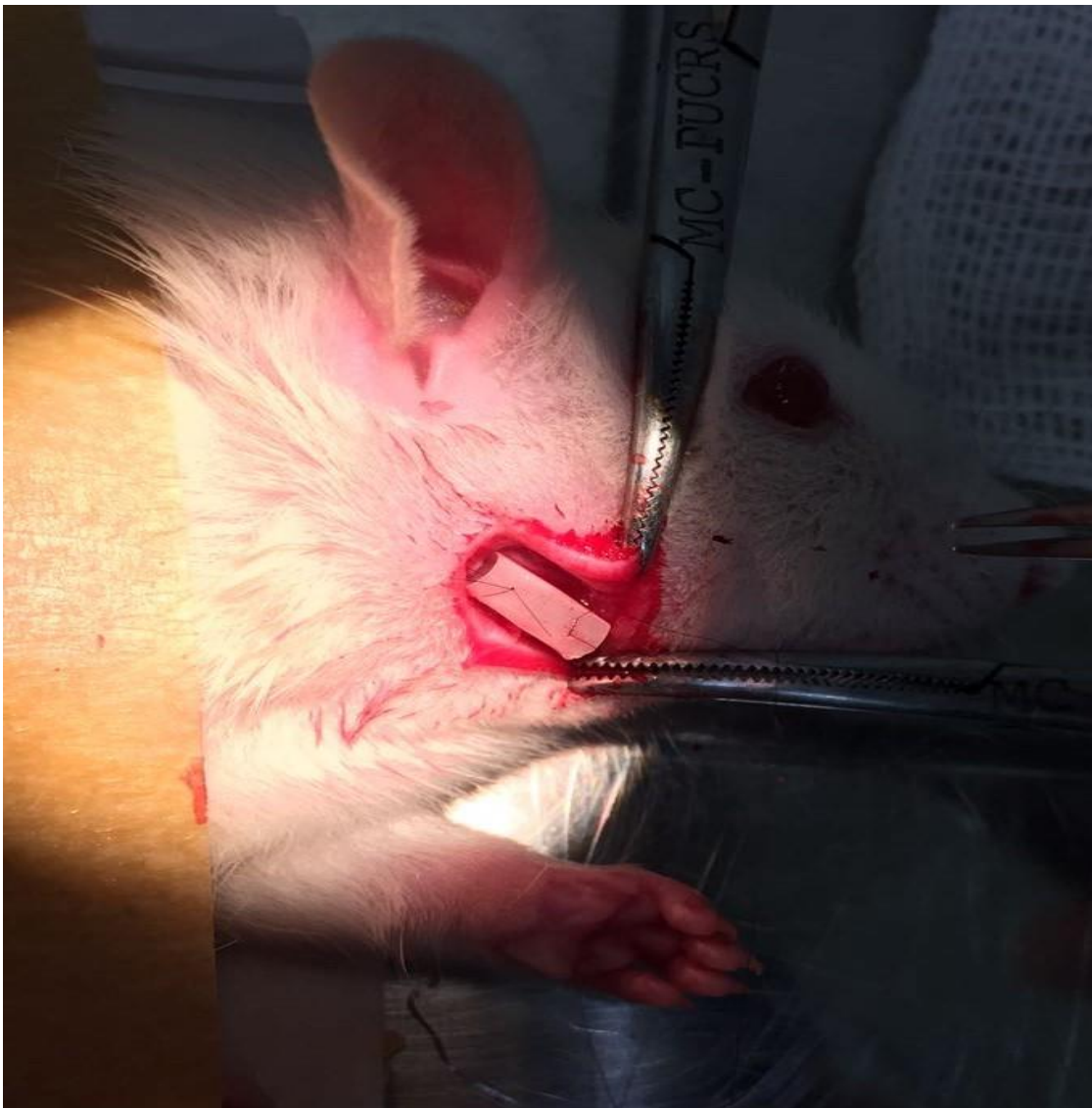
**FIGURA 33.** Imagem do microscópio evidenciando o enxerto suturado nos cotos do nervo.

**Fonte:** Autor



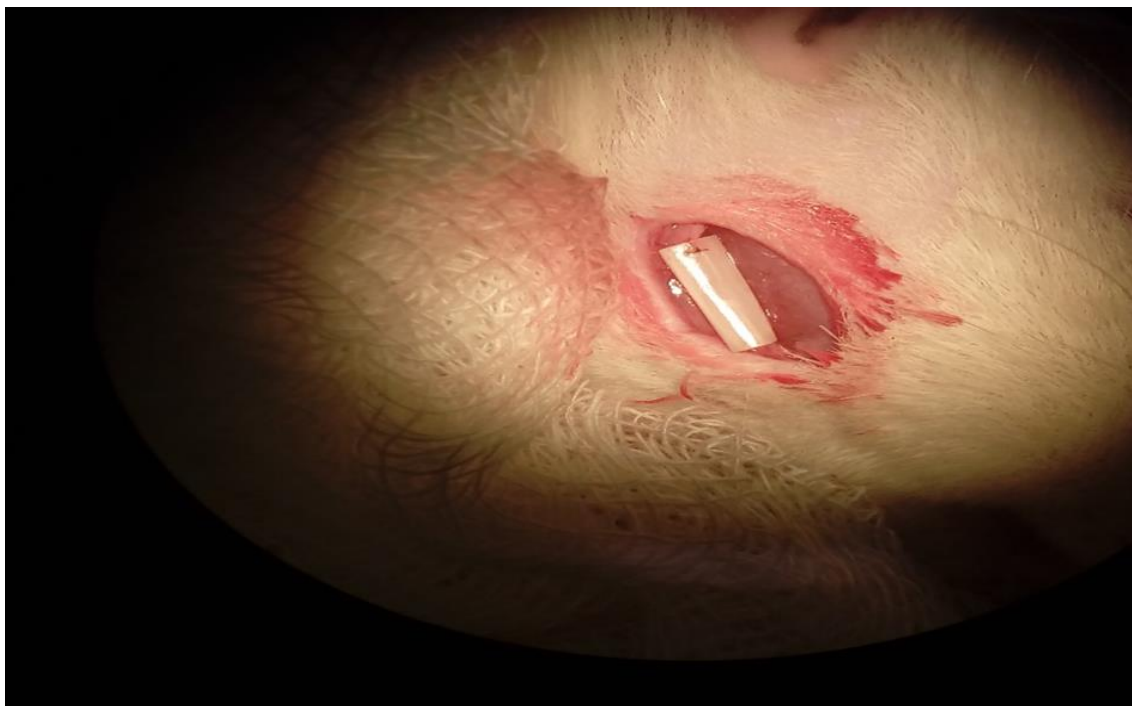**FIGURA 34 -** Enxerto autólogo suturado nos cotos.

**Fonte:** Autor

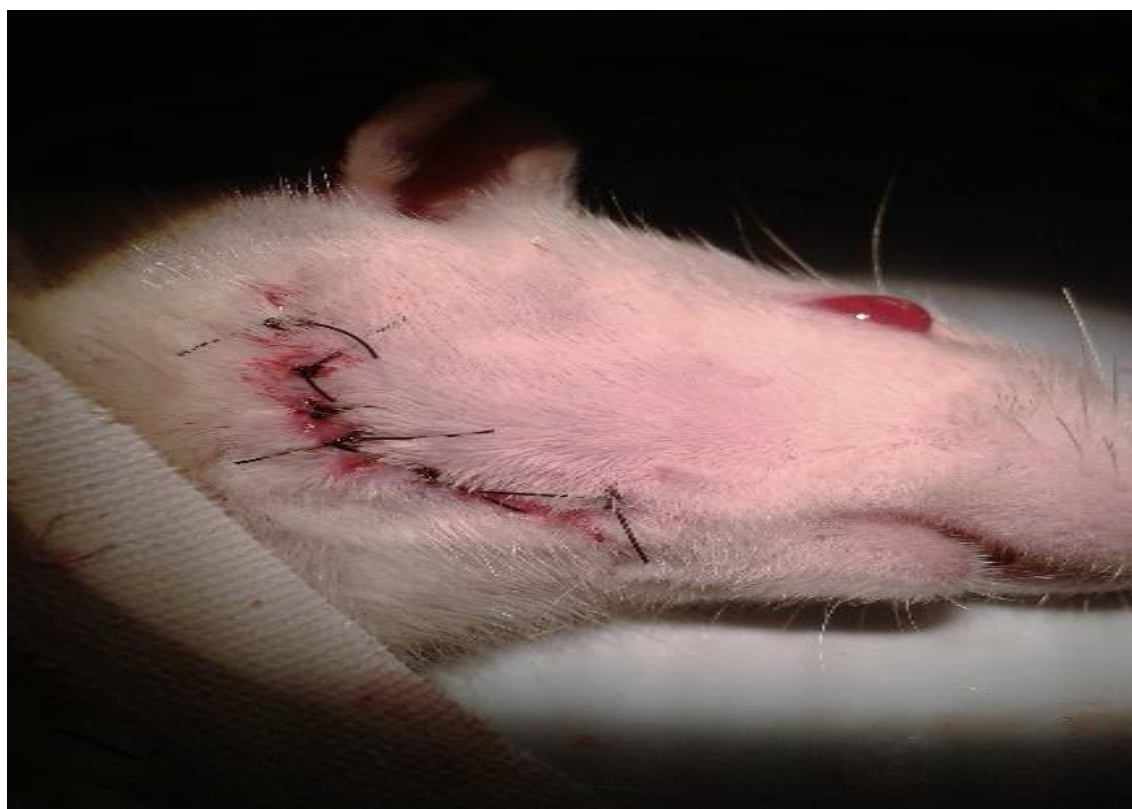

**FIGURA 35** - Técnica da tubulização com polímero de PLGA/PCL. Nos animais do grupo B foi utilizado somente o tubo vazio. Nos animais do grupo C, o tubo foi impregnado com células-tronco C.

**Fonte:** Autor



**FIGURA 36** - Tubulização vista pelo microscópio.  
Fonte: Autor



**FIGURA 37** - Sutura na pele da face dos ratos.  
Fonte: Autor

### **5.7.2.1. Reparo cirúrgico do nervo no grupo A: enxerto autólogo**

Após a criação do defeito no nervo, com a remoção de uma porção de 6mm do ramo mandibular, a mesma porção foi suturada nos cotos com fio reabsorvível 9-0.

### **5.7.2.2. Reparo cirúrgico do nervo no grupo B: tubulização (tubo vazio)**

Todas as etapas cirúrgicas realizadas seguiram o mesmo protocolo descrito anteriormente. Entretanto, o reparo foi realizado suturando um tubo vazio, constituído por um polímero de PLGA/PCL, suturado nos cotos do defeito no nervo mandibular, com fio reabsorvível 9-0.

### **5.7.2.3. Reparo cirúrgico do nervo no grupo C: tubulização (tubo contendo células mesenquimais autólogas do tecido adiposo, coletadas e maturadas quinze dias antes do procedimento de reparo do nervo)**

Seguindo o mesmo protocolo cirúrgico já mencionando anteriormente, o reparo do nervo mandibular do grupo C também foi realizado pela técnica da tubulização. No entanto, foi adicionado ao interior do polímero as células mesenquimais autólogas extraídas do tecido adiposo e maturadas, quinze dias antes do reparo do nervo.

No pós-operatório imediato, os animais receberam doses de Cetoprofeno (5mg.kg<sup>-1</sup>, SC, cada 24 horas, durante 2 dias) e Cloridrato de Tramadol (5mg.kg<sup>-1</sup>, SC, cada 12 horas, durante 2 dias) (Hau e Schapiro, 2002).

## **5.8. Eutanásia**

Ao completar os trinta, sessenta e noventa dias, os animais foram novamente anestesiados e eutanasiados com sobredose anestésica, de acordo com a Lei Arouca n. 11.794, de 13.08.10.2008.

Em relação aos tempos escolhidos para a análise de recuperação do nervo, conforme Salomone (Salomone, 2012), não há um “período ideal” para a avaliação histológica do nervo facial em ratos, pois esse tempo depende de vários fatores, como o grau da lesão e

o tamanho do defeito criado no nervo, o tipo de reparo e o tipo de conduíte a ser utilizado, bem como o tipo de ramo que está sendo estudado.

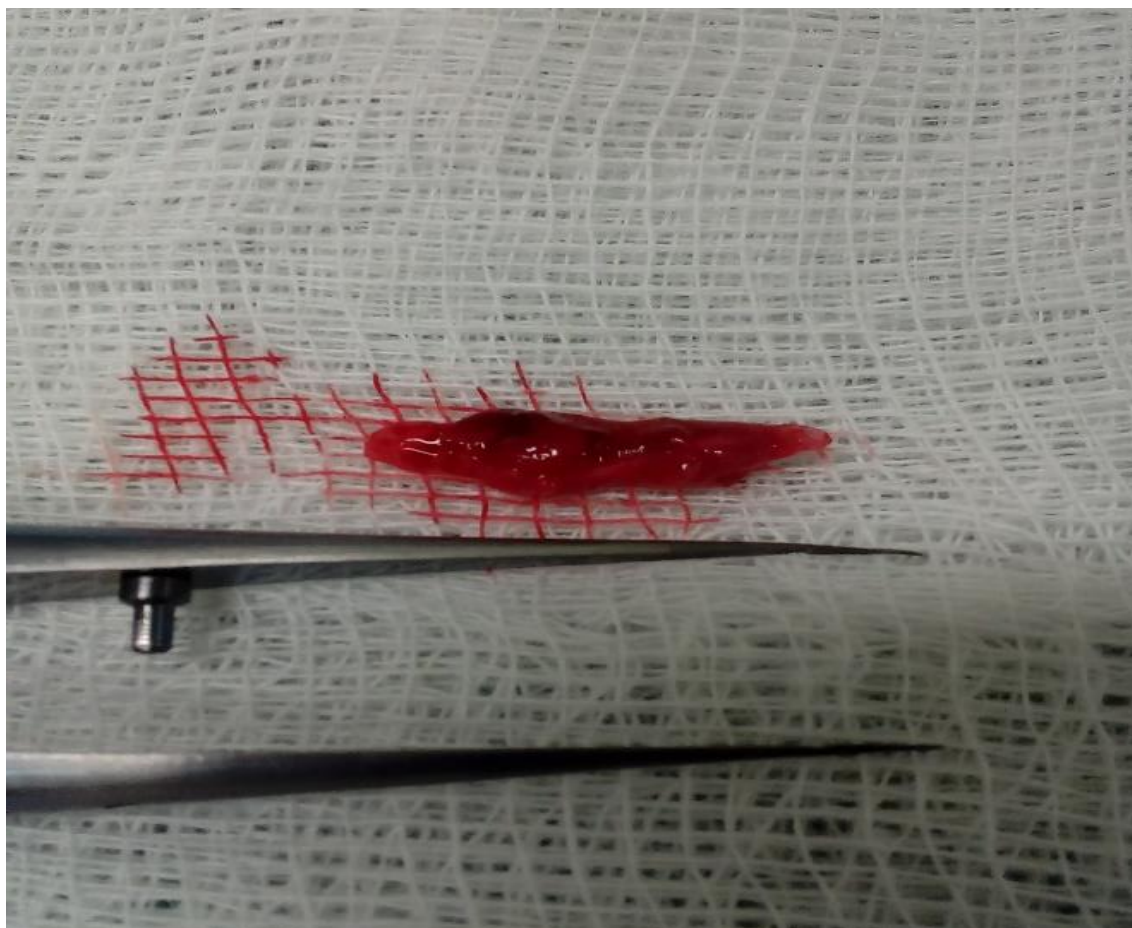Conforme estudos realizados por Satar (Satar *et al.*, 2009), foi observado que em relação à histologia, em seu trabalho, não foi constatado nenhuma diferença significativa no arranjo axonal do nervo bucal de ratos, após neurotmesa e sutura término-terminal, quando comparados após um, três e seis meses.

Assim, optou-se por realizar a avaliação histológica em trinta, sessenta e noventa dias, conforme estudo publicado por Goldani (Goldani, 2014).

### **5.9. Análise macroscópica**

Após a eutanásia foi realizado novamente um acesso cirúrgico na face correspondente ao nervo tratado, o segmento do ramo mandibular foi removido, cuidadosamente, e mergulhado em solução de formaldeído para a confecção das laminas histológicas.

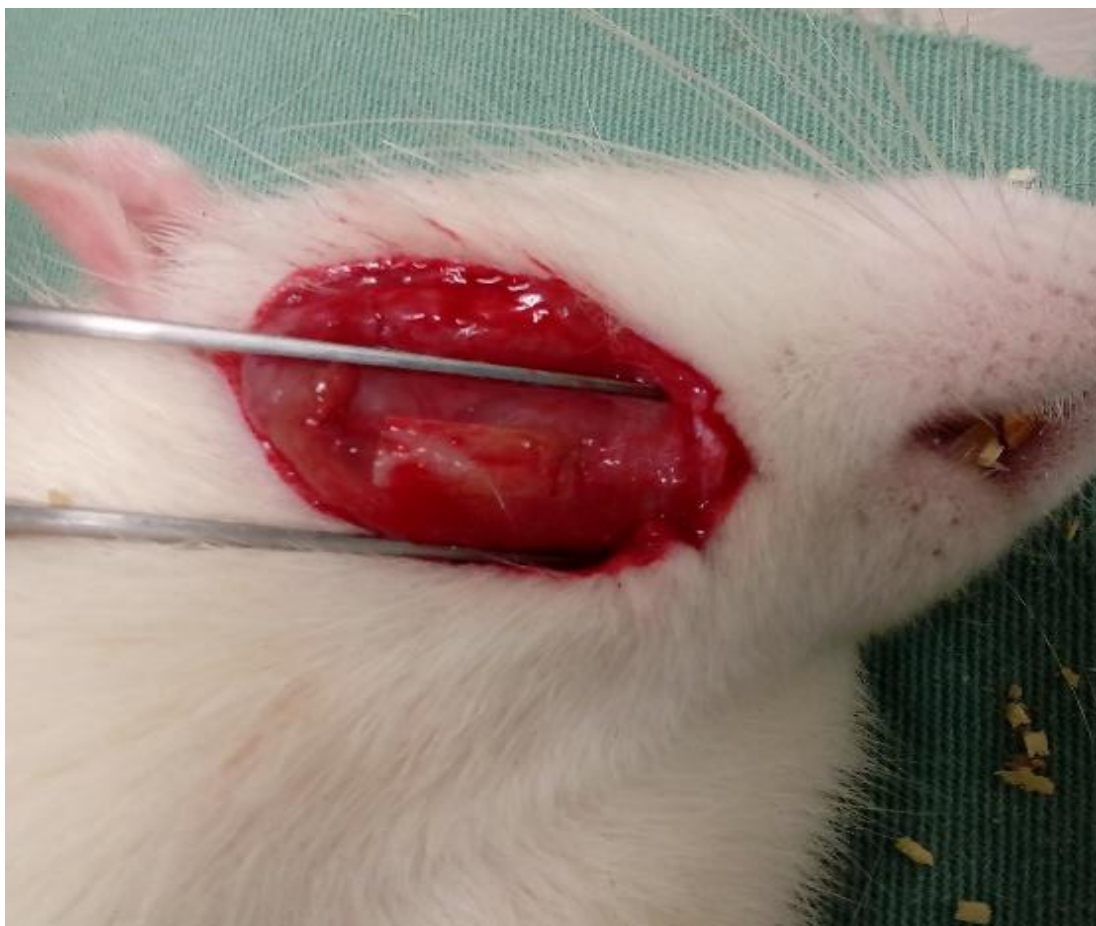Nesse momento, observou-se que o enxerto autólogo se apresentava íntegro em todos os animais pertencentes ao grupo A (Figura 38). Já os animais pertencentes ao grupo B e C, foi observado que se formou um tecido conjuntivo-fibroso envolvendo todo o polímero, que ainda não havia sido reabsorvido, mesmo nos animais eutanasiados com noventa dias (Figura 39 e 40). Também não foi possível observar nenhuma alteração macroscópica no interior do conduíte, que fosse indicativo de alguma regeneração nervosa.



**FIGURA 38** - Imagem macroscópica do ramo mandibular reparado com o enxerto autólogo após a sua remoção

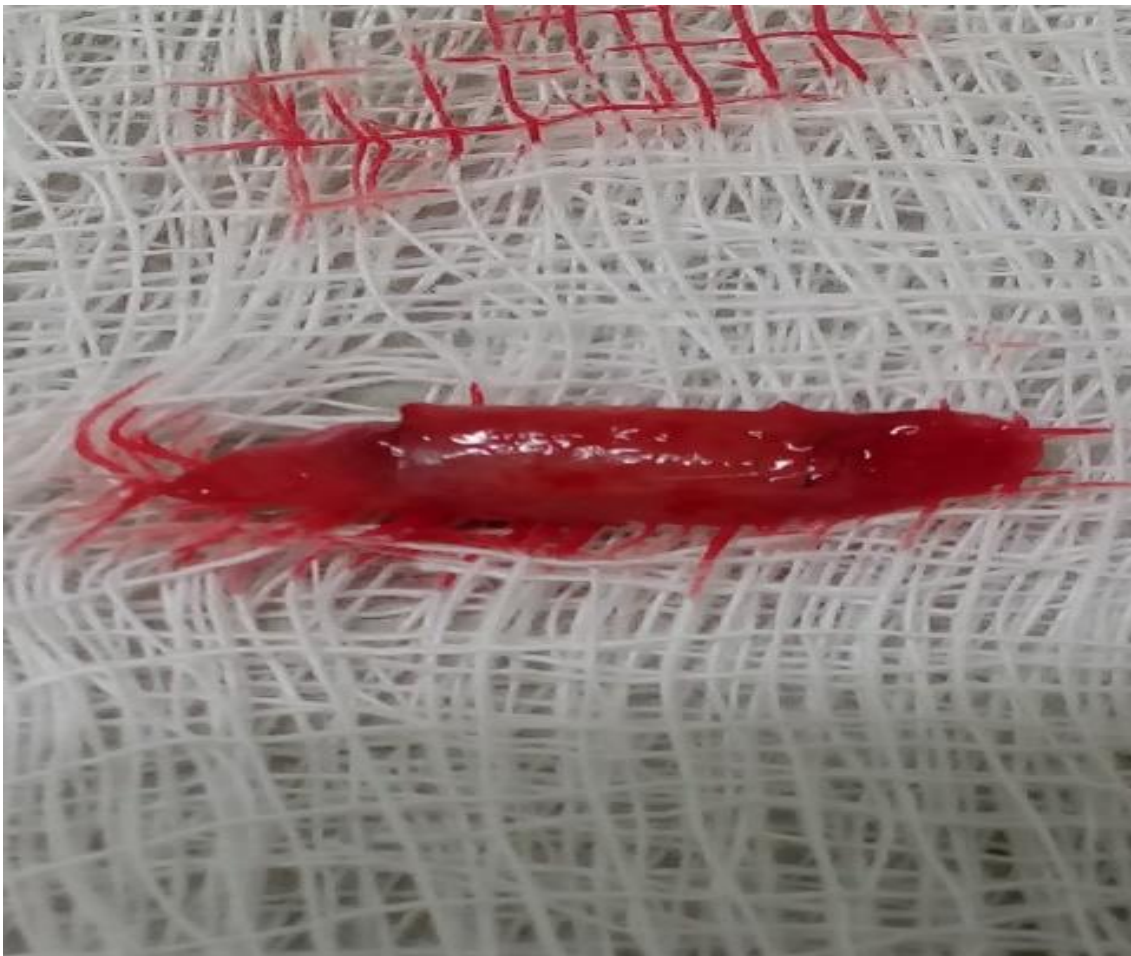
**Fonte:** Autor





**FIGURA 39** - Aspecto macroscópico no momento da remoção do ramo mandibular reparado pela tubulização.

**Fonte:** Autor

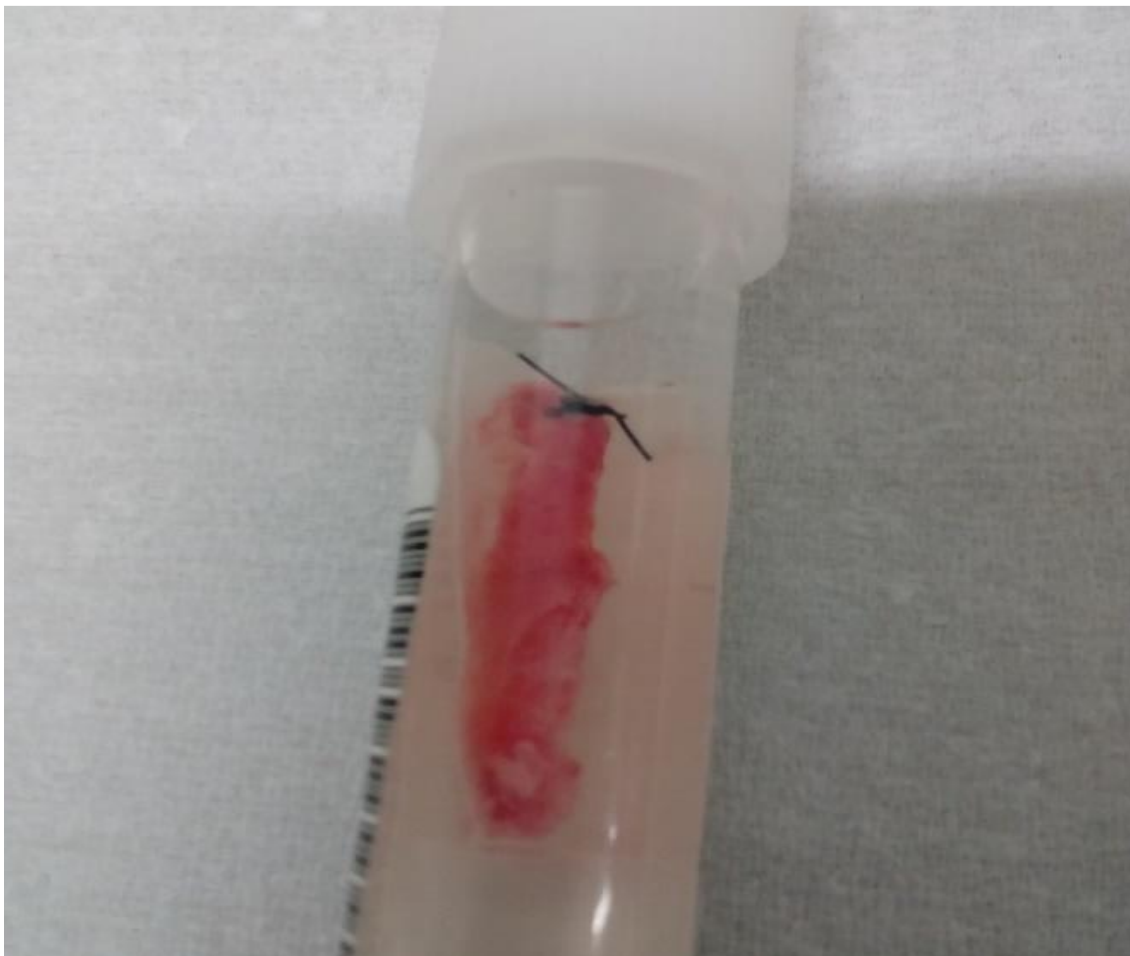

**FIGURA 40** - Ramo mandibular removido juntamente com o conduíte.

**Fonte:** Autor

### **5.10. Análise Histológica**

Para a confecção das laminas histológicas, após a retirada do segmento de nervo reparado, em todos os animais, as peças foram mergulhadas e fixadas em solução de formaldeído 10% (Figura 41).

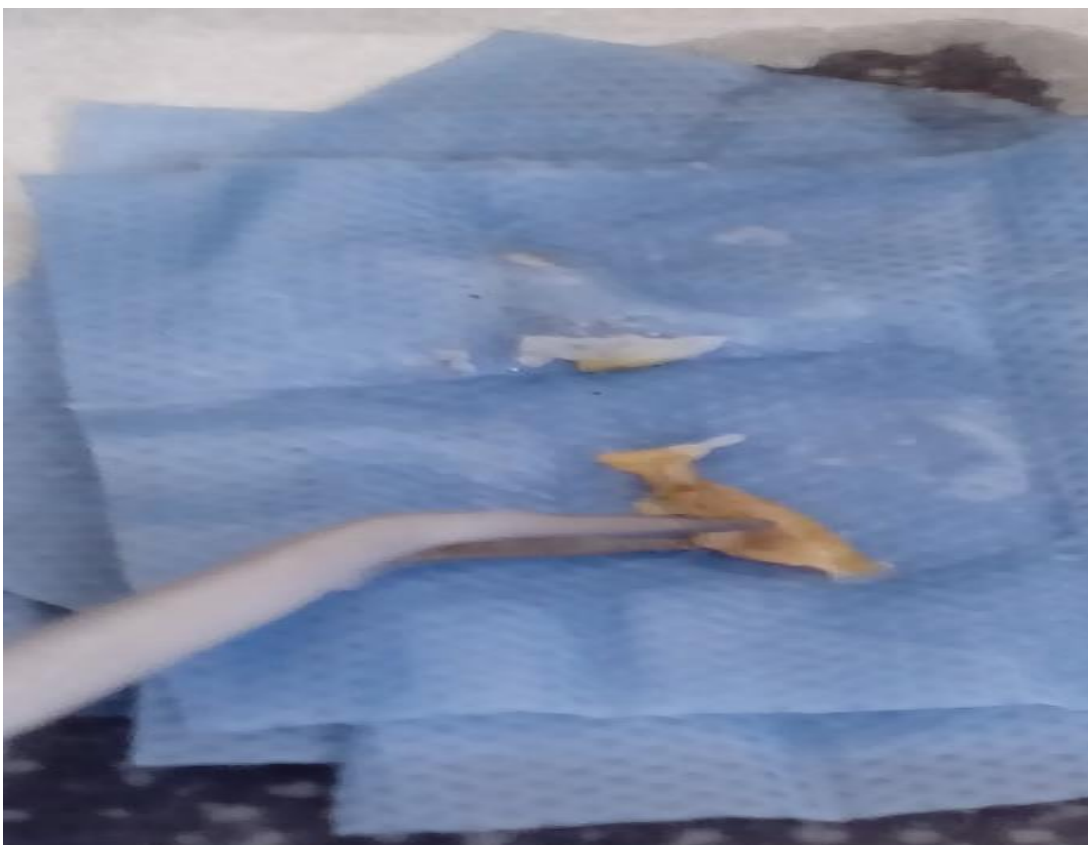

**FIGURA 41** - Peça removida e mergulhada em formaldeído a 10%.

**Fonte:** Autor

As lâminas histológicas foram preparadas e coradas com Hematoxilina e Eosina (HE) e também com Tricromo de Masson, realizados por Axys Análises Diagnóstico Veterinário e Consultoria. Para avaliação das lâminas histológicas foram levadas em consideração a presença ou ausência de fibrose e infiltrado inflamatório, assim como a presença ou não de regeneração das fibras nervosas, representada por um prolongamento e extensão das fibras de mielina.

Após a sua fixação, todos os segmentos foram devidamente catalogados e incluídos em parafina (Figura 42 e 43) e levados ao micrótomo (Figura 44), onde foram realizados os cortes longitudinais e a posterior confecção das lâminas (Figura 45).



**FIGURA 42** - Segmento de nervo sendo preparado para ser incluído em parafina.

Fonte: Autor




**FIGURA 43** - Segmento do nervo mandibular sendo incluído em parafina.

Fonte: Autor



**FIGURA 44** - Confeção dos cortes longitudinais nos segmentos do nervo mandibular.  
**Fonte:** Autor



**FIGURA 45** - Cortes longitudinais realizados nos segmentos do nervo mandibular.

**Fonte:** Autor

Após sua confecção, todas as lâminas foram coradas com HE e Tricrômio de Masson, para que fossem realizados os estudos e a interpretação dos resultados, por meio da microscopia eletrônica.

### **5.11. Aspectos bioéticos**

Este trabalho seguiu as normas bioéticas estabelecidas pelo Comitê de Ética em Pesquisa (CEP) e/ou CEUA (Comitê de Ética para o Uso de Animais) do Hospital São Lucas – Pontifícia Universidade Católica do Rio Grande do Sul (PUCRS), além de estar em conformidade com a resolução 714 de 20 de junho de 2002, do Conselho Federal de Medicina Veterinária (CFMV) e com o Colégio Brasileiro de experimentação animal (COBEA). O estudo foi realizado respeitando os preceitos para minimizar a dor e o sofrimento dos animais. Todos os procedimentos que, de alguma forma, pudessem causar dor, angústia ou sofrimento (incluindo os procedimentos cirúrgicos e a eutanásia), por

parte dos animais, foram realizados sob anestesia geral (descrita anteriormente). A pesquisa em questão foi aprovada pelo Comitê de Ética para o Uso de Animais (CEUA) da Pontifícia Universidade Católica do Rio Grande do Sul (PUCRS) (anexo A).

### **5.12. Análise estatística**

Os valores obtidos com esse experimento em relação à fibrose foram expressos em médias de escore de fibrose, a partir dos testes de kruskal wallis e Post-Hoc Dunn, pelo programa estatístico RStudio, (com nível de significância de 5%, valor de  $p < 0,05$ ). Em relação ao infiltrado granulomatoso e à regeneração nervosa, os valores foram expressos em percentual pelo teste Exato de Fisher, no programa SSPS.

## 6. RESULTADOS

Os resultados histopatológicos encontrados em cada grupo experimental podem ser observados nas tabelas 3 a 11.

Legenda:

Fibrose – ausente: + leve, ++ moderada, +++  
acentuada

Infiltrado granulomatoso: + presente, - ausente

O infiltrado granulomatoso, encontrado nos cortes histológicos, corresponde a uma inflamação granulomatosa, representada basicamente por uma coleção de macrófagos, cuja função destina-se a isolar substâncias estranhas insolúveis que o organismo não conseguiu expulsar, provavelmente, ocasionado pela sutura realizada nos cotos.

A presença de fibrose corresponde ao desenvolvimento ou formação de um tecido conjuntivo, representado pelo aumento na produção de matriz extracelular, não relacionado com o processo reparativo. A regeneração encontrada corresponde a formação de coto desorganizada por entre a reação de fibrose, pelo prolongamento e extensão das fibras de mielina, conforme ocorre a regeneração nervosa.

**TABELA 3.** Resultados da histologia nos animais do grupo A (enxerto autólogo) em 30 dias.

<b>Rato</b>	<b>Fibrose</b>	<b>Infiltrado Granulomatoso</b>	<b>Regeneração</b>
<b>1</b>	++	+	+
<b>2</b>	++	+	+
<b>3</b>	++	+	+
<b>4</b>	+	-	+
<b>5</b>	++	+	+
<b>6</b>	++	+	+
<b>7</b>	+	+	+



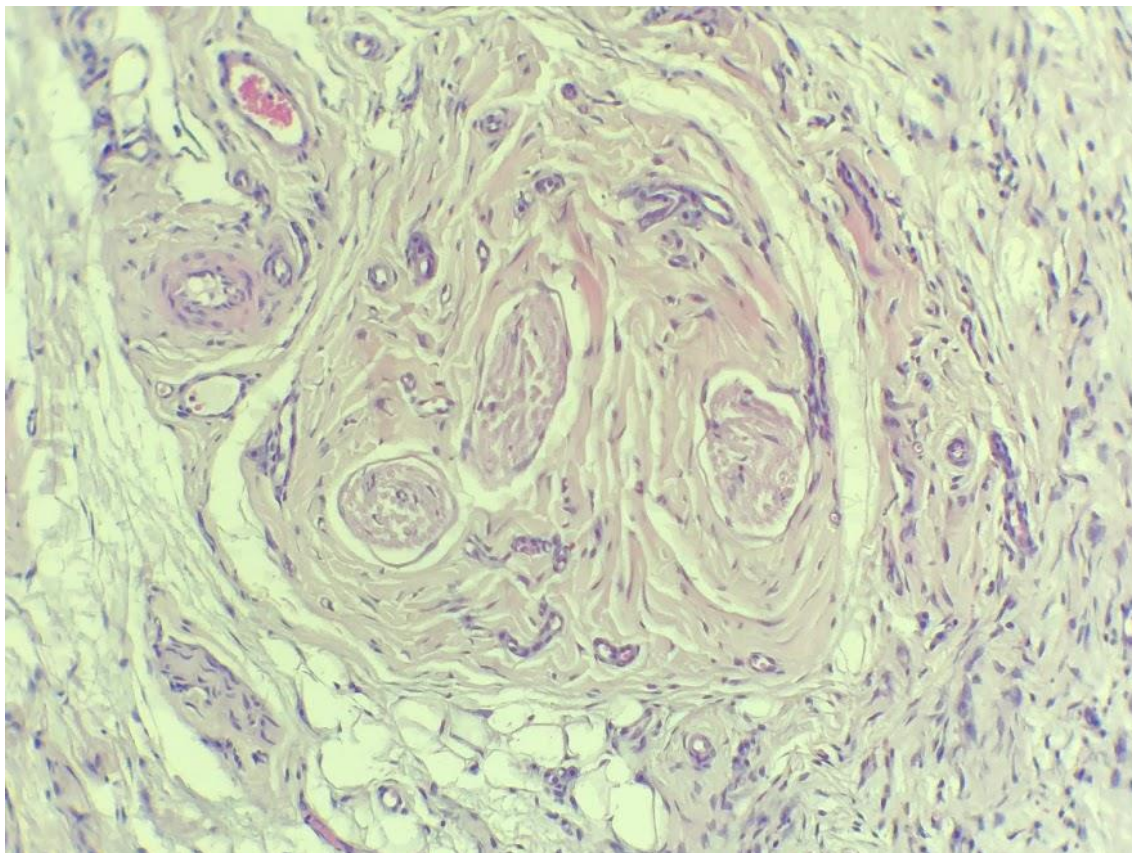
---

**8**

+

-

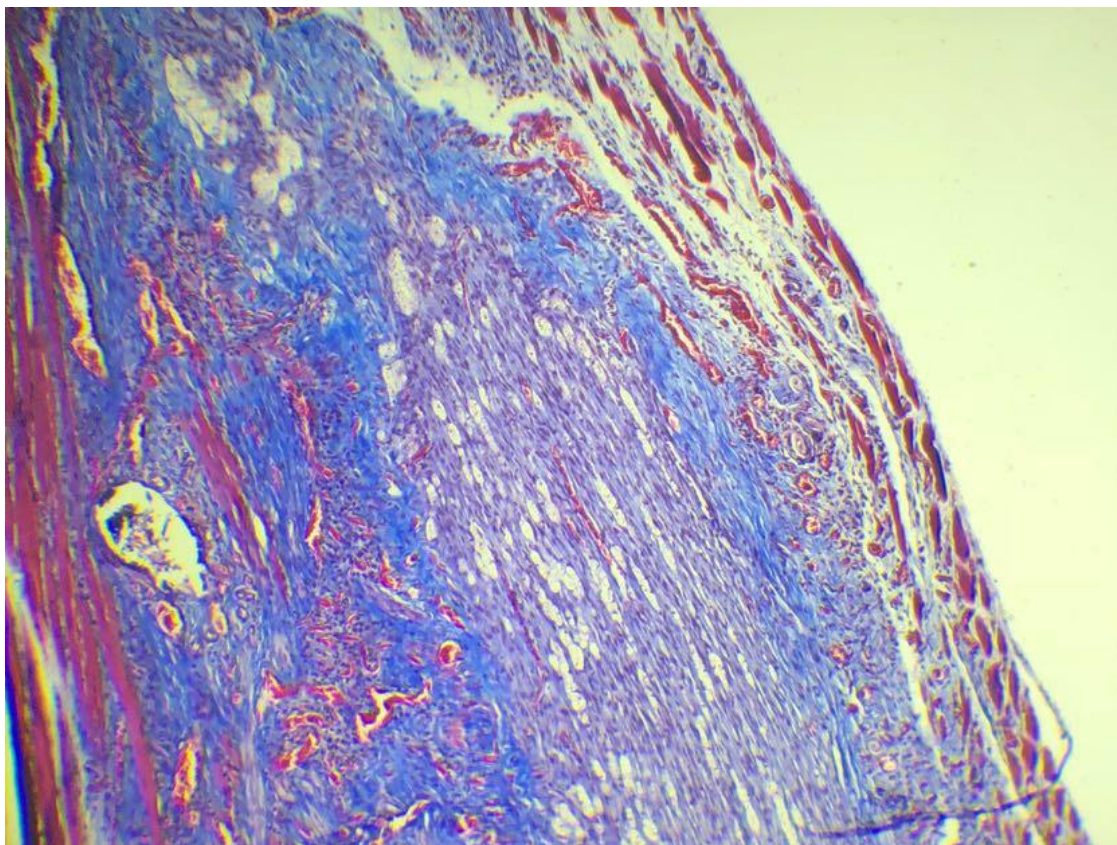
+



**FIGURA 46** - Corte histológico do nervo facial em um rato do grupo A em 30 dias (HE, 200x).

**Fonte:** Autor

Na figura 46 pode ser observado moderada fibrose ao redor de axônios.



**FIGURA 47** - Corte histológico do nervo facial em um rato do grupo A em 30 dias (Tricrômio de Masson, 200x.)

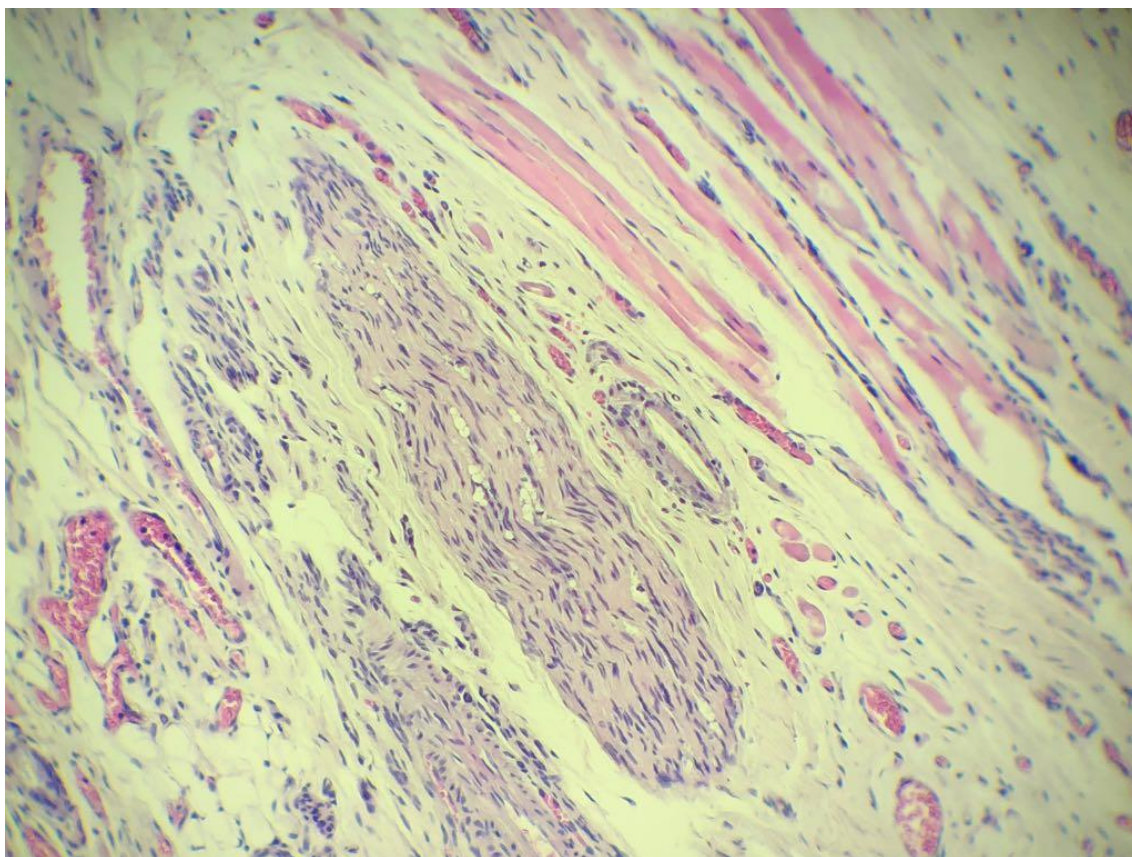
**Fonte:** Autor

Na figura 47 verifica-se acentuada fibrose ao redor de nervo com acentuada degeneração walleriana.

**TABELA 4.** Resultados da histologia nos animais do grupo A (enxerto autólogo) em 60 dias.

<b>Rato</b>	<b>Fibrose</b>	<b>Infiltrado Granulomatoso</b>	<b>Regeneração</b>
<b>1</b>	++	-	+
<b>2</b>	+	-	-
<b>3</b>	-	-	-
<b>4</b>	+	+	+
<b>5</b>	+	+	-
<b>6</b>	+	+	-

7	+	-	-
8	+	+	-



**FIGURA 48** - Corte histológico do nervo facial em um rato do grupo A em 60 dias (HE, 200x).

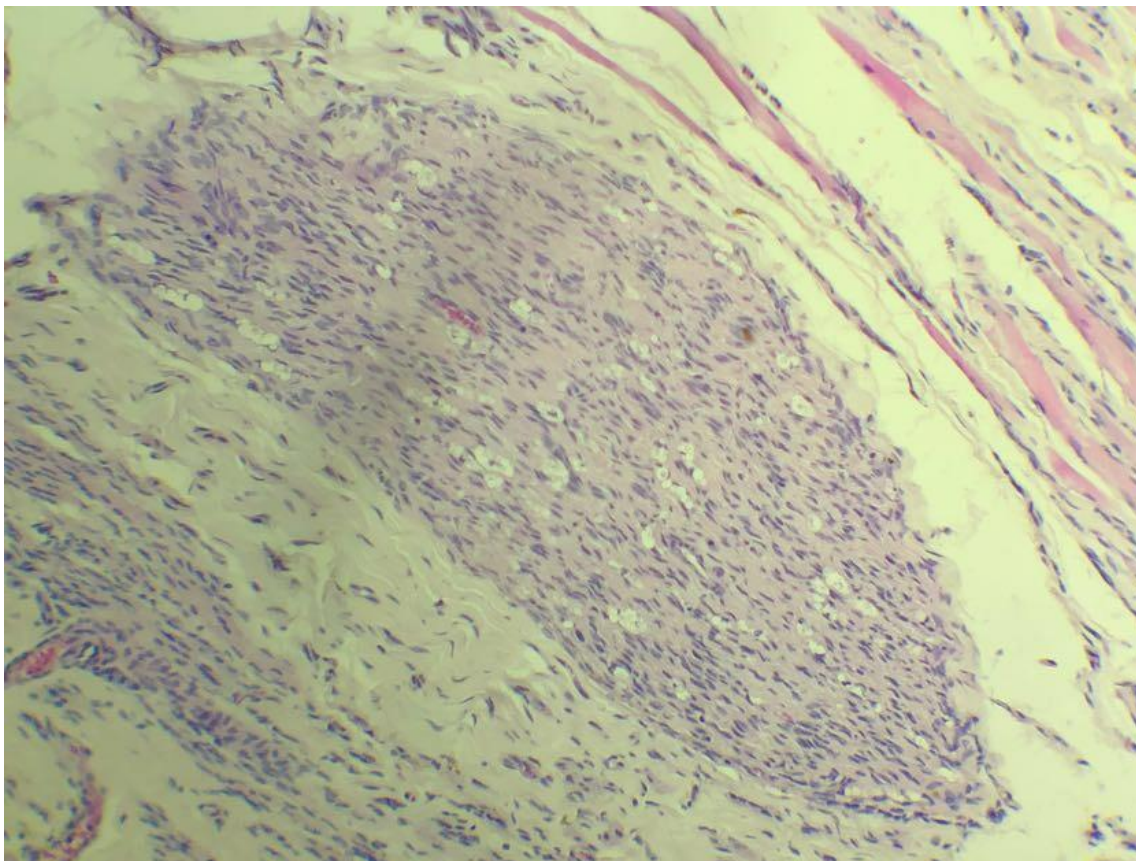
Fonte: Autor

Na figura 48 observa-se nervo com leve fibrose e leve degeneração walleriana.

**TABELA 5.** Resultados da histologia nos animais do grupo A (enxerto) em 90 dias.

Rato	Fibrose	Infiltrado Granulomatoso	Regeneração
1	-	-	+
2	+	-	+
3	-	-	+

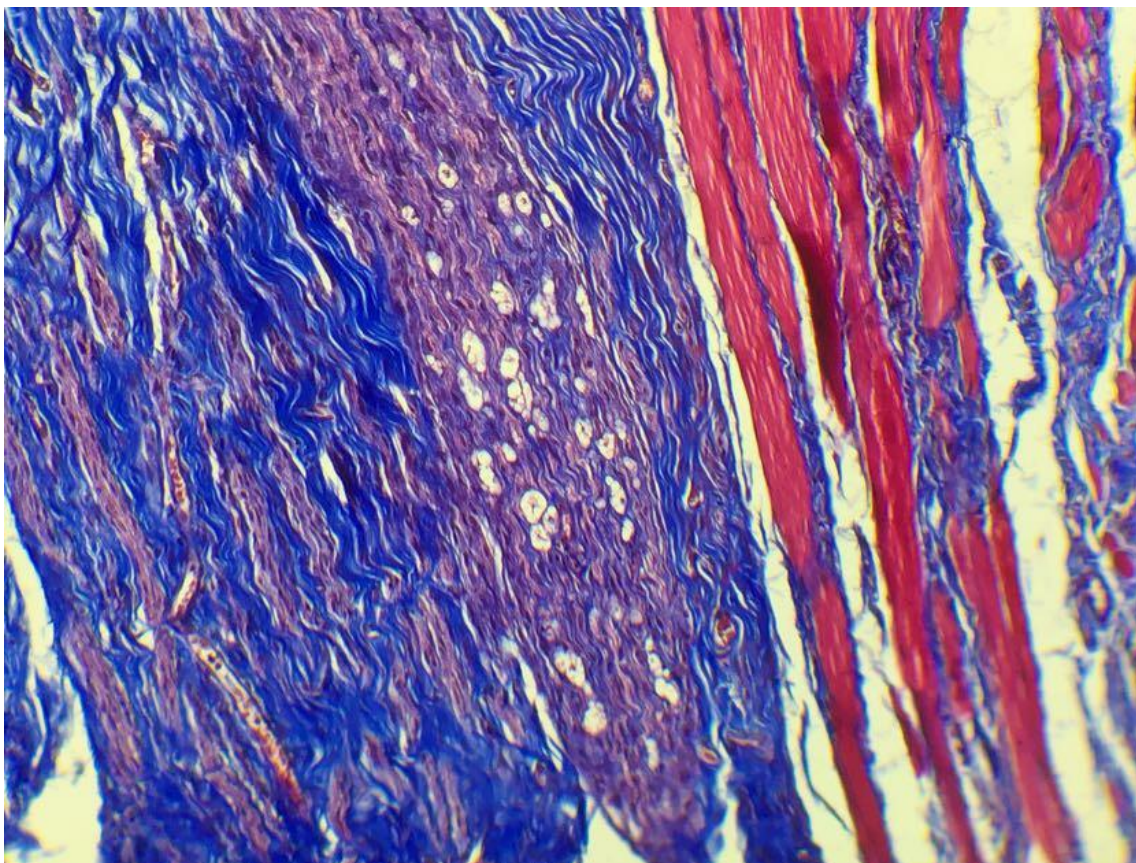
<b>4</b>	+	+	+
<b>5</b>	+	-	+
<b>6</b>	+	-	+
<b>7</b>	+	+	+
<b>8</b>	+	+	+



**FIGURA 49** - Corte histológico do nervo facial em um rato do grupo A em 90 dias (HE, 200x).

**Fonte:** Autor

Na figura 49 observa-se o nervo com leve fibrose e moderada degeneração walleriana.



**FIGURA 50** - Corte histológico do nervo facial em um rato do grupo A em 90 dias (Tricrômio de Masson, 400x).

**Fone:** Autor

Na figura 50 observa-se o nervo circundado por acentuada fibrose e com acentuada degeneração walleriana.

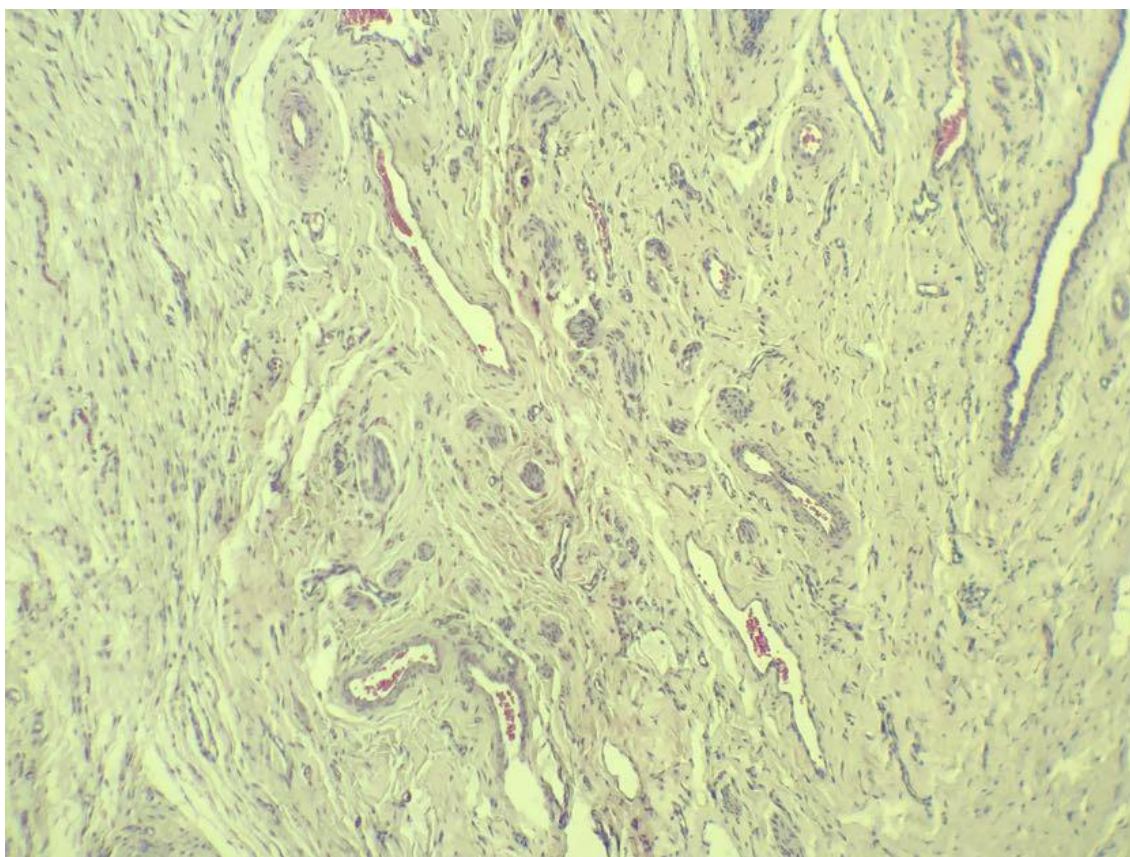
**TABELA 6.** Resultados da histologia nos animais do grupo B (tubo vazio) em 30 dias.

<b>Rato</b>	<b>Fibrose</b>	<b>Infiltrado Granulomatoso</b>	<b>Regeneração</b>
<b>1</b>	+++	+	+
<b>2</b>	+++	-	+
<b>3</b>	++	-	+
<b>4</b>	+++	-	+
<b>5</b>	++	-	+
<b>6</b>	+++	+	+

---

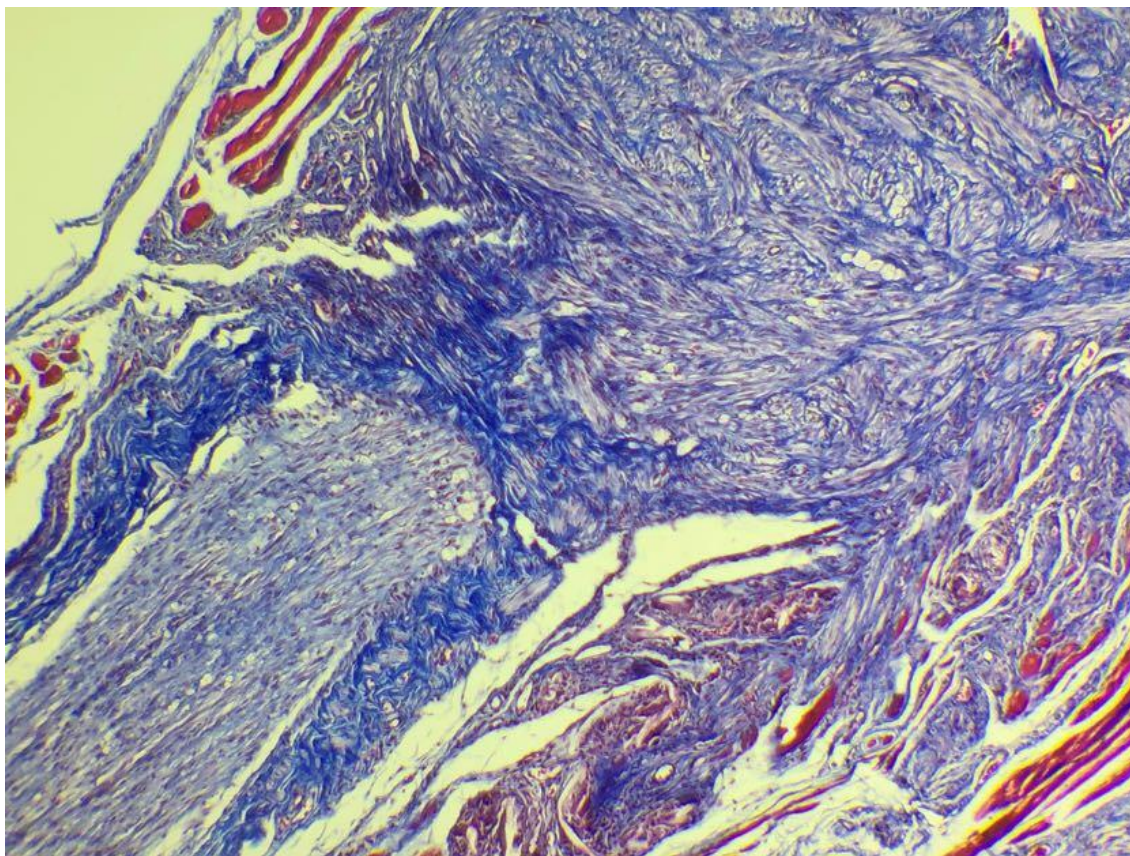
<b>7</b>	+++	+	+
<b>8</b>	+++	+	+

---



**FIGURA 51** - Corte histológico do nervo facial em um rato do grupo B em 30 dias (HE, 100x).

**Fonte:** Autor



**FIGURA 52** - Corte histológico do nervo facial em um rato do grupo B em 30 dias (Tricrômio de Masson, 200x).

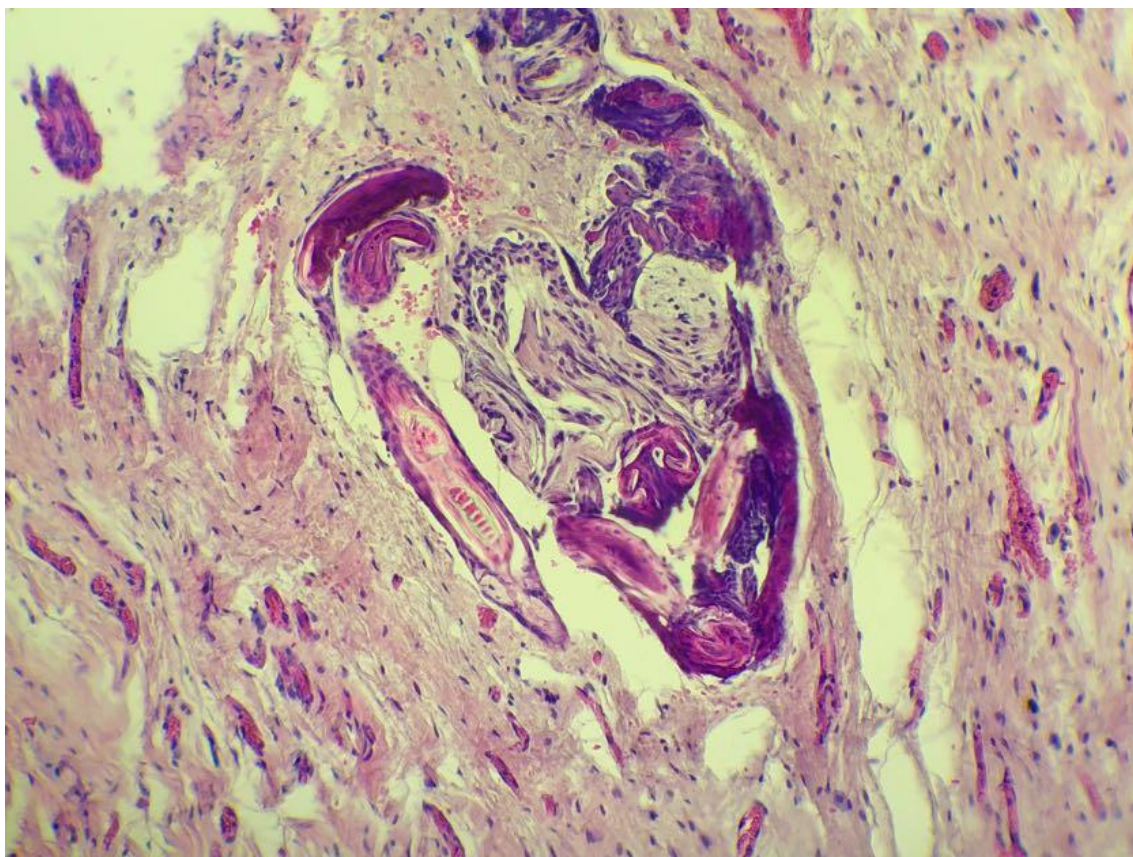
**Fonte:** Autor

Na figura 52 observa-se o nervo íntegro (canto inferior esquerdo) com desorganização axonal circundada por moderada fibrose em região de lesão proximal.

**TABELA 7** - Resultados da histologia nos animais do grupo B (tubo vazio) em 60 dias.

Rato	Fibrose	Infiltrado granulomatoso	Regeneração
1	++	+	+
2	+	-	-
3	++	+	+
4	+	-	+

5	+++	+	+
6	-	-	-
7	+++	+	+
8	++	+	+



**FIGURA 53** - Corte histológico do nervo facial em um rato do grupo B em 60 dias (HE, 400x).

Fonte: Autor

Na figura 53 verifica-se leve infiltrado granulomatoso ao redor fragmentos de pelo e com leve fibrose.

**TABELA 8.** Resultados da histologia nos animais do grupo B (tubo vazio) em 90 dias.

Rato	Fibrose	Infiltrado Granulomatoso	Regeneração
1	+	-	+

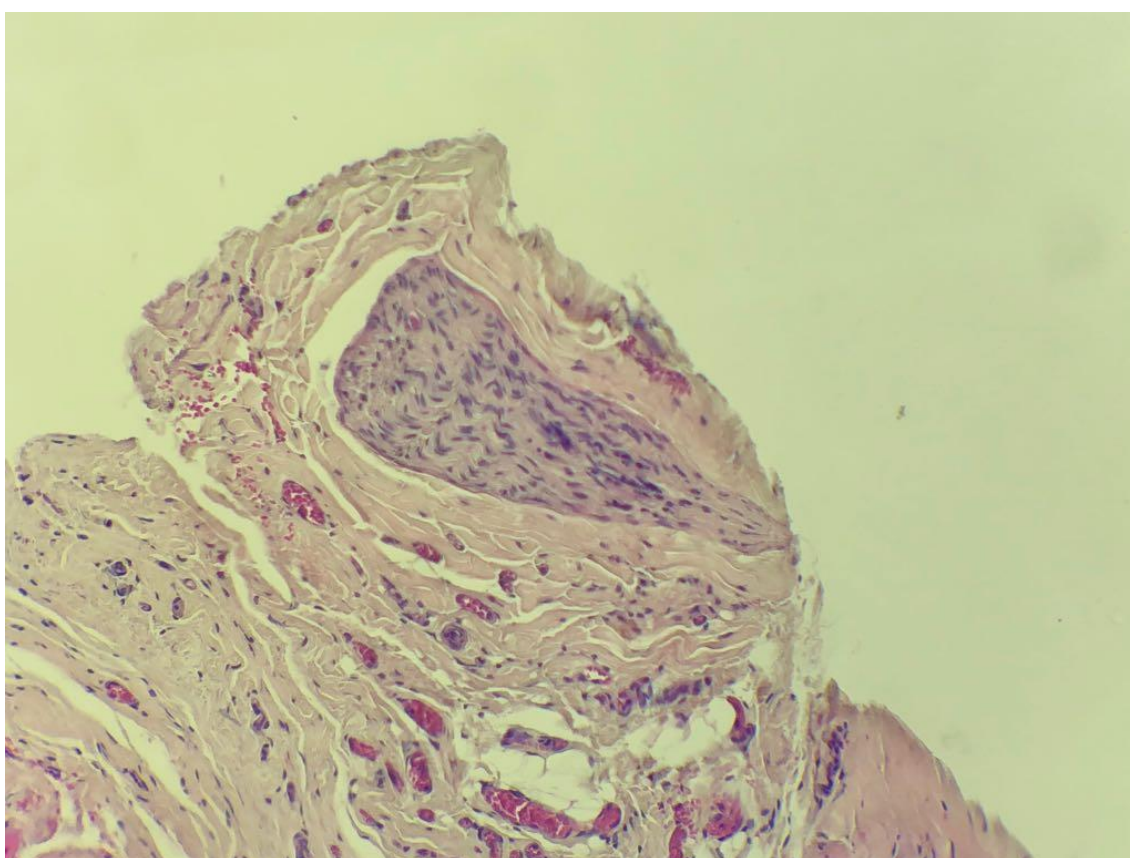


---

2	++	-	+
3	+++	+	+
4	++	+	+
5	++	+	+
6	++	+	+
7			
8			

---

**OBS:** dois animais desse grupo não sobreviveram após a anestesia.



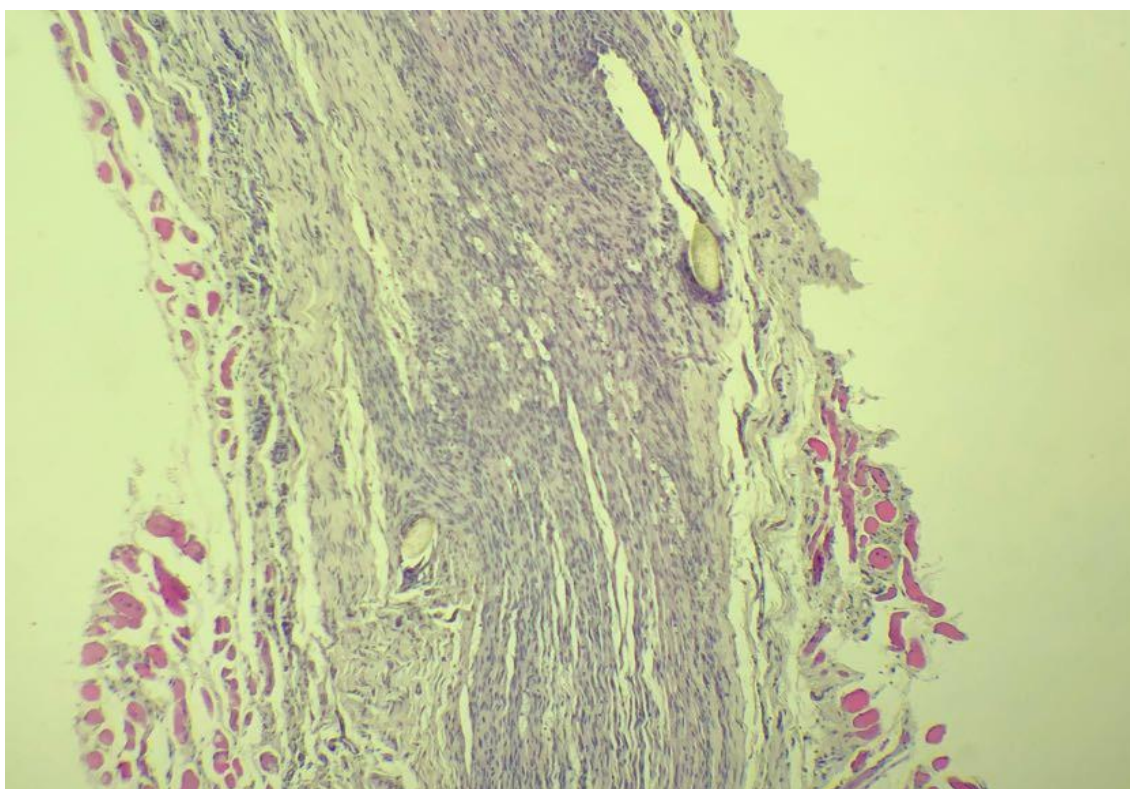
**FIGURA 54** - Corte histológico do nervo facial em um rato do grupo B em 90 dias (HE, 200x).

**Fonte:** Autor

Na figura 54 observa-se nervo circundado por moderada fibrose.

**TABELA 9.** Resultados da histologia nos animais do grupo C (tubo com células) em 30 dias.

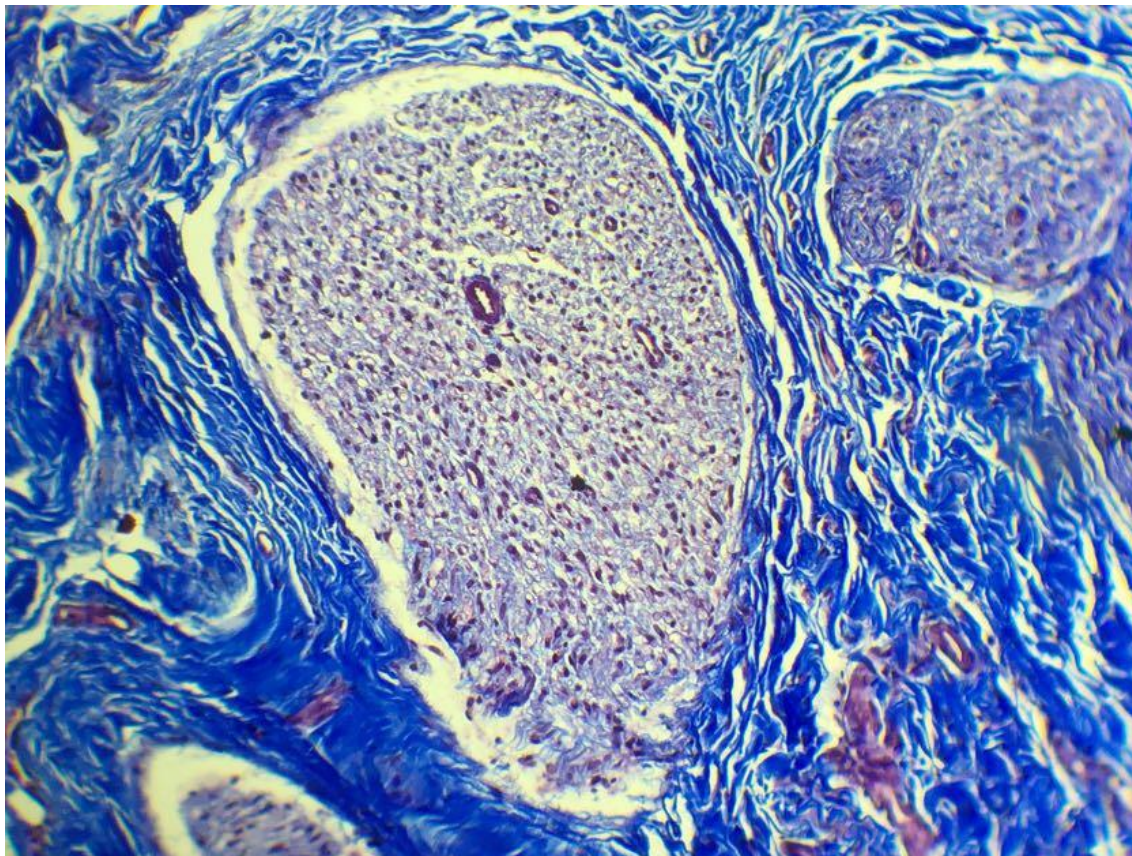
<b>Rato</b>	<b>Fibrose</b>	<b>Infiltrado granulomatoso</b>	<b>Regeneração</b>
<b>1</b>	+++	+	+
<b>2</b>	++	-	+
<b>3</b>	++	+	+
<b>4</b>	+++	-	+
<b>5</b>	+++	+	+
<b>6</b>	+++	+	+
<b>7</b>	+++	+	+
<b>8</b>	++	+	+



**FIGURA 55** - Corte histológico do nervo facial em um rato do grupo C em 30 dias (HE, 100x).

**Fonte:** Autor

Na figura 55 observa-se nervo apresentando áreas de degeneração walleriana e com presença de balões axonais. Há ainda fios de sutura circundados por leve infiltrado inflamatório misto.



**FIGURA 56** - Corte histológico do nervo facial em um rato do grupo C em 30 dias (Tricrômio de Masson, 100x).

Fonte: Autor

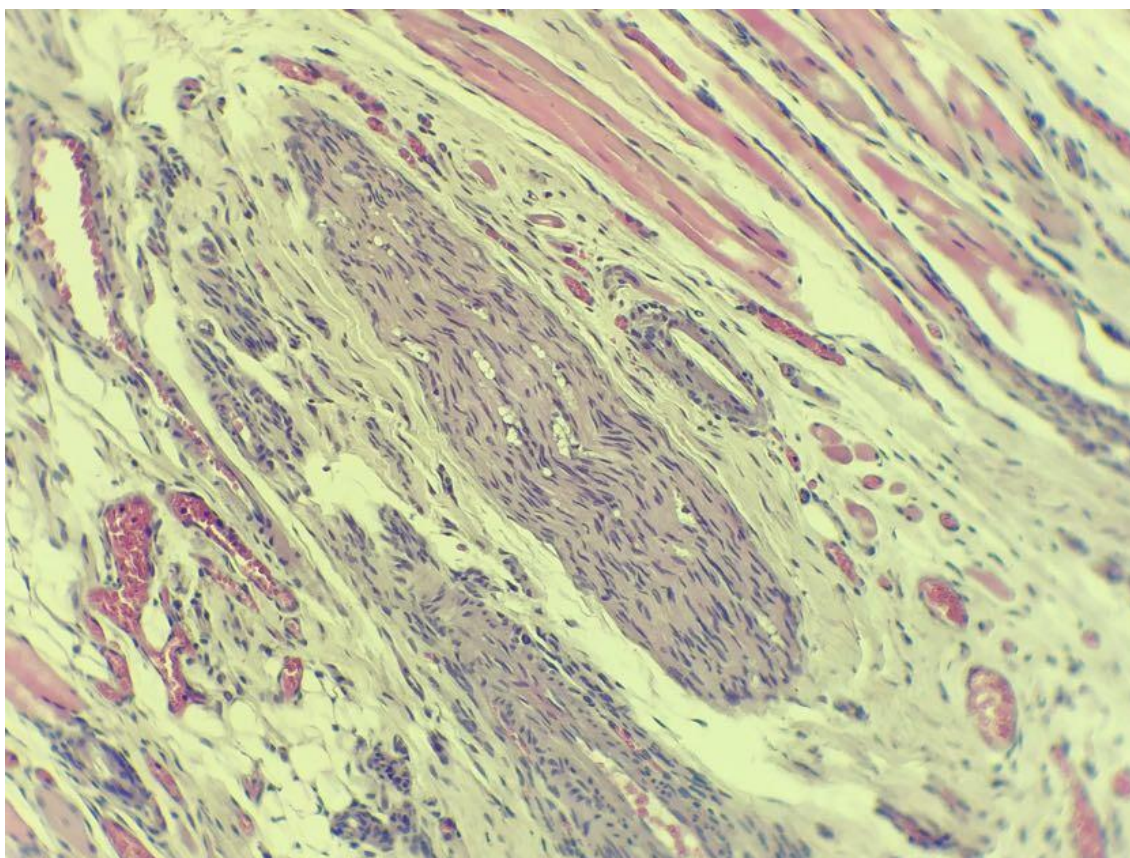
Na figura 56 observa-se o nervo circundado por acentuada fibrose.

**TABELA 10.** Resultados da histologia nos animais do grupo C (tubo com células) em 60 dias.

Rato	Fibrose	Infiltrado granulomatoso	Regeneração
1	+++	+	-
2	++	-	-
3	+++	+	+

<b>4</b>	+++	+	+
<b>5</b>	++	-	+
<b>6</b>	++	+	+
<b>7</b>	++	+	-
<b>8</b>			

**OBS:** um animal deste grupo não sobreviveu após a anestesia.



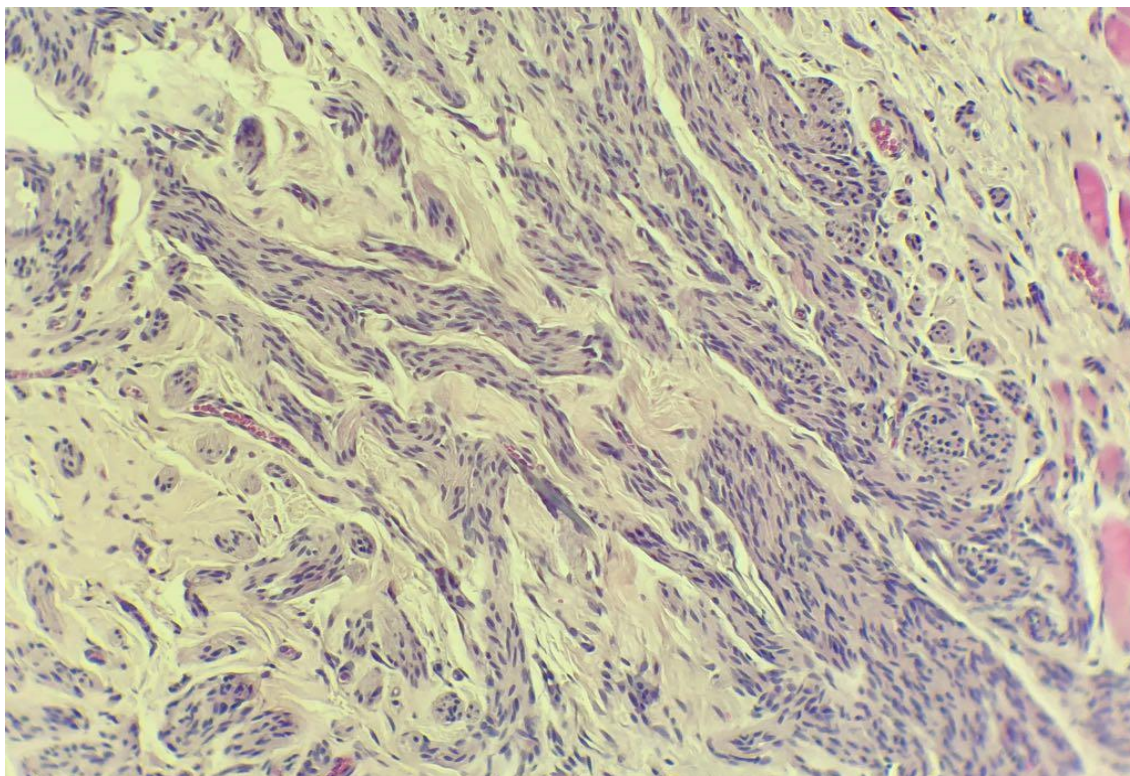
**FIGURA 57** - Corte histológico do nervo facial em um rato do grupo C em 60 dias (HE, 200x).

**Fonte:** Autor

**TABELA 11.** Resultados da histologia nos animais do grupo C (tubo com células) em 90 dias.

<b>Rato</b>	<b>Fibrose</b>	<b>Infiltrado granulomatoso</b>	<b>Regeneração</b>
<b>1</b>	+++	+	+
<b>2</b>	+++	+	+

<b>3</b>	+++	+	-
<b>4</b>	+++	-	+
<b>5</b>	++	+	+
<b>6</b>	++	+	-
<b>7</b>	+	-	+
<b>8</b>	+	-	+



**FIGURA 58** - Corte histológico do nervo facial em um rato do grupo C em 90 dias (HE 200x).

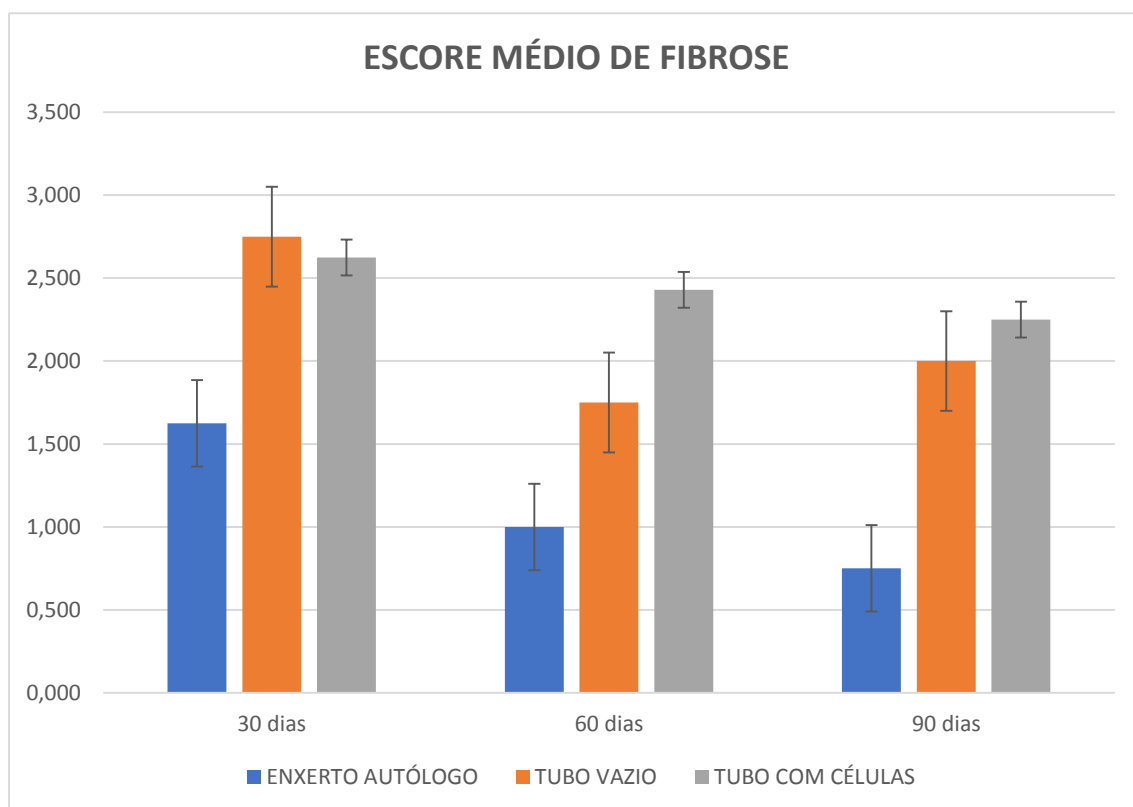
**Fonte:** Autor

Na figura 58 observa-se acentuada fibrose ao redor de grupos de axônios desorganizados.

**TABELA 12.** Escore médio de fibrose encontrado na histologia.

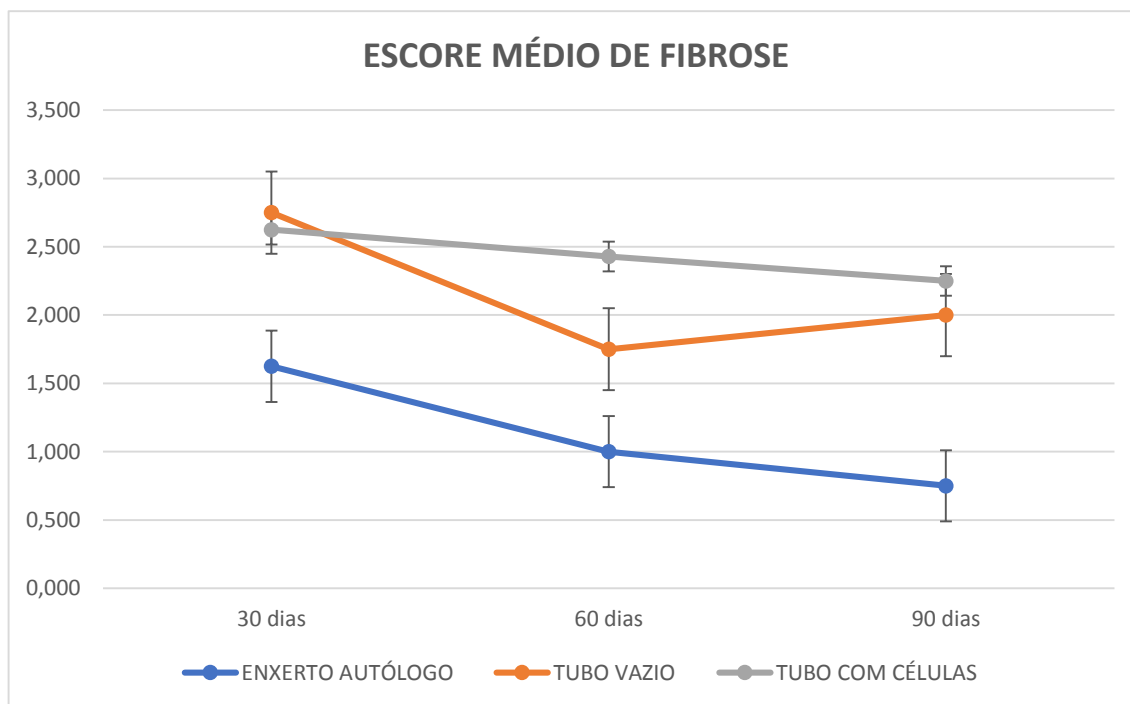
<b>Grupo</b>	<b>Número de ratos</b>	<b>Tempo</b>	<b>Média ± dp</b>	
	8	30 dias	1,625	± 0,517
<b>Enxerto autólogo</b>	8	60 dias	1,000	± 0,534
	8	90 dias	0,750	± 0,462

<b>Tubo vazio</b>	8	30 dias	2,750	$\pm 0,462$
	8	60 dias	1,750	$\pm 1,035$
	6	90 dias	2,000	$\pm 0,632$
<b>Tubo com células</b>	8	30 dias	2,625	$\pm 0,517$
	7	60 dias	2,429	$\pm 0,534$
	8	90 dias	2,250	$\pm 0,886$



**FIGURA 59** - Gráfico do escore médio de fibrose na área cirúrgica.

Fonte: Autor



**FIGURA 60** - Gráfico de escore médio de fibrose na área cirúrgica.

Fonte: Autor

Na tabela 13 pode-se verificar os valores de p em relação ao escore médio de fibrose encontrado entre os grupos experimentais.

**TABELA 13.** Valores de p dos escores de fibrose entre os grupos experimentais.

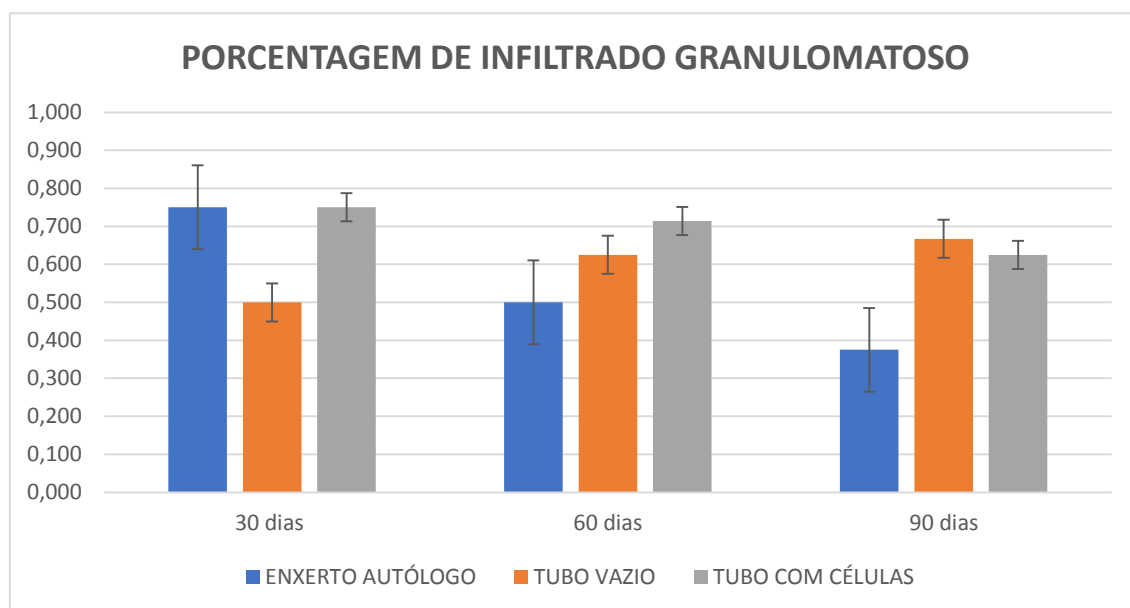
	P value 30 dias	P value 60 dias	P value 90 dias
<b>Enxerto autólogo X Tubo vazio</b>	0,004	0,15	0,021
<b>Enxerto autólogo x Tubo com células</b>	0,011	0,006	0,005
<b>Tubo vazio X tubo com células</b>	0,68	0,15	0,72

Pela análise da tabela 12 e das figuras 59 e 60, pode-se verificar que em todos os animais, em trinta, sessenta e noventa dias, ocorreu a formação de fibrose na área cirúrgica. No entanto, aos trinta dias, houve diferença significativa apenas entre os grupos

B e C, quando comparados com o grupo A. Aos sessenta dias, a presença de fibrose foi significativamente, diferente apenas entre os grupos A e C. Aos noventa dias, não houve diferença significativa de fibrose entre os grupos B e C.

**TABELA 14.** Percentual de infiltrado granulomatoso encontrado na histologia.

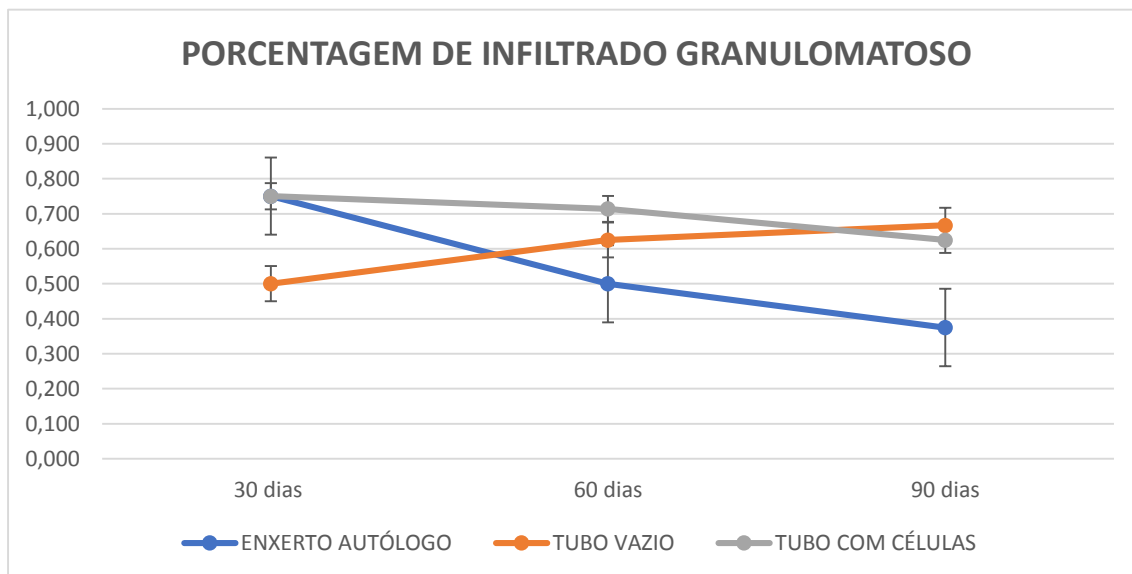
<b>Grupo</b>	<b>Número de ratos</b>	<b>Tempo</b>	<b>Média ± dp</b>	
<b>Enxerto autólogo</b>	8	30 dias	0,750	± 0,462
	8	60 dias	0,500	± 0,534
	8	90 dias	0,375	± 0,517
<b>Tubo vazio</b>	8	30 dias	0,500	± 0,534
	8	60 dias	0,625	± 0,517
	6	90 dias	0,667	± 0,516
<b>Tubo com células</b>	8	30 dias	0,750	± 0,462
	7	60 dias	0,714	± 0,488
	8	90 dias	0,625	± 0,517



**FIGURA 61** - Gráfico da porcentagem de infiltrado granulomatoso encontrado na área cirúrgica.

Fonte: Autor





**FIGURA 62** - Gráfico da porcentagem de infiltrado granulomatoso encontrado na área cirúrgica.

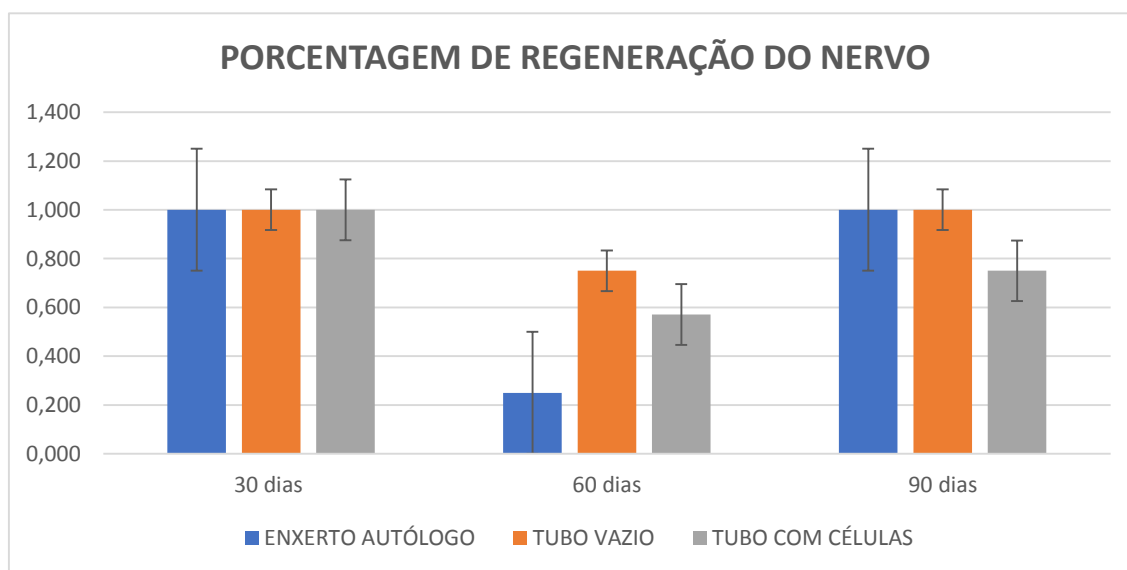
Fonte: Autor

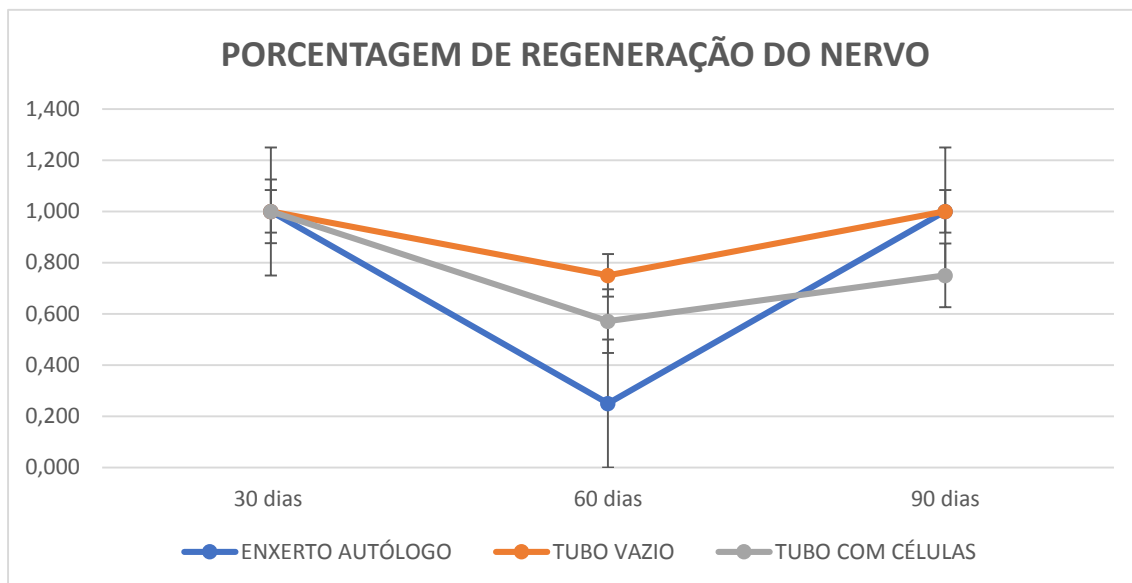
Pela análise da tabela 14 e das figuras 61 e 62, foi observado que em todos os animais, em trinta, sessenta e noventa dias, ocorreu a presença de infiltrado granulomatoso na área cirúrgica.

Em trinta dias, a porcentagem de infiltrado foi maior nos grupos A e C, fato que pode ter ocorrido por alguma contaminação do campo cirúrgico nesses animais. Percebe-se também que, de trinta para noventa dias, os grupos A e C apresentaram uma queda na porcentagem de infiltrado, sendo mais evidente nos animais do grupo A, talvez pelo fato de não ter sido utilizado nenhum material estranho no reparo do nervo, a não ser, o próprio fio de sutura. Em noventa dias, percebeu-se que a porcentagem de infiltrado foi maior nos grupos B e C, sugerindo que a presença de células tronco no interior do polímero pode ter sido um fator que contribuiu para a diminuição da presença de infiltrado inflamatório no local. Também foi possível perceber um notável decréscimo de infiltrado no grupo A, de trinta a noventa dias.

**TABELA 15.** Percentual de regeneração das fibras nervosas encontrado na histologia.

Grupo	Número de ratos	Tempo	Média ± dp
<b>Enxerto autólogo</b>	8	30 dias	1,000 ± 0,000
	8	60 dias	0,250 ± 0,462
	8	90 dias	1,000 ± 0,000
<b>Tubo vazio</b>	8	30 dias	1,000 ± 0,000
	8	60 dias	0,750 ± 0,462
	6	90 dias	1,000 ± 0,000
<b>Tubo com células</b>	8	30 dias	1,000 ± 0,000
	7	60 dias	0,571 ± 0,534
	8	90 dias	0,750 ± 0,462

**FIGURA 63** - Gráfico da porcentagem de regeneração das fibras do nervo facial nos ratos.



**FIGURA 64** - Gráfico da porcentagem de regeneração das fibras do nervo facial nos ratos.

**Fonte:** Autor

Pela análise da tabela 15 e das figuras 63 e 64, verifica-se que em trinta dias, todos os animais apresentaram a mesma porcentagem de regeneração do tecido nervoso. Já em sessenta dias, todos os animais tiveram um decréscimo na regeneração, porém o grupo A foi o que apresentou a menor porcentagem e o grupo B, a maior. Em noventa dias todos os grupos apresentaram um aumento na porcentagem de regeneração das fibras nervosas, sendo que os grupos A e B obtiveram a maiores porcentagens em relação ao grupo C.

## 7. DISCUSSÃO

Os nervos periféricos apresentam na sua constituição histológica três camadas de tecido conjuntivo, envolvendo as fibras nervosas. A camada mais externa é o epineuro, composta de tecido conjuntivo denso, fibroblastos e fibras colágenas do tipo I. A camada intermediária é o perineuro, composta por fibras colágenas do tipo I e III. A camada mais interna é o endoneuro, composta por fibras colágenas do tipo III, dispostas longitudinalmente em relação a fibra nervosa (Goldani, 2014). Ademais, nessa camada, quase 90% dos núcleos correspondem às células de Schwann, sendo que também pode-se encontrar alguns mastócitos, macrófagos e células associadas aos vasos sanguíneos (Philips et al., 2017).

Quando os nervos periféricos sofrem uma lesão que danifica as suas estruturas, ocorre uma proliferação de células do endoneuro, com a finalidade de promover a regeneração do nervo. Os mastócitos e macrófagos liberam citocinas e fatores neurotróficos, que vão ativar o potencial regenerativo das células de Schwann, iniciando o processo regenerativo. Além disso, também há uma produção de tecido fibroso (fibras de colágeno) que vão desempenhar um papel importante, tanto na proliferação, quanto na migração das células de Schwann, as quais vão liberar fatores neurotróficos, estimulando os neurônios a mudarem o seu fenótipo, passando de um estado de transmissor para um estado regenerativo e promovendo o “brotamento” axonal (Philips et al., 2017).

A formação de um tecido fibroso no processo de regeneração nervosa é uma situação bastante frequente, que acontece após um dano tecidual, como lesões traumáticas, intervenções cirúrgicas, infecções ou inflamação crônica. O resultado é a adesão de tecidos que, normalmente, não são aderidos, prejudicando a cicatrização tecidual (Lemke et al., 2018). Essa situação foi constatada em todos os animais nos três momentos do experimento. Ainda, em relação aos resultados obtidos, sugere-se que, a utilização de um polímero de PLGA/PCL, com ou sem a adição de células tronco, utilizados como conduítes na técnica da tubulização, parece ter sido um fator que potencializou a formação de tecido fibroso na área cirúrgica nos três tempos do experimento. Também pode-se perceber que, com o passar do tempo, o escore médio da formação de fibrose tende a diminuir.

Foi possível observar também que todos os animais apresentaram um percentual de infiltrado granulomatoso aos trinta dias do experimento, o que poderia ser esperado tanto pela presença do fio de sutura, quanto do polímero utilizado. Além de que, no grupo B esse percentual foi menor em relação aos grupos A e C. Não foi possível estabelecer uma provável causa para esse efeito. Todavia especulações sugerem que o próprio procedimento cirúrgico de reparo do nervo nesses animais possa ter sido realizado com menor delicadeza e destreza, ou ainda, que possa ter ocorrido uma contaminação do campo cirúrgico, o que poderia gerar maior reação inflamatória local.

Pela análise da tabela 15 e das figuras 63 e 64, percebe-se que todos os animais apresentaram a mesma porcentagem de regeneração das fibras nervosas ao final dos trinta dias, sugerindo que nesse tempo, não houve diferença em relação aos tipos de tratamento aplicados para o reparo do nervo. A presença de formação de fibras nervosas desorganizadas pode estar relacionada com o próprio evento fisiológico, que acontece após a lesão de um nervo. Segundo Silva (2010), esse evento de regeneração, no qual os axônios proximais formam um cone de crescimento, é iniciado aproximadamente 6 horas após o trauma no nervo. Ao final dos sessenta dias houve uma diminuição do processo de regeneração em todos os animais, principalmente no grupo A. Situação na qual não foi possível estabelecer uma causa direta, pois, mesmo havendo um declínio no escore de fibrose aos sessenta dias (Figuras 59 e 60), a porcentagem de regeneração do tecido nervoso também ficou diminuída.

Ao final dos noventa dias, todos os animais apresentaram uma elevação na porcentagem de regeneração do tecido nervoso. Talvez, se a avaliação fosse realizada em tempos maiores, a porcentagem de regeneração de fibras nervosas poderia ser maior, insinuando que novos trabalhos na área de regeneração nervosa sejam avaliados em tempos maiores que noventa dias.

Com este trabalho, pelas avaliações histológicas nos tempos de trinta, sessenta e noventa dias, também não se pode confirmar que a utilização do polímero PLGA/PCL, com ou sem a adição de células tronco autólogas, proporcionou índices percentuais maiores em comparação ao tratamento padrão ouro. Talvez em tempos maiores que noventa dias, poderiam ser necessários para comprovar a eficácia das células-tronco aliadas à técnica da tubulização, na regeneração do nervo facial dos ratos.

Também foi percebido que o polímero de PLGA/PCL não apresentou macroscopicamente nenhum indício de reabsorção nos tempos avaliados neste trabalho.

## 8. CONCLUSÕES

- Aos trinta dias, tanto o enxerto-autólogo, quanto a técnica da tubulização, com ou sem a adição das células-tronco, apresentaram a mesma porcentagem de regeneração do nervo.
- Aos sessenta dias, o uso de células-tronco, associadas à técnica da tubulização, apresentou melhores resultados que a técnica padrão ouro. Entretanto, resultados inferiores aos encontrados nos animais que foram utilizados, somente os polímeros vazios.
- Aos noventa dias, os animais tratados pela técnica da tubulização com a adição de células-tronco, tiveram resultados inferiores de regeneração do nervo, em relação aos animais tratado com o tubo vazio e pelo padrão ouro. Também foi observado que o uso do enxerto-autólogo e o uso do tubo vazio tiveram o mesmo resultado na regeneração do nervo.
- Em todos os tempos de avaliação deste trabalho foi possível observar que a presença do polímero PLGA/PCL foi um elemento potencializador na formação de tecido fibroso na ferida cirúrgica.
- Mais estudos em relação ao uso de células tronco associadas com polímeros bioabsorvíveis ainda são necessários, para que se consiga desenvolver algum material e/ou técnica cirúrgica que possa substituir a utilização do padrão ouro na regeneração de nervos periféricos.
- Também outros estudos devem ser realizados com avaliações feitas em tempos maiores que 90 dias.

## REFERÊNCIAS BIBLIOGRÁFICAS

AGUAYO, A. J.; PEYRONNARD, J. M.; BRAY, G. M. A quantitative ultrastructural study of regeneration from isolated proximal stumps of transected unmyelinated nerves. **J Neuropathol Exp Neurol**. v. 32, n. 2, p. 256-70, 1973.

BABUCI, A. *et al.* Individual peculiarities of the extracranial branches of the facial nerve. **Surgery**. v. 9, n. 10, p. 11-12, 2014.

BATTISTON, B. *et al.* Peripheral nerve repair and regeneration research: a historical note. **International review of neurobiology**. v. 87, p. 1-7, 2009.

BENTO, R. F. *et al.* Mandibular branch of the facial nerve in wistar rats: new experimental model to assess facial nerve regeneration. **Int Arch Otorhinolaryngol**. v. 18, n. 3, p. 277-82, Jul 2014. ISSN 1809-9777.

BENTO, R.; MINITI, A.; RUOCCO, J. **Traumatic peripheral facial palsy**. Portmann M: Facial Nerve. Paris, p. 299-303, 1985.

BRAGA-SILVA, J. *et al.* Can local supply of bone marrow mononuclear cells improve the outcome from late tubular repair of human median and ulnar nerves? **J Hand Surg Eur** v. 33, n. 4, p. 488-93, 2008.

BRODIE, H. A.; THOMPSON, T. C. Management of complications from 820 temporal bone fractures. **Am J Otol**. v. 18, n. 2, p. 188-97, Mar 1997.

CHALFOUN, C. T.; WIRTH, G. A.; EVANS, G. R. Tissue engineered nerve constructs: where do we stand? **J Cell Mol Med**. v. 10, n. 2, p. 309-17, 2006.

DA SILVA, C. K.; CAMARGO, E. A. Mecanismos envolvidos na regeneração de lesões nervosas periféricas. **Saúde e Pesquisa**. v. 3, n. 1, 2010.

DE FARIA, S. D. *et al.* Standardization of techniques used in facial nerve section and facial movement evaluation in rats. **Braz J Otorhinolaryngol**. v. 72, n. 3, p. 341-7, 2006.

DE SÁ, J. M. *et al.* The end-to-side peripheral nerve repair. Functional and morphometric study using the peroneal nerve of rats. **J Neurosci Methods**. v. 136, n. 1, p. 45-53, 2004.

DI SUMMA, P. G. *et al.* Adipose-derived stem cells enhance peripheral nerve regeneration. **J Plast Reconstr Aesthet Surg**. v. 63, n. 9, p. 1544-52, 2010.

EMAMHADI, M. R.; MAHMOUDI, D. Recovery of Facial Nerve Paralysis After Temporal Nerve Reconstruction: **A Case Report**. **Trauma Mon**. v. 20, n. 4, p. e20578, 2015.

FIGÚN, M. E.; GARINO, R. R. **Anatomía Odontológica**. Porto Alegre: Editorial Médica Panamericana, 2003.

GARTNER, L. P.; HIATT, J. L. **Tratado de histologia**. Elsevier Brasil, 2011.



GAUDIN, R. et al. Approaches to Peripheral Nerve Repair: Generations of Biomaterial Conduits Yielding to Replacing Autologous Nerve Grafts in Craniomaxillofacial Surgery. **BioMed Research International**. v. 2016, 2016.

GAUDIN, R. et al. Approaches to Peripheral Nerve Repair: Generations of Biomaterial Conduits Yielding to Replacing Autologous Nerve Grafts in Craniomaxillofacial Surgery. **BioMed Research International**. v. 2016, 2016.

GERALDO, S.; GORDON-WEEKS, P. R. Cytoskeletal dynamics in growth-cone steering. **J Cell Sci**. v. 122, n. 20, p. 3595-604, 2009.

GEUNA, S. et al. Chapter 3: Histology of the peripheral nerve and changes occurring during nerve regeneration. **Int Rev Neurobiol**. v. 87, p. 27-46, 2009.

GHORAYEB, B. Y.; YEAKLEY, J. W. Temporal bone fractures: longitudinal or oblique? The case for oblique temporal bone fractures. **The Laryngoscope**. v. 102, n. 2, p. 129-134, 1992.

GOLDANI, E. **Efeito do tacrolimus (FK506) aplicado em minibombas de infusão osmótica na regeneração do nervo ciático de ratos wistar**. 2014.

GORDIN, E. *et al.* Facial nerve trauma: evaluation and considerations in management. **Craniomaxillofac Trauma Reconstr**. v. 8, n. 1, p. 1-13, 2015.

GROSHEVA, M. *et al.* **Early and continued manual stimulation is required for long-term recovery after facial nerve injury**. Muscle Nerve, 2017.

GUNTINAS-LICHIUS, O. *et al.* Impact of different types of facial nerve reconstruction on the recovery of motor function: an experimental study in adult rats. **Neurosurgery**. v. 61, n. 6, p. 1276-1285, 2007.

HAU, J.; SCHAPIRO, S. J. **Handbook of laboratory animal science: essential principles and practices**. CRC press, 2002.

HENSTROM, D. *et al.* Terminal Segment Surgical Anatomy of the Rat Facial Nerve: Implications for Facial Reanimation Study. **Muscle & Nerve**. v. 45, n. 5, p. 692, 2012.

JONES, S.; EISENBERG, H. M.; JIA, X. Advances and Future Applications of Augmented Peripheral Nerve Regeneration. **Int J Mol Sci**. v. 17, n. 9, 2016.

JUNQUEIRA, L. C.; CARNEIRO, J. Histologia básica. In: (Ed.). **Histologia básica**: Guanabara Koogan, 1985.

KOCHHAR, A.; LARIAN, B.; AZIZZADEH, B. Facial Nerve and Parotid Gland Anatomy. **Otolaryngologic Clinics of North America**. v. 49, n. 2, p. 273-284, 2016.

KONOFAOS, P.; VER HALEN, J. P. Nerve repair by means of tubulization: past, present, future. **J Reconstr Microsurg**. v. 29, n. 3, p. 149-64, 2013.

LANGHALS, N. B. et al. Update in facial nerve paralysis: tissue engineering and new technologies. **Curr Opin Otolaryngol Head Neck Surg.** v. 22, n. 4, p. 291-9, 2014.

LEMISCHKA, I. R. Stem cell biology: a view toward the future. **Ann N Y Acad Sci.** v. 1044, p. 132-8, 2005.

LEMKE, A. *et al.* A novel experimental rat model of peripheral nerve scarring that reliably mimics post-surgical complications and recurring adhesions. **Dis Model Mech.** v. 10, n. 8, p. 1015-1025, 2017.

LEMKE, A. *et al.* Transplantation of human amnion prevents recurring adhesions and ameliorates fibrosis in a rat model of sciatic nerve scarring. **Acta Biomater.** v. 66, p. 335-349, 2018.

LICHTENFELS, M. et al. Effect of Platelet Rich Plasma and Platelet Rich Fibrin on sciatic nerve regeneration in a rat model. **Microsurgery.** v. 33, n. 5, p. 383-90, 2013.

LUNN, E. R.; BROWN, M. C.; PERRY, V. H. The pattern of axonal degeneration in the peripheral nervous system varies with different types of lesion. **Neuroscience.** v. 35, n. 1, p. 157-65, 1990.

MACHADO, A. B. **Neuroanatomia funcional.** Atheneu, 2005.

MATSUYAMA, T.; MACKAY, M.; MIDHA, R. Peripheral nerve repair and grafting techniques: a review. **Neurologia medico-chirurgica,** v. 40, n. 4, p. 187-199, 2000. ISSN 0470-8105.

MATTOX, D. E.; FELIX, H. **Surgical anatomy of the rat facial nerve:** LWW 1987.

MAZZER, P. Y. *et al.* Morphologic and morphometric evaluation of experimental acute crush injuries of the sciatic nerve of rats. **J Neurosci Methods.** v. 173, n. 2, p. 249-58, 2008.

MEKAJ, A. Y. *et al.* Application of topical pharmacological agents at the site of peripheral nerve injury and methods used for evaluating the success of the regenerative process. **Journal of Orthopaedic Surgery & Research.** v. 9, n. 1, 2014.

MENORCA, R. M.; FUSSELL, T. S.; ELFAR, J. C. Nerve physiology: mechanisms of injury and recovery. **Hand Clin.** v. 29, n. 3, p. 317-30, 2013.

MILORO, M. *et al.* **Princípios de cirurgia bucomaxilofacial de Peterson.** São Paulo: Editora Santos, 2008.

MIRSKY, R.; JESSEN, K. **Embryonic and early postnatal development of Schwann cells.** In: (Ed.): Oxford University Press, 2001.

NECTOW, A. R.; MARRA, K. G.; KAPLAN, D. L. Biomaterials for the development of peripheral nerve guidance conduits. **Tissue Eng Part B Rev.** v. 18, n. 1, p. 40-50, 2012.

PAIVA, F. D.; MAFFILI, V. V.; SANTOS, A. **Curso de manipulação de animais de laboratório**. Fundação Osvaldo Cruz. Centro de Pesquisas Gonçalo Muniz, 2005.

PANAGOPOULOS, G. N.; MEGALOIKONOMOS, P. D.; MAVROGENIS, A. F. The Present and Future for Peripheral Nerve Regeneration. **Orthopedics**. p. 1-16, 2016.

PATARROYO, W. E. et al. Vibrissal paralysis produces increased corticosterone levels and impairment of spatial memory retrieval. **Behav Brain Res**. v. 320, p. 58-66, 2017.

PATEL, A.; GROPPPO, E. Management of temporal bone trauma. **Craniofacial Trauma and Reconstruction**. v. 3, n. 02, p. 105-113, 2010.

PHILIPS, C.; CORNELISSEN, R.; CARRIEL, V. Evaluation methods as quality control in the generation of decellularized peripheral nerve allografts. **J Neural Eng**, 2017.

PRAT, M. et al. Isolation of Stromal Stem Cells from Adipose Tissue. **Methods Mol Biol**. v. 1553, p. 169-182, 2017.

QIAN, Y. *et al.* The preosteoblast response of electrospinning PLGA/PCL nanofibers: effects of biomimetic architecture and collagen I. **Int J Nanomedicine**. v. 11, p. 4157-71, 2016 2016.

ROBINSON, L. R. Traumatic injury to peripheral nerves. **Muscle & Nerve**. v. 23, n. 6, p. 863-873, 2000.

SALOMONE, R. **Regeneração do ramo mandibular do nervo facial de ratos após a implantação de células multipotentes do estroma mesenquimal indiferenciadas e diferenciadas in vitro que apresentam fenótipo de células de Schwann**. [tese] São Paulo: Faculdade de Medicina, Universidade de São Paulo; 2012.

SATAR, B. *et al.* Repair of transected facial nerve with mesenchymal stromal cells: histopathologic evidence of superior outcome. **Laryngoscope**, v. 119, n. 11, p. 2221-5, 2009.

SEBBEN, A. D.; LICHTENFELS, M.; DA SILVA, J. L. Peripheral nerve regeneration: cell therapy and neurotrophic factors. **Rev Bras Ortop**. v. 46, n. 6, p. 643-9, 2011.

SEDDON, H. A classification of nerve injuries. **British medical journal**. v. 2, n. 4260, p. 237, 1942.

SEMBA, K.; EGGER, M. D. The facial "motor" nerve of the rat: control of vibrissal movement and examination of motor and sensory components. **J Comp Neurol**, v. 247, n. 2, p. 144-58, 1986.

SIEMIONOW, M.; BOZKURT, M.; ZOR, F. Regeneration and repair of peripheral nerves with different biomaterials: review. **Microsurgery**. v. 30, n. 7, p. 574-88, 2010.

SILVA, J. *et al.* Efeitos das células tronco adultas de medula óssea e do plasma rico em plaquetas na regeneração e recuperação funcional nervosa em um modelo de defeito agudo em nervo periférico em rato. **Acta Ortop Bras**. v. 14, p. 273-275, 2006.

SILVA, J. **Influência da estimulação elétrica de alta voltagem sobre a população de células de schwann e vascularização no nervo após axoniotmese.** 18º Congresso de Iniciação Científica no contexto da 8ª Mostra Acadêmica da Unimep, 2010.

SOBOTTA, J. **Atlas de anatomia humana: cabeça, pescoço, membros superiores.** Atlas de anatomia humana: cabeça, pescoço, membros superiores, 1984.

SOUZA, L. C. M.; LUZ, J. G. D. C. **Tratamento cirúrgico do trauma bucomaxilofacial.** Editora Roca, 2006.

STANG, F.; KEILHOFF, G.; FANSA, H. Biocompatibility of different nerve tubes. **Materials.** v. 2, n. 4, p. 1480-1507, 2009.

SUBRAMANIAN, A.; KRISHNAN, U. M.; SETHURAMAN, S. Fabrication, characterization and in vitro evaluation of aligned PLGA-PCL nanofibers for neural regeneration. **Ann Biomed Eng.** v. 40, n. 10, p. 2098-110, .2012

SUNDERLAND, S. A classification of peripheral nerve injuries producing loss of function. **Brain.** v. 74, n. 4, p. 491-516, 1951.

ZOCHODNE, D. W.; LEVY, D. Nitric oxide in damage, disease and repair of the peripheral nervous system. **Cell Mol Biol (Noisy-le-grand).** v. 51, n. 3, p. 255-67, 2005.

**ANEXO A – CARTA DE APROVAÇÃO DO COMITÊ DE ÉTICA PARA USO DOS ANIMAIS**



## SIPESQ

Sistema de Pesquisas da PUCRS

---

Código SIPESQ: 7410

Porto Alegre, 8 de setembro de 2016.

Prezado(a) Pesquisador(a),

A Comissão de Ética no Uso de Animais da PUCRS apreciou e aprovou o Projeto de Pesquisa "AVALIAÇÃO ELETRONEUROFUNCIONAL E HISTOLÓGICA COMPARATIVA ENTRE ENXERTO AUTÓLOGO DE NERVO E TUBULIZAÇÃO COM PLGA/PCL NO REPARO CIRÚRGICO DO NERVO FACIAL EM RATOS WISTAR" coordenado por JEFFERSON LUIS BRAGA DA SILVA.

Sua investigação, respeitando com detalhe as descrições contidas no projeto e formulários avaliados pela CEUA, está autorizada a partir da presente data.

Informamos que é necessário o encaminhamento de relatório final quando finalizar esta investigação. Adicionalmente, ressaltamos que conforme previsto na Lei no. 11.794, de 08 de outubro de 2008 (Lei Arouca), que regulamenta os procedimentos para o uso científico de animais, é função da CEUA zelar pelo cumprimento dos procedimentos informados, realizando inspeções periódicas nos locais de pesquisa.

## ANEXO B – ARTIGO

**THE USE OF ADIPOSE STEM CELLS AND THE TUBULIZATION  
TECHNIQUE ON THE FACIAL NERVE REGENERATION IN WISTAR RATS  
AFTER TRANSECTION WITH LOSS OF SUBSTANCE**

Josiel Schilling Poeta <sup>1</sup>;  
Eduardo Goldani <sup>2</sup>;  
Tatiana Pitágoras <sup>3</sup>;  
Maria Martha Campos <sup>4</sup>;  
Pedro Chagastelles <sup>5</sup>;  
Fabio Luiz Dal Moro Maito <sup>6</sup>;  
Cristhiane Alvim Valente <sup>7</sup>;  
Nara Regina de Souza Basso <sup>8</sup>;  
Jefferson Braga Silva <sup>9</sup>.

**Abstract**

**Objective:** to evaluate the facial nerve regeneration of wistar rats submitted to a total transection with loss of substance through the use of tubulization technique with a PLGA/PCL polymer and autologous adipose stem cells.

**Methodology:** 72 wistar rats were randomly divided into 3 groups (A, B, C) and submitted to a surgical injury procedure (total transection with loss of substance) in the mandibular branch of the facial nerve, forming a gap of 6 mm. The surgical procedure of nerve repair was performed in Group A (autologous nerve graft), in group B (tubulization) and in group C (tubulization + autologous stem cells). After 30, 60 and 90 days, the animals were euthanized for histological analysis.

**Results:** the presence of the PLGA/PCL polymer appears to have stimulated the formation of fibroses in the nerve stumps in all the evaluated periods. In 30 days there was no difference in the nerve fibers regeneration among the three repair methods used to treat the facial nerve injury of the rats. The use of stem cells associated with the

---

<sup>1, 2, 3</sup> Laboratory of Medical Skills and Surgical Research, Pontifical Catholic University of Rio Grande do Sul (PUCRS), Porto Alegre, Brazil.

<sup>4</sup> Professor in the Faculty of Dentistry and Institute of Toxicology, Pontifical Catholic University of Rio Grande do Sul (PUCRS), Porto Alegre, Brazil.

<sup>5</sup> Institute of Toxicology, Pontifical Catholic University of Rio Grande do Sul (PUCRS), Porto Alegre, Brazil.

<sup>6</sup> PhD, Associate Professor, Pontifical Catholic University of Rio Grande do Sul (PUCRS), Porto Alegre, Brazil.

<sup>7</sup> PhD student in Materials Engineering and Technology, Pontifical Catholic University of Rio Grande do Sul (PUCRS), Porto Alegre, Brazil.

<sup>8</sup> Professor in the Faculty of Chemistry, Pontifical Catholic University of Rio Grande do Sul, (PUCRS), Porto Alegre, Brazil.

<sup>9</sup> Professor in the School of Medicine, Department of Hand Surgery and Reconstructive Microsurgery, São Lucas Hospital. Pontifical Catholic University of Rio Grande do Sul (PUCRS), Porto Alegre, Brazil.

Address correspondence to: Josiel Schilling Poeta, Laboratory of Medical Skills and Surgical Research, São Lucas Hospital, Pontifical Catholic University of Rio Grande do Sul (PUCRS), Ipiranga Avenue, 6690, Porto Alegre, Rio Grande do Sul, Brazil. Phone: +5551 3353-4816. E-mail: [jo-poeta@hotmail.com](mailto:jo-poeta@hotmail.com)

PLGA/PCL tube presented better results compared to the “golden pattern”, only in 60 days. At 90 days, the “golden pattern” and the tubulization technique, without the use of the stem cells, had the same results in the nerve regeneration, and still, they appeared superior related to tubulization with the use of stem cells.

**Conclusion:** more studies related to the use of stem cells associated with bioabsorbable polymers, and in longer periods than 90 days, are still necessary to develop some material and/or surgical technique that can substitute the use of the “golden pattern” in the peripheral nerve regeneration.

**Key-words:** Facial nerve injury; Peripheral nerve injury; Facial nerve trauma; Facial trauma; Facial nerve regeneration.

### **Introduction:**

Polytrauma victims, with head and neck injuries, constitute a very frequent reality in the hospital's emergencies around the world, either by traffic accidents, urban violence, labor accidents, or by other causes, and it may cause serious traumas to the peripheral nerves <sup>1,2</sup>.

The peripheral nerves transections with loss of substance are frequent and cause important injuries as the sensitive deficit and the functional dysfunction, and they rarely recover without a surgical intervention <sup>3</sup>.

Patients with the facial nerve injured may present Peripheral Facial Paralysis, transitory or permanent, which may cause a clinical condition of pain, facial asymmetry, ophthalmic alterations, difficulty in swallowing and alteration in the pronunciation of some phonemes, making it difficult the social relations of this individual, causing, inclusively, psychological alterations <sup>4,5</sup>.

The trauma of the seventh cranial nerve may be even by injuries that affect the midface<sup>6</sup>, or by a fracture in the temporal bone, in which the most common complication is the facial nerve injury<sup>7</sup>.

The studies about the epidemiology of the maxillofacial traumas in South America are really restrict<sup>8</sup>, and the few existent papers consider the traffic accidents and the physical aggressions as the main cause of these traumas<sup>8-10</sup>. These injuries appear in a very significant number<sup>9</sup> and need to be evaluated very carefully, because they may attack important systems as the olfactory, ocular, vestibulocochlear, respiratory and, besides,

they may affect the speaking as well as the ingestion<sup>11</sup>. Moreover, a big part of these injuries are associated with morbidity, function loss and facial disfiguration<sup>10,12</sup>, constituting one of the most important health problems in the world<sup>10,13</sup>.

Besides all the efforts and the advances on the regenerative medicine in the peripheral nerves repair, the surgical recovering of the facial nerve is still not satisfactory<sup>14</sup>.

Therefore, the main purpose of this work was to realize a comparative histological study among the obtained results by the tubulization techniques, which is a surgical technique already consecrated and widely used, and the autologous graft, considered as the “golden pattern”, in the mandibular branch repair of the facial nerve of wistar rats.

### **Methodology:**

Considering the sample calculation (ANOVA), size of effect 0,4;  $\alpha$  of 0,05; power of 80%; it was obtained an “n” equal to 24, and so, seventy-two (72) wistar rats were recruited, male, weighting between 200g and 300g, that, after being approved by CEUA (Ethical Committee for the Use of Animals) from PUCRS, were submitted to a surgical procedure of access to the right mandibular branch of the facial nerve, under intraperitoneal anesthesia of Ketamine Hydrochloride (75mg.kg-1) and Xylazine (10mg.kg-1).

The injury with loss of substance from the facial nerve was provoked in the right side of the face with retroauricular incision in “L”, with previous extension (around 2cm), until next to the mouth commissure. The branches from the facial, mandibular and mouth nerve were identified and the mandibular branch was dissected and isolated (Figure 1). A 6mm segment from the mandibular nerve was dried out with a total transection of the nerve on a distal portion and another on a proximal portion, creating a critical defect (gap). The repairing surgeries of the nerve were realized through autologous graft (group A) (Figure 2) and through the tubulization technique (groups B and C) (Figure 3) using a reabsorbable polymer, with a pipe form (conduit), composed by PLGA/PCL, on a proportion of 70%/30%. Both the graft and the tube were fixed on the remained stumps



from the defect on the mandibular nerve, through the suture with Nylon wire 9.0, with the help of a microscope. The skin was sutured with a mononylon 4-0.

Then, the animals were randomly distributed in three groups, A, B and C, and they were submitted to surgical procedures for the nerve repair, in three different ways. In Group A (control), the treatment was realized through the autologous graft (golden pattern), in which the removed nerve is sutured in the remained stumps. In Group B, the treatment was realized through the tubulization technique using a PLGA/PCL polymer, empty, sutured in the remained stumps. In Group C, the treatment was also realized suturing the same polymer, however, with the addition, inside this conduit, of autologous mesenchymal cells extracted from the inguinal adipose tissue from the animals.

The obtaining and the cultivation of the autologous adipose cells was realized fifteen (15) days before the beginning of the nerve repair surgeries in all the animals, but, it was used only the cells belonged to group C. The tissue removed from the animals of the groups A and B was discarded. The collected tissue was fragmented in small pieces and submerged in a jar with 1mg/mL of collagenase solution type I, in Eagle mode modified by Dulbecco (DMEM) during 1 hour in 37°C, supplemented with 10% of fetal bovine serum (FBS). The sample was filtered with a cell filter of 70mm (Nunc) and centrifuged at 400 x/g during 10 minutes. After the expansion, during at least three passages, the cells were separated from the tissues culture plaques. After the cell counting, using a Neubauer chamber, a total of 10<sup>6</sup> cells were resuspended and impregnated in the PLGA/PCL pipes during 24 hours.

After 30, 60 and 90 days, it was initialized the procedures of euthanasia for the removing of the treated nerves and the confection of the histological blades. The histological study was realized through longitudinal cuts realized in the nerves prepared and stained with Eosin and Hematoxylin (HE), and also with Masson Trichrome, in which it was observed the presence or absence of fibrosis, inflammatory infiltrate and the presence or absence of nerve fibers regeneration.

#### **Statistical analysis:**

The values obtained with this experiment related to fibrosis were expressed in fibrosis score averages through the kruskal wallis and Post-Hoc Dunn tests, by the RStudio statistical program (with level of significance of 5%, value of  $p < 0,05$ ). Relating to the granulomatous infiltrate and the nerve regeneration, the values were expressed in percentage by the exact test of Fischer, in the SSPS program.

## **Results:**

### **Medium average of fibrosis presence found in the surgical area**

The fibrosis formation in the surgical area occurred in all the animals in 30, 60 and 90 days. Also, it was verified that in 30 days, there was a significant difference only between the groups B and C, when compared to the group A. In 60 days, the fibrosis presence was significantly different only between the groups A and C. And, in 90 days, there was no significant fibrosis difference between the groups B and C. (Figures 4 and 5).

### **Percentage of granulomatous infiltrate found in the surgical area**

It was observed that in all the animals, in 30, 60 and 90 days, it occurred the presence of granulomatous infiltrate in the surgical area. In 30 days, the percentage of infiltrate was bigger in the groups A and C, a fact that may have happened due to some contamination from the surgical field in these animals. It is also noticed that from 30 to 90 days, the groups A and C presented a drop in the infiltrate percentage, being it more evident in the animals from the group A, maybe for the fact of not being used any odd material in the nerve repair, unless, the own suture wire. In 90 days, it is noticed that the infiltrate percentage was bigger in the groups B and C, suggesting that the presence of stem cells inside of the polymer may have been a factor that contributed for the diminish in the presence of the inflammatory infiltrate in the area. It was also possible to notice a notable infiltrate decrease in the group A, from 30 to 90 days (Figure 6 and 7).

### **Percentage of nerve stumps regeneration**

It was verified that in 30 days, all the animals presented the same percentage in the nerve tissue regeneration. Already in 60 days, all the animals had a decrease in the

regeneration, however, group A was the one that presented the lowest percentage and group B, the biggest. In 90 days all the groups presented an increase in the percentage of the nerve fibers regeneration, while the groups A and B obtained the biggest percentages related to group C (Figures 8 and 9).

## **Discussion**

The formation of a fibrous tissue in the process of nerve regeneration is a very frequent situation that happens after a tissue injury, as traumatic injuries, surgical interventions, infections or chronic inflammation. The result is the adherence of tissues that are normally not adhered, prejudicing the tissue healing<sup>15</sup>. And this situation was verified in all the animals at the three moments of the experiment. Yet, according to the results, it is suggested that, the use of a PLGA/PCL polymer, with or without the addition of stem cells, used as conduits in the tubulization technique, seems to have potentialized the formation of fiber tissue in the surgical area at the three periods of the experiment. It can also be perceived that, while the time passes, the medium average of the fibrosis formation tends to diminish.

Also, it can be observed that all the animals presented a percentage of granulomatous infiltrate at 30 days of experiment, what could be expected even by the presence of the suture wire or by the polymer use. Besides, in group B this percentage was lower than in groups A and C. It was not possible to establish a probable cause for this effect, however, speculations suggest that the nerve surgical repair on these animals may have been realized with less delicacy and dexterity, or even, it may have occurred a contamination on the surgical field, producing a bigger local inflammatory reaction.

It could also be perceived that all the animals presented the same percentage of nerve fibers regeneration at the end of 30 days, suggesting that at this time, there was no difference in relation to the types of treatment applied to the nerve repair. The presence of disorganized nerve fibers formation may be related to the own physiological event that happens after the injury on a nerve. According to <sup>16</sup> this event of the regeneration, in which the proximal axons form a growth cone, is initiated approximately 6 hours after the nerve trauma. After 60 days there was a diminish in the process of regeneration in all the animals, mainly in group A, a situation in which it was not possible to establish a

direct cause, because even having a decline in the fibrosis score at 60 days, the percentage of the nerve tissue regeneration also got diminished.

In the end of the 90 days, all the animals presented elevation on the percentage of the nerve tissue regeneration. Maybe, in a longer period, the percentage of nerve fibers regeneration could be bigger, suggesting that new works in this area of nerve regeneration could be evaluated in periods longer than 90 days.

With this paper, through the histological evaluations at the period of 30, 60 and 90 days, it may not be also confirmed that the use of PLGA/PCL polymer, with or without the addition of the autologous stem cells, provided bigger percentage indexes compared to the “golden pattern” treatment. Maybe in periods longer than 90 days, it could be necessary to prove the efficacy of the stem cells allied to the tubulization technique on the facial nerve regeneration of the rats. It was also perceived that the PLGA/PCL polymer has not showed macroscopically any evidence of reabsorption at the periods evaluated on this paper.

## **Conclusion**

More studies related to the use of stem cells associated with bioabsorbable polymers, and in longer periods than 90 days, are still necessary to develop some material and/or surgical technique than may substitute the use of the “golden pattern” in the peripheral nerves regeneration.

**The authors inform that there are no conflicts of interest.**

## **References**

1. De Sá JM, Mazzer N, Barbieri CH, Barreira AA. The end-to-side peripheral nerve repair. Functional and morphometric study using the peroneal nerve of rats. *J Neurosci Methods*. 2004;136(1):45-53.
2. Mazzer PY, Barbieri CH, Mazzer N, Fazan VP. Morphologic and morphometric evaluation of experimental acute crush injuries of the sciatic nerve of rats. *J Neurosci Methods*. 2008;173(2):249-258.

3. Lichtenfels M, Colomé L, Sebben AD, Braga-Silva J. Effect of Platelet Rich Plasma and Platelet Rich Fibrin on sciatic nerve regeneration in a rat model. *Microsurgery*. 2013;33(5):383-390.
4. de Faria SD, Testa JR, Borin A, Toledo RN. Standardization of techniques used in facial nerve section and facial movement evaluation in rats. *Braz J Otorhinolaryngol*. 2006;72(3):341-347.
5. Bento RF, Salomone R, Nascimento SB, Ferreira RJ, Silva CF, Costa HJ. Mandibular branch of the facial nerve in wistar rats: new experimental model to assess facial nerve regeneration. *Int Arch Otorhinolaryngol*. 2014;18(3):277-282.
6. Kühnel TS, Reichert TE. [Trauma of the midface]. *Laryngorhinootologie*. 2015;94 Suppl 1:S206-247.
7. Diaz RC, Cervenka B, Brodie HA. Treatment of Temporal Bone Fractures. *J Neurol Surg B Skull Base*. 2016;77(5):419-429.
8. Maliska MC, Lima Júnior SM, Gil JN. Analysis of 185 maxillofacial fractures in the state of Santa Catarina, Brazil. *Braz Oral Res*. 2009;23(3):268-274.
9. Leles JL, dos Santos EJ, Jorge FD, da Silva ET, Leles CR. Risk factors for maxillofacial injuries in a Brazilian emergency hospital sample. *J Appl Oral Sci*. 2010;18(1):23-29.
10. Brasileiro BF, Passeri LA. Epidemiological analysis of maxillofacial fractures in Brazil: a 5-year prospective study. *Oral Surg Oral Med Oral Pathol Oral Radiol Endod*. 2006;102(1):28-34.
11. Poorian B, Bemanali M, Chavoshinejad M. Evaluation of Sensorimotor Nerve Damage in Patients with Maxillofacial Trauma; a Single Center Experience. *Bull Emerg Trauma*. 2016;4(2):88-92.
12. Down KE, Boot DA, Gorman DF. Maxillofacial and associated injuries in severely traumatized patients: implications of a regional survey. *Int J Oral Maxillofac Surg*. 1995;24(6):409-412.
13. Haug RH, Prather J, Indresano AT. An epidemiologic survey of facial fractures and concomitant injuries. *J Oral Maxillofac Surg*. 1990;48(9):926-932.
14. MARTINS DM, JAEGER MR, DA SILVA JLB. CÉLULAS MONONUCLEARES NA REGENERAÇÃO DO VII PAR CRANIANO: ESTUDO EXPERIMENTAL. *Arquivos Catarinenses de Medicina*. 2009;38(Suplemento 01):4.
15. Lemke A, Ferguson J, Gross K, et al. Transplantation of human amnion prevents recurring adhesions and ameliorates fibrosis in a rat model of sciatic nerve scarring. *Acta Biomater*. 2018;66:335-349.
16. Silva J. Influência da estimulação elétrica de alta voltagem sobre a população de células de schwann e vascularização no nervo após axoniotmese. In. 18º Congresso de Iniciação Científica no contexto da 8ª Mostra Acadêmica da Unimep2010.

### Description of the pictures

Figure 1. Exhibition and measurement from the mandibular branch of the facial nerve.

Figure 2. Autologous graft of the facial nerve.

Figure 3. Tubulization technique.

Figure 4. Graphic of the fibrosis average score in the surgical area.

Figure 5. Histological cut from the facial nerve in a rat from group A at 30 days (Masson Trichrome, 200x.) showing strong presence of fibrosis.

Figure 6. Graphic of the granulomatous infiltrate percentage found in the surgical area.

Figure 7. Histological cut from the facial nerve in a rat from group B at 60 days (HE, 400x) evidencing granulomatous infiltrate, hair fragments and soft presence of fibrosis.

Figure 8. Graphic of the percentage of facial nerve fibers regeneration in the rats.

Figure 9. Histological cut from the facial nerve in a rat from group A at 90 days (Masson Trichrome, 400x.) evidencing the circled nerve by strong fibrosis and strong wallerian degeneration.

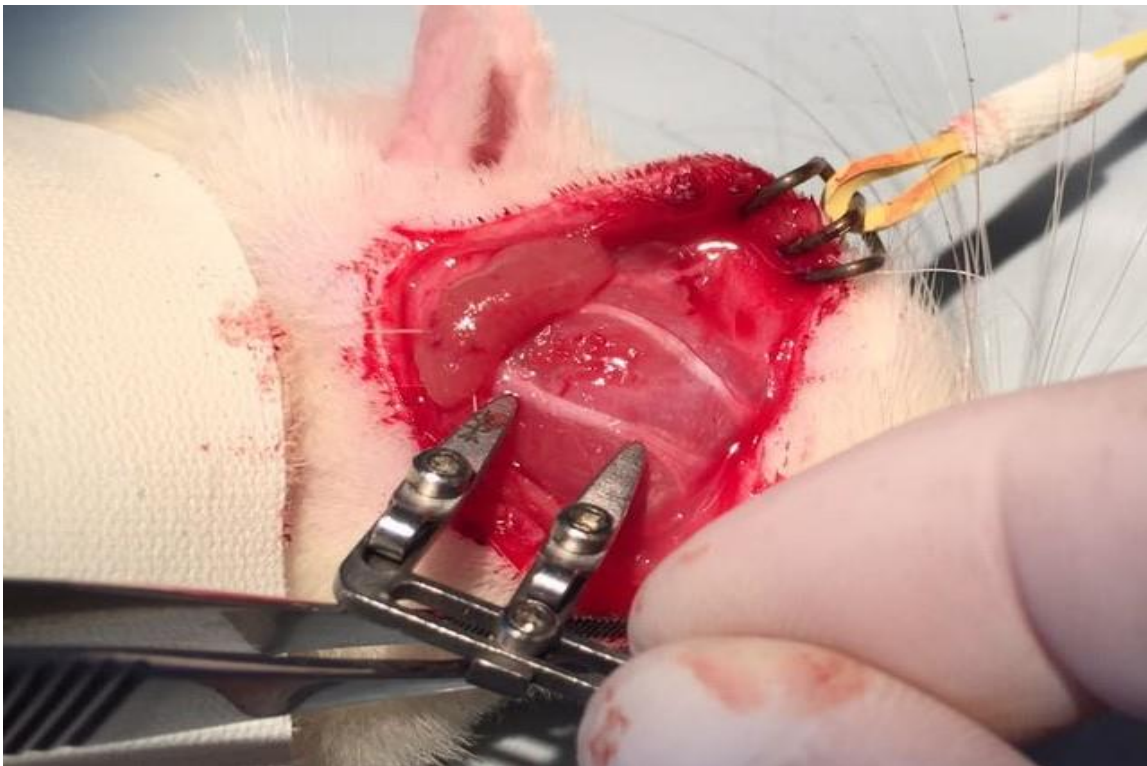


Figure 1

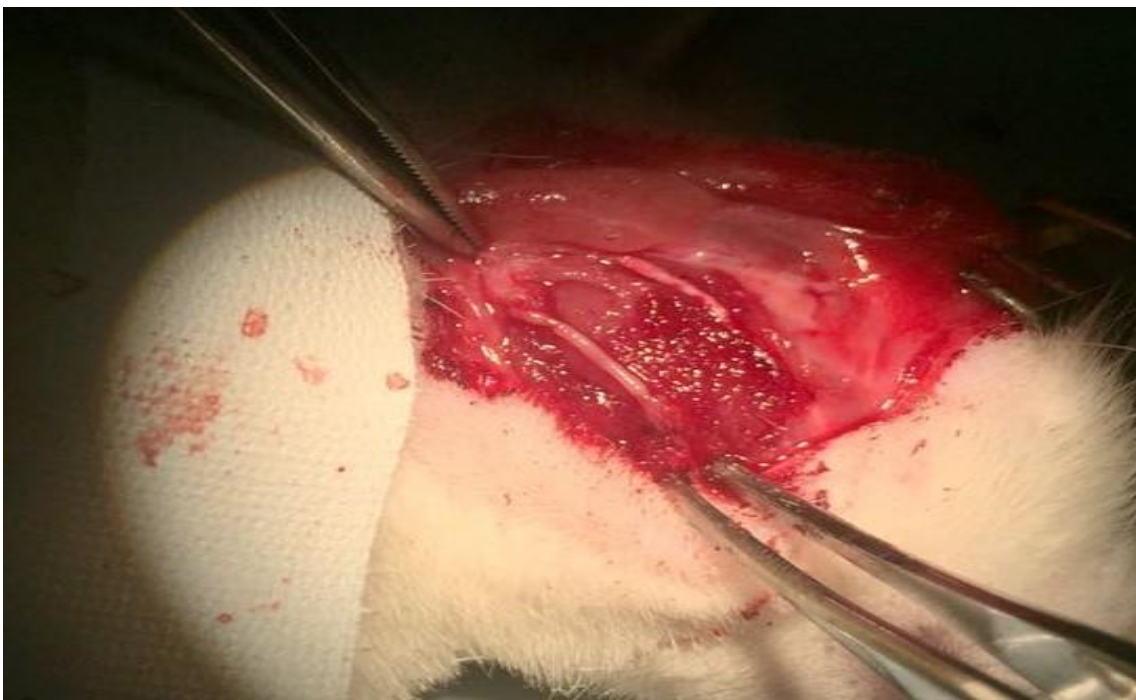


Figure 2

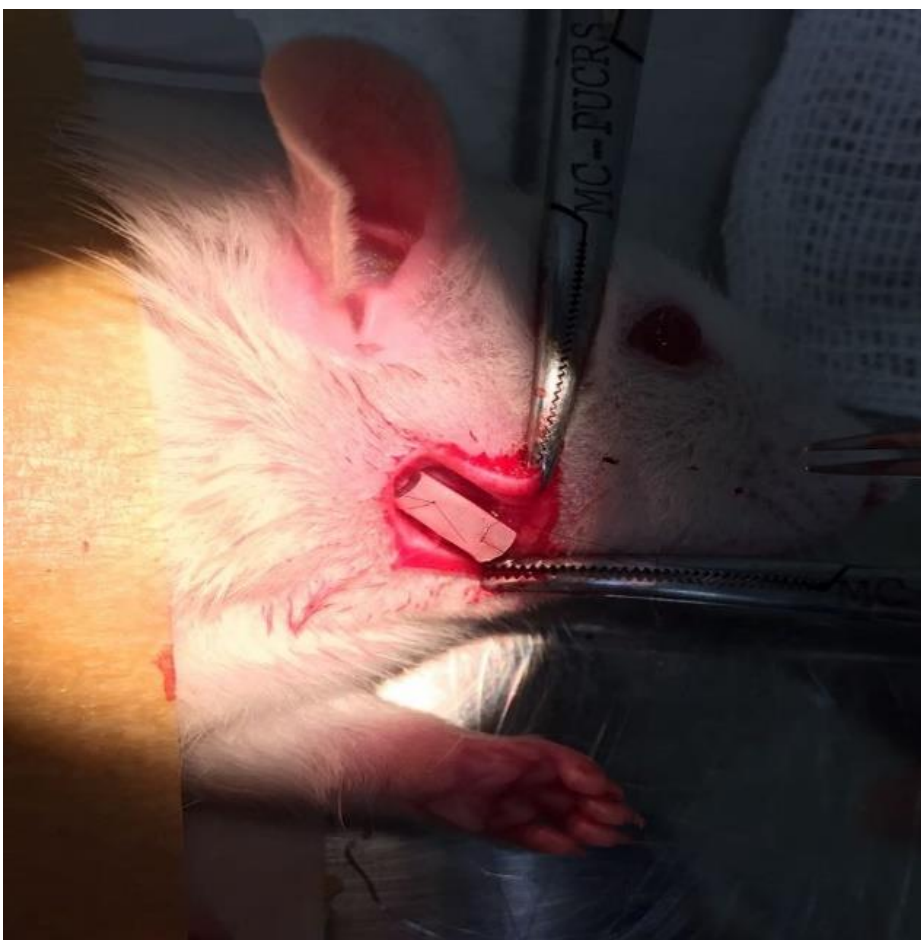


Figure 3

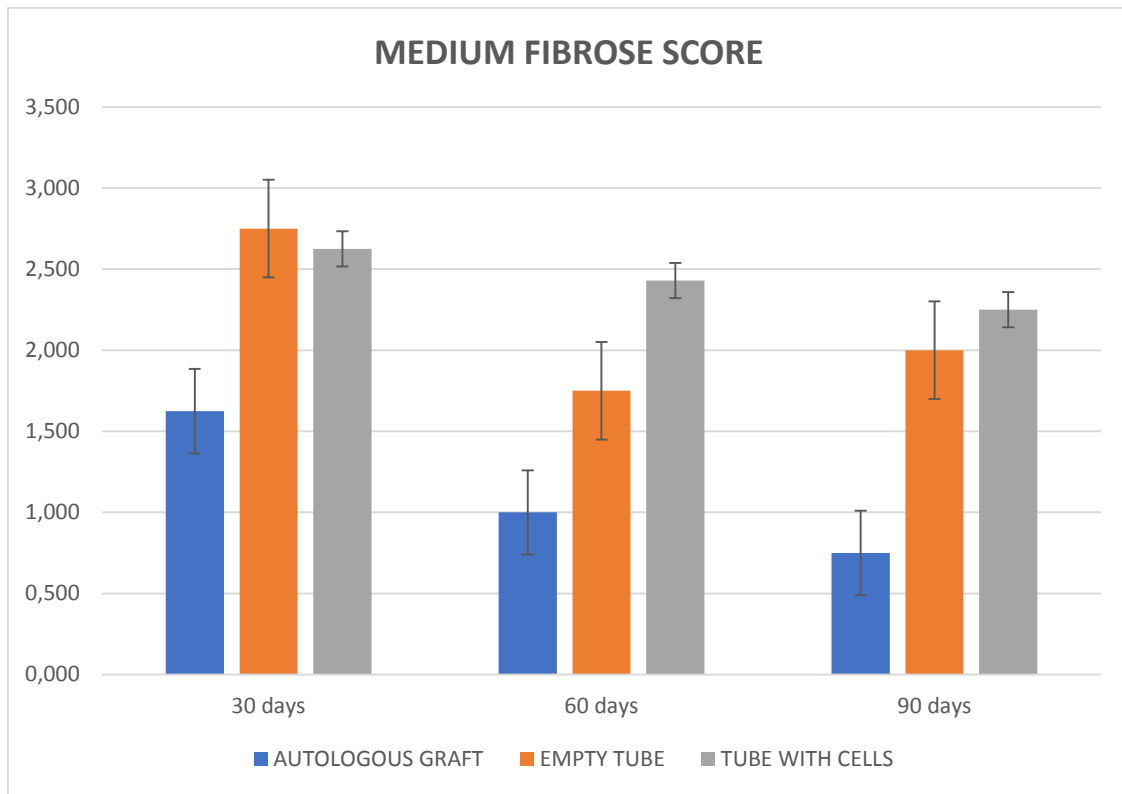


Figure 4

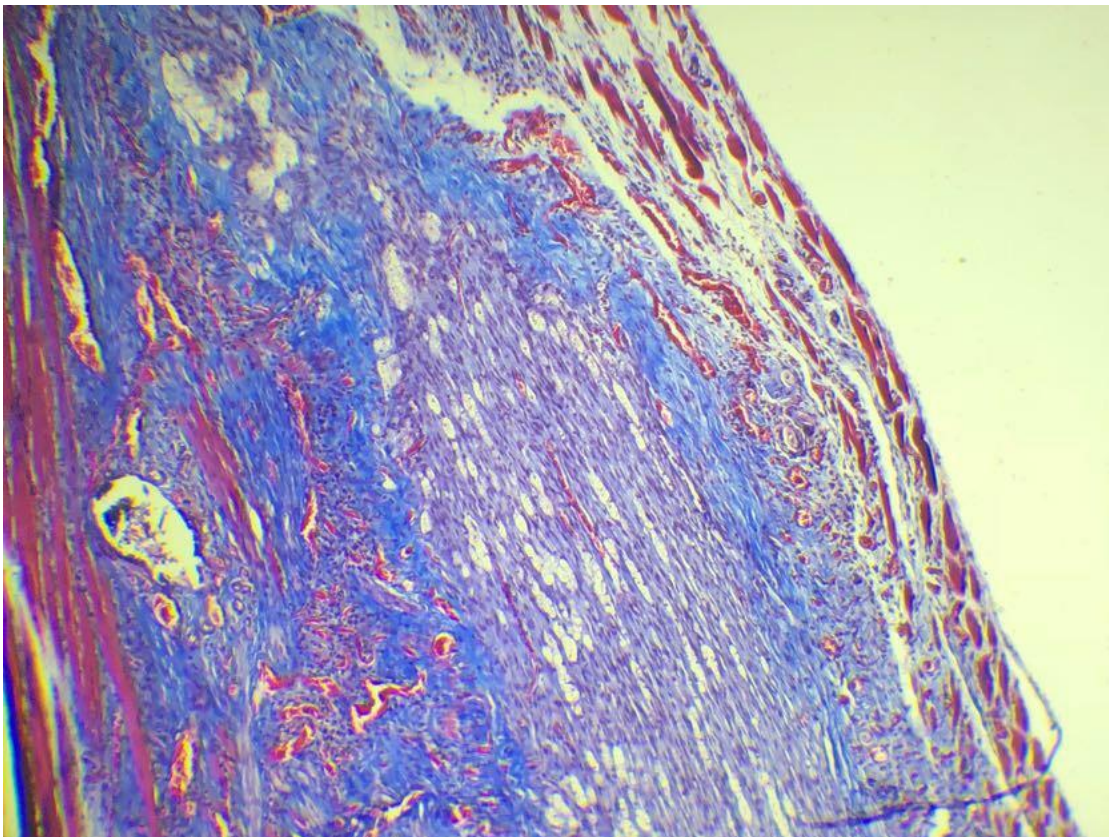


Figure 5



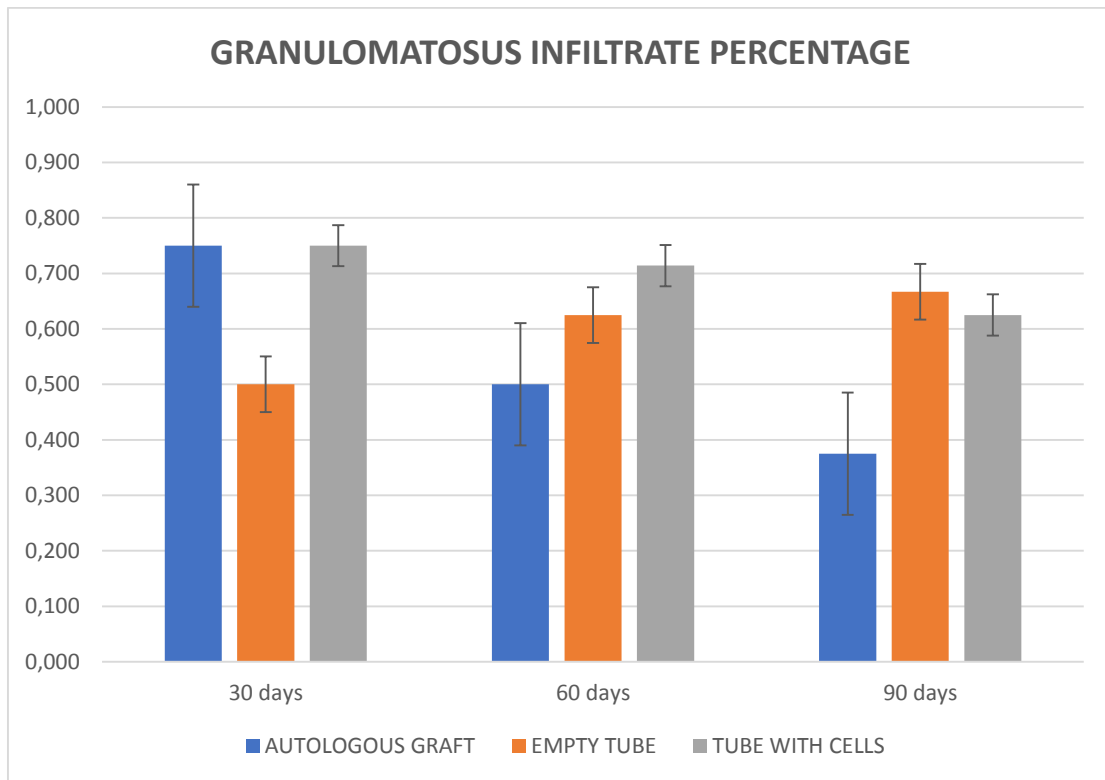


Figure 6

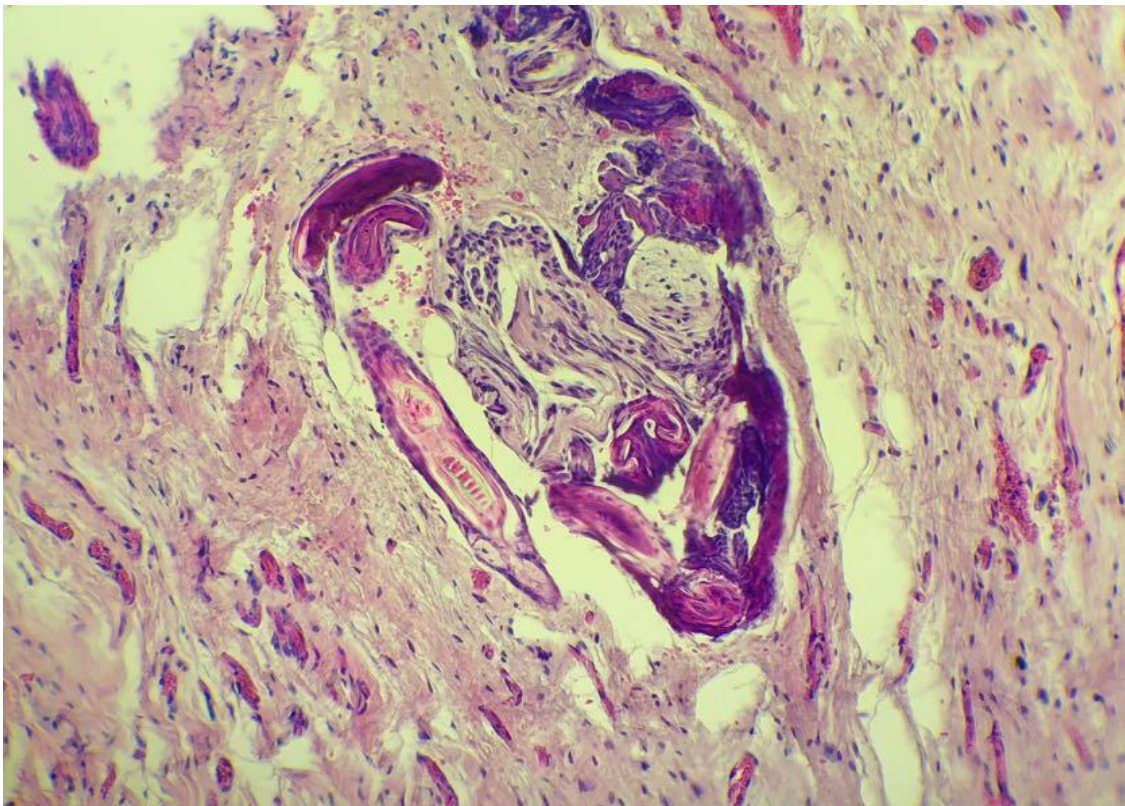


Figure 7

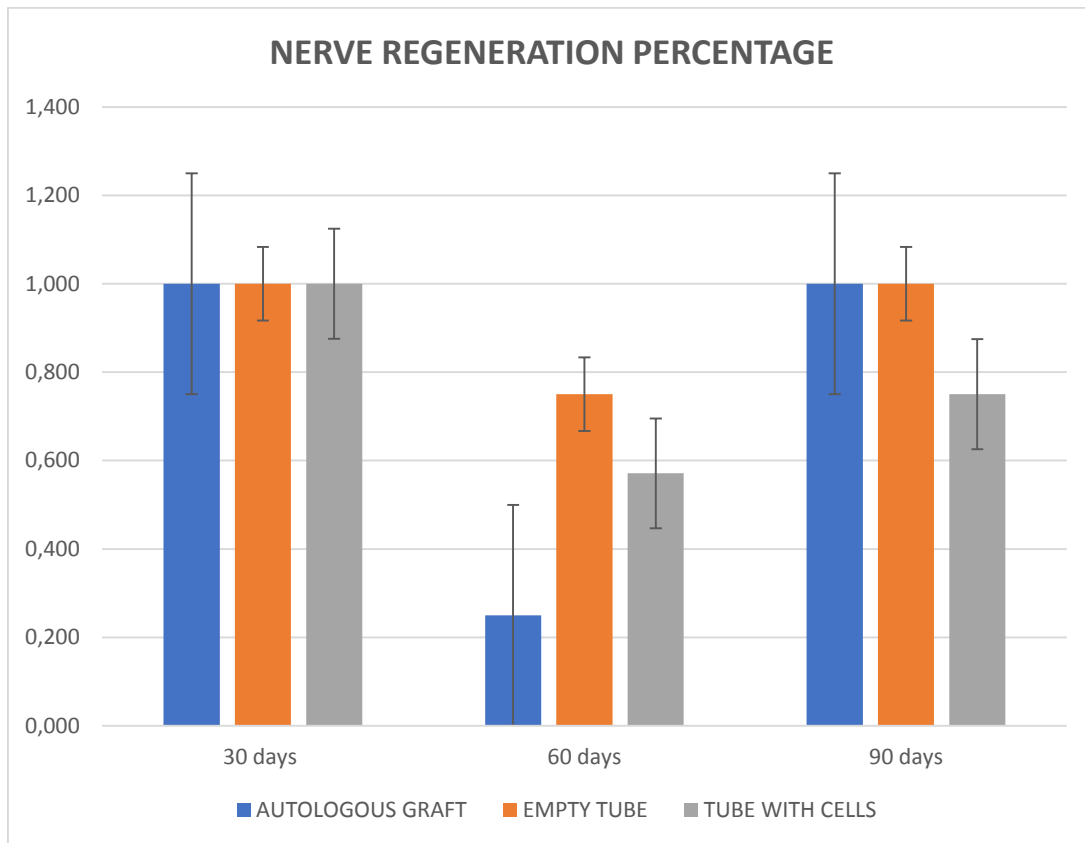


Figure 8

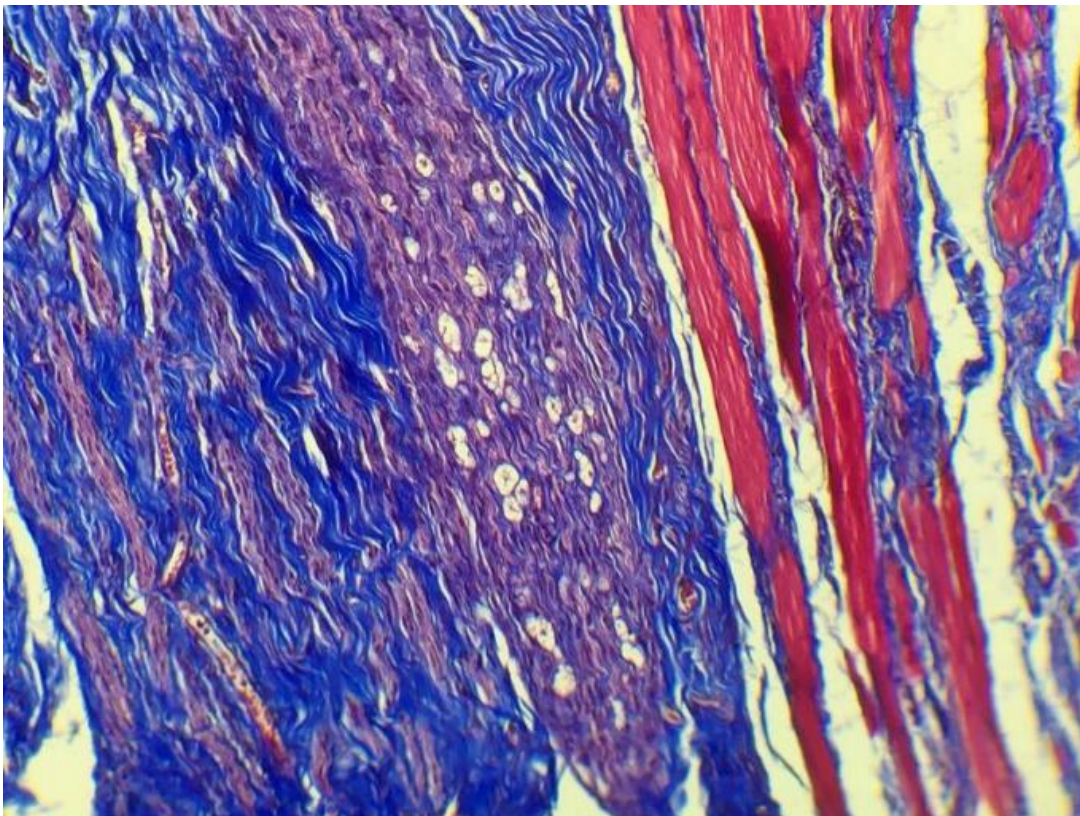


Figure 9



Pontifícia Universidade Católica do Rio Grande do Sul  
Pró-Reitoria de Graduação  
Av. Ipiranga, 6681 - Prédio 1 - 3º. andar  
Porto Alegre - RS - Brasil  
Fone: (51) 3320-3500 - Fax: (51) 3339-1564  
E-mail: [prograd@pucrs.br](mailto:prograd@pucrs.br)  
Site: [www.pucrs.br](http://www.pucrs.br)

