

---

**PONTIFÍCIA UNIVERSIDADE CATÓLICA DO RIO GRANDE DO SUL  
PROGRAMA DE PÓS-GRADUAÇÃO EM MEDICINA/PEDIATRIA E  
SAÚDE DA CRIANÇA  
DISSERTAÇÃO DE MESTRADO**

**GILTOM FONTOURA DE GODOY**

**AVALIAÇÃO DAS PROPRIEDADES DIAGNÓSTICAS DE DISPOSITIVO  
DE BAIXO CUSTO DE DIGITALIZAÇÃO DE RADIOGRAFIAS  
ANALÓGICAS**

**PORTO ALEGRE  
2011**

---

---

**PONTIFÍCIA UNIVERSIDADE CATÓLICA DO RIO GRANDE DO SUL  
PRÓ-REITORIA DE PESQUISA E PÓS-GRADUAÇÃO  
FACULDADE DE MEDICINA  
MESTRADO EM MEDICINA/PEDIATRIA E SAÚDE DA CRIANÇA**

**GILTOM FONTOURA DE GODOY**

**AVALIAÇÃO DAS PROPRIEDADES DIAGNÓSTICAS DE  
DISPOSITIVO DE BAIXO CUSTO DE DIGITALIZAÇÃO DE  
RADIOGRAFIAS ANALÓGICAS**

**Porto Alegre  
2011**

---

---

**Giltom Fontoura de Godoy**

**AVALIAÇÃO DAS PROPRIEDADES DIAGNÓSTICAS DE  
DISPOSITIVO DE BAIXO CUSTO DE DIGITALIZAÇÃO DE  
RADIOGRAFIAS ANALÓGICAS**

Dissertação de Mestrado apresentada ao curso de Pós-graduação em Medicina /Pediatria e Saúde da Criança da Pontifícia Universidade Católica do Rio Grande do Sul, como parte dos requisitos necessários à obtenção do título de Mestre em Medicina, área de concentração: Pediatria.

Orientador: Prof. Dr. Matteo Baldisserotto

Porto Alegre  
2011

---

---

**DADOS INTERNACIONAIS DE CATALOGAÇÃO NA PUBLICAÇÃO (CIP)**

G589a Godoy, Giltom Fontoura

Avaliação das propriedades diagnósticas de dispositivo de baixo custo de digitalização de radiografias analógicas / Giltom Fontoura de Godoy. Porto Alegre: PUCRS, 2011.

55 f.: il. tab. Inclui um artigo de periódico a ser submetido à publicação.

Orientador: Prof. Dr. Matteo Baldisserotto.

Dissertação (Mestrado) – Pontifícia Universidade Católica do Rio Grande do Sul. Faculdade de Medicina. Programa de Pós-Graduação em Medicina e Ciências da Saúde. Mestrado em Pediatria e Saúde da Criança.

1. TELERRADIOLOGIA. 2. INTENSIFICAÇÃO DE IMAGEM RADIOGRÁFICA/instrumentação. 3. AUMENTO DA IMAGEM/instrumentação. 4. DIAGNÓSTICO POR IMAGEM/instrumentação. 5. CONVERSÃO ANÁLOGO-DIGITAL. 6. RADIOGRAFIA TORÁCICA/economia. 7. CRIANÇA. 8. SERVIÇO HOSPITALAR DE EMERGÊNCIA. 9. ESTUDOS OBSERVACIONAIS. I. Baldisserotto, Matteo. II. Título.

C.D.D. 616.0757  
C.D.U. 616.075.7-053.2(043.3)  
N.L.M. WN 240

Rosária Maria Lúcia Prenna Geremia  
Bibliotecária CRB 10/196

---

---

*Dedicatória*

*A Meus pais (in memoriam), grandes mestres, e à minha família.*

---

---

## **AGRADECIMENTOS**

Ao Professor MD Carlos Sérgio Chagas Gama, Médico Radiologista-UFSM.

À Professora MD Carmem Soares, Médica Clínica Geral-UFSM

À Professora Dra em Física Ana Marques-PUCRS

À Pós-Graduanda em Física Geisa Medeiros-PUCRS

Ao Engenheiro Celso Santos da Engemed Hospital São Lucas-PUCRS.

Ao Professor MD Alcione Fontoura de Godoy - Médico Radiologista-UFSM.

Ao Professor Paulizan Gravina: Professor de Fotografia da Pontifícia Universidade Católica do Rio Grande do Sul – PUCRS.

À Professora Mestre MD Maria Celoni de Mello de Godoy-UFSM.

Ao Professor Doutor MD Matteo Baldisserotto - PUCRS.

Ao professor Denis Barbieri-PUCRS.

Ao professor MD Manoel Angelo Araújo -Hospital Conceição-Porto Alegre-RS.

À MD Juliana Lucca-Hospital Conceição-Porto Alegre-RS.

À secretária Carla de Melo Rothmann-PUCRS.

---

---

## RESUMO

**OBJETIVO:** Avaliar as propriedades diagnósticas da caixa digitalizadora de baixo custo de imagens radiológicas (“*câmara auxiliar*”), mediante a comparação dos resultados das análises das imagens digitais com os das imagens analógicas originais (padrão de referência).

**MATERIAIS E MÉTODO:** Noventa radiografias de tórax, obtidas mediante projeção ântero-posterior (AP) de pacientes pediátricos, coletadas dentre os exames solicitados mensalmente nos hospitais São Lucas, Grupo Hospitalar Conceição, Porto Alegre e Hospital Universitário de Santa Maria, RS, Brasil, foram digitalizadas com o auxílio da caixa digitalizadora (“*câmara auxiliar*”), usando-se câmera fotográfica digital de baixo custo, de uso amador. Dois radiologistas pediátricos, independentes, avaliaram as radiografias analógicas originais (padrão de referência) e as imagens digitais obtidas por meio da caixa digitalizadora, concentrando-se nos três parâmetros mais frequentemente encontrados em patologias respiratórias agudas, a saber: consolidação pneumônica, infiltrado intersticial e transparência pulmonar normal. Das noventa radiografias selecionadas, trinta não possuíam alterações, trinta apresentavam condensações pneumônicas e trinta apresentavam infiltrados intersticiais.

**RESULTADOS:** As imagens produzidas pela caixa digitalizadora permitem a realização de diagnósticos comparáveis aos obtidos mediante a análise das radiografias analógicas originais, observando-se boa concordância nas análises feitas intra-observador ( $K > 0,80$ ) e, igualmente, boa entre - observadores ( $K = 0,60-0,80$ ).

**CONCLUSÃO:** A caixa digitalizadora, ao auxiliar a produzir imagens digitais que apresentam boa concordância diagnóstica com o filme radiológico, representa uma alternativa acessível e de baixo custo para uso em transmissão de imagens radiológicas, permitindo obter-se laudo remoto, ou segunda opinião de radiologistas especializados, integrando o conceito de um sistema de telerradiologia.

**Palavras-Chaves:** Telerradiologia, câmara auxiliar, digitalização de radiografias, telemedicina.

---

---

## ABSTRACT

**AIM:** To evaluate diagnostic properties of low cost scanning chamber (auxiliary chamber) of radiologic images, comparing the results of digital images analysis with conventional analogic images (gold standard).

**METHODS:** Ninety antero posterior chest radiographies from pediatric patients were collected from monthly requested exams of the pediatric emergency section of São Lucas and Conceição Hospital (Porto Alegre – RS – Brazil), and Hospital Universitario (Santa Maria-RS-Brazil). The images were digitized with the use of auxiliary chamber and a non-professional low cost digital camera. Two independent pediatric radiologists evaluated original analogical radiographies (reference standard) and digitized images obtained by the auxiliary chamber, analyzing the three most common parameters of acute respiratory pathologies: pneumonic consolidation, interstitial infiltrate and normal lung transparency. From the ninety radiographies selected, thirty were normal, thirty had pneumonic consolidation and thirty had interstitial infiltrate.

**RESULTS:** The auxiliary chamber images showed good diagnostic power when compared to analogical radiographic films, showing excellent concordance in intra-observers analysis ( $K > 0.80$ ) and good concordance between-observers ( $K = 0.60 - 0.80$ ).

**CONCLUSION:** The auxiliary chamber has good concordance with analogical radiographic films. It is inexpensive and accessible equipment which may allow remote report and expert radiologists' second opinion, integrating the concept of teleradiology.

**Keywords:** Teleradiology, auxiliary chamber, radiography scanning, telemedicine

---



---

## LISTA DE FIGURAS

### CAPÍTULO I

**Figura 1** - Arquitetura básica de um sistema PACS..... 15

### CAPÍTULO III

**Figura 1** - Dispositivo auxiliar de digitalização de imagens **a)** Vista com câmera digital acoplada, **b)** vista com porta frontal aberta, **c)** vista lateral, entrada para filme radiográfico. .... 40

---

## LISTA DE TABELAS

### CAPÍTULO I

<b>Tabela 1</b> - Distribuição de aplicações da telemedicina por especialidades na Europa. ....	14
---	----

### CAPÍTULO II

<b>Tabela 1</b> - Avaliação das propriedades diagnósticas da Caixa Digitalizadora e a sua concordância com o exame considerado padrão-ouro, Raios-X. (n=90).....	44
<b>Tabela 2</b> - Concordância entre os observadores.....	45

---

---

## LISTA DE ABREVIATURAS

<b>ABCDI</b>	Associação Brasileira de Clínicas de Diagnóstico por Imagem
<b>ACR</b>	American College of Radiology
<b>CAPSITE</b>	Industry Canada's community Access Program...
<b>DICOM</b>	Digital Imaging Communications in Medicine
<b>FDA</b>	Food and Drug Administration
<b>PACS</b>	Picture Archiving and Communication System
<b>PUCRS</b>	Pontifícia Universidade Católica do Rio Grande do Sul
<b>RIS</b>	Radiology Information System

---

---

# SUMÁRIO

## CAPÍTULO I

<b>1 REFERENCIAL TEÓRICO .....</b>	<b>13</b>
1.1 TELEMEDICINA .....	13
1.2 SISTEMA PACS e DICOM.....	15
1.3 USO DE IMAGENS DIGITALIZADAS NA RADIOLOGIA: APLICAÇÃO DO DISPOSITIVO AUXILIAR DE DIGITALIZAÇÃO.....	20
1.4 OBJETIVO .....	22
1.4.2 Objetivo Geral.....	22
1.4.3 Objetivo Específico .....	22
1.5 REFERÊNCIAS .....	23

## CAPÍTULO II

<b>2 MATERIAIS E MÉTODOS.....</b>	<b>29</b>
2.1 DELINEAMENTOS DO ESTUDO .....	31
2.2 ANÁLISE ESTATÍSTICA.....	31
2.3 QUESTÕES ÉTICAS .....	32

## CAPÍTULO III

<b>3 ARTIGO ORIGINAL .....</b>	<b>34</b>
--------------------------------	-----------

## CAPÍTULO IV

<b>4 CONCLUSÃO.....</b>	<b>55</b>
-------------------------	-----------

---

---

# CAPÍTULO I

---

## **1 REFERENCIAL TEÓRICO**

### **1.1 TELEMEDICINA**

O termo telemedicina, cunhado em 1970, refere-se ao uso de tecnologias de informação e de comunicação para melhorar o atendimento ao paciente, aumentando o acesso aos cuidados médicos e informações relevantes. A Organização Mundial de Saúde define Telemedicina como:

*“Prestação de serviços de saúde, onde a distância é um fator crítico, por todos os profissionais da saúde utilizando tecnologias de informação e comunicação para o intercâmbio de informações válidas para o diagnóstico, tratamento e prevenção de doenças, pesquisa e avaliação, e para a educação continuada de profissionais da área da saúde.”<sup>1</sup>*

Nesse sentido, deve-se destacar a Resolução CFM n.º 1.643/2002, que, no seu Art. 1º, estabelece:

*“O exercício da Medicina através da utilização de metodologias interativas de comunicação audiovisual e de dados, com o objetivo de assistência, educação e pesquisa em Saúde.”*

---

A tabela 1 mostra a distribuição e aplicações da telemedicina por especialidades na Europa.<sup>2,3</sup>

**Tabela 1-** Distribuição de aplicações da telemedicina por especialidades na Europa.

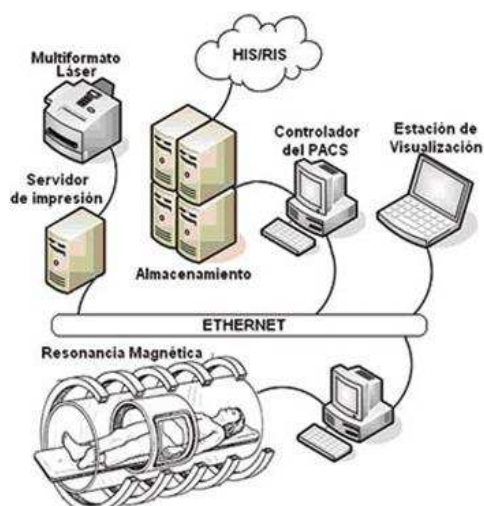
<b>Áreas médicas</b>	<b>Porcentagem aplicação</b>
Radiologia	16%
Cardiologia	11%
Atenção primária especializada	10%
Neuro-radiología	8%
Patologia	8%
Dermatologia	7%
Cirurgia	6%
Outras	34%

O Brasil possui uma extensa rede de telecomunicações, dispõe de vários avanços em tecnologia de informação e, com dimensões continentais, pode fazer ótimo uso da telemedicina. Entre as possíveis aplicações, encontram-se videoconferência médica, os trabalhos colaborativos e o estudo de casos na área de pesquisa; a educação à distância, a educação continuada, a especialização, o aperfeiçoamento e a atualização na área de capacitação profissional; e a segunda opinião, a consulta *online* e o telediagnóstico por imagem na área de atendimento.<sup>4-6</sup>

## 1.2 SISTEMAS PACS e DICOM

A adoção dos padrões DICOM (digital imaging and communications in medicine) está permitindo a ampla implantação de sistemas PACS (Picture Archiving and Communication System) nos hospitais. Um sistema PACS é aquele com capacidade de armazenamento e transmissão de imagens que permite comunicar-se, também, com outros sistemas de informação hospitalar. Já DICOM, abreviatura para Digital Imaging and Communications in Medicine, refere-se a um conjunto de normas que visam padronizar o tratamento, armazenamento e transmissão de imagens médicas.<sup>7</sup>

A figura 1 mostra a arquitetura básica de um sistema PACS onde todos os componentes envolvidos (equipamentos de diagnóstico por imagem equipamentos de visualização, base de dados e sistemas de armazenamento) se comunicam através da rede a qual estão conectados.<sup>8,9</sup>



ETHERNET=REDE INTERNA

**Figura 1-** Arquitetura básica de um sistema PACS.<sup>8,9</sup>



Com a evolução da ciência da computação, ocorreu um desenvolvimento muito rápido dos recursos aplicáveis à medicina, beneficiando, dentre outras especialidades, a radiologia. A telemedicina tem sido utilizada como importante ferramenta neste contexto, sendo apontada como uma alternativa para beneficiar tanto as localidades mais remotas, como os postos de saúde urbanos, centralizando especialistas em hospitais de referência, gerenciando e otimizando os atendimentos.<sup>10</sup>

A telerradiologia, que envolve a capacidade de aquisição, transmissão eletrônica e visualização de imagens radiológicas com o propósito de interpretação e/ou consulta, é uma subárea da telemedicina que contribui para a otimização da assistência à saúde.<sup>11-14</sup> A possibilidade do envio de imagens radiológicas a especialistas evita o deslocamento desnecessário de pacientes, diminui os custos do sistema e as filas nos hospitais, constituindo-se em uma solução em médio prazo para fornecer serviços de qualidade a comunidades remotas. A distribuição de serviços de telerradiologia por todo o território nacional é, no entanto, uma meta distante, que pode não chegar a ser realizada. Isso ocorreria por muitos motivos, entre os quais, estariam os custos e a responsabilidade. Em artigo publicado por Frank Levy (2008),<sup>15</sup> informações coletadas de diversas clínicas e hospitais norte – americanos mostraram que apenas 55% das instituições contava com a ajuda de algum serviço de telerradiologia para a cobertura de sua demanda na rotina e nos plantões.

Os principais ganhos notados com o uso da telerradiologia são a comodidade na gestão e a redução dos custos, no arquivamento e transmissão

---

de imagens,<sup>16</sup> além de acesso fácil e rápido a radiologistas.<sup>15,17,18</sup> Estudo recente, realizado pela CAPSITE nos Estados Unidos aponta a telerradiologia como solução para hospitais e clínicas de cidades do interior. Segundo esse estudo, municípios de pequeno porte podem ter capacidade financeira para investir em equipamentos, mas encontram muitas dificuldades para encontrar recursos humanos altamente especializados.<sup>19</sup> Essa tendência também é registrada no Brasil, onde o setor de radiologia está concentrado na região sudeste, sobretudo em São Paulo, onde é registrada também maior concentração do setor de saúde suplementar. Outras cidades importantes do país, que não apresentam uma concentração tão elevada de profissionais, poderiam se beneficiar com o uso de telerradiologia.<sup>20</sup> Dados da associação brasileira de clínicas por imagem (ABDCI) apontam que esse déficit de profissionais pode ser ainda mais agravado. As projeções mostram que o setor de saúde suplementar deve crescer entre 3% e 7% nos próximos dez anos, movidos por diversos fatores. A busca por serviços de telerradiologia deve acompanhar esse crescimento.

Práticas predatórias em telerradiologia começam a surgir, ocasionadas pela interferência de grupos de suporte em telerradiologia, oferecendo os serviços diretamente aos hospitais em detrimento do grupo de radiologistas, das relações já prejudicadas médico-paciente e dos cuidados essenciais ao paciente.<sup>20</sup> Hoje os serviços de suporte em telerradiologia visam crescer por meio de (1) consolidações de empresas e aquisições, (2) estendendo os serviços oferecidos, (3) ofertas de serviços e (4) práticas predatórias.<sup>21</sup>

---

O uso da primeira e segunda opinião em radiologia pressupõe a necessidade da avaliação de imagens médicas, por isso deve-se garantir que as imagens utilizadas no processo apresentem qualidade adequada.<sup>6</sup> O custo do desenvolvimento de sistemas em telemedicina, assim como qualquer outro sistema voltado para a área da saúde, apresenta custos elevados, uma vez que são incorporados conhecimento clínico, segurança de informações, interoperabilidade entre sistemas e sua implantação. Somente monitores certificados de acordo com o padrão internacional DICOM-Digital Imaging Communications in Medicine- possuem elementos essenciais à qualidade da imagem, como auto-calibração, níveis mínimos de contraste e luminância, entre outras características, que permitem a exibição de grande variedade de tons de cinza. Os padrões recomendados são os internacionais do American College of Radiology (ACR) e do Food and Drug Administration (FDA) reconhecidos mundialmente.<sup>7</sup>

O termo imagem digital refere-se ao processo específico de transformar imagens em dados digitais. Essa digitalização pode ser realizada indiretamente por meio de vídeo captura, mesa digitalizadora, scanner ou câmaras fotográficas digitais, os quais são métodos menos custosos economicamente.<sup>22</sup> Os scanners vêm sendo utilizados há mais tempo para esse trabalho, mas, com a chegada recente das câmeras fotográficas digitais, o trabalho de digitalização está sendo transferido para essa modalidade, pois o preço das mesmas está competitivo em relação ao scanner, aliado ao fato de realizar o trabalho em menor tempo e de que sua qualidade tem evoluído rapidamente.<sup>22-28</sup>

---

A implantação de um sistema de gestão de informações e imagens, conhecida pelas nomenclaturas RIS (Radiology Information System) e PACS (Picture Archive Communications System), não é simplesmente a substituição de um processo que utiliza a impressão e o diagnóstico em filme por uma tecnologia digital com uma rede computadores e softwares de visualização. Um projeto de RIS/PACS é uma oportunidade única para avaliar todo o processo, desde o acesso até a seleção de imagens, além de dados relevantes para um melhor diagnóstico e tratamento de pacientes. O RIS e o PACS, quando utilizados de forma integrada, proporcionam uma poderosa ferramenta para médicos e gestores.<sup>29-31</sup>

Hoje, não mais se questiona quanto à validade de se implantar um RIS/PACS, mas sim quando e de que maneira. A utilização da imagem digital, além da tendência incontestável, proporciona oportunidade para a transição de um sistema arcaico, poluidor, custoso e ineficiente, baseado em filmes, para um sistema moderno e inteligente de agendamento, visualização, diagnóstico, armazenamento e distribuição de imagens e laudos.<sup>32-35</sup>

Definir objetivos claros, antecipar possíveis problemas, não subestimar o esforço necessário, obter apoio de liderança e lidar com possível resistência são fatores chave para o sucesso na implantação dessa solução.

---

### 1.3 USO DE IMAGENS DIGITALIZADAS NA RADIOLOGIA: APLICAÇÃO DO DISPOSITIVO AUXILIAR DE DIGITALIZAÇÃO

O crescente uso de imagens digitais em radiologia geral e pediátrica impõe uma constante atualização de processos de captação, impressão e transferências de imagens analógicas (filmes radiográficos) para digitais, atualmente com custos operacionais e materiais bastante elevados.<sup>12</sup> Objetivando o uso de tecnologias digitais de uso comercial de baixo custo, desenvolveu-se, pelo setor de engenharia biomédica, um dispositivo auxiliar de digitalização. Esse sistema é de baixo custo, de fácil transporte e montagem e pode ser utilizado em situações e lugares remotos, onde se necessite digitalizar imagens analógicas (filmes radiográficos). Atualmente, os sistemas que utilizam scanners para a digitalização de radiografias são práticos, porém o custo de um equipamento de scanner acaba ficando acima do custo de uma caixa de digitalização.<sup>13-16</sup> Este estudo consiste em validar um dispositivo auxiliar de digitalização em nosso meio. A caixa de digitalização trata-se de um dispositivo composto por um negatoscópio adaptado no interior de uma caixa onde são obtidas imagens fotográficas digitais das radiografias pediátricas (padrão de referência).

O custo de muitos sistemas de telerradiologia ainda é proibitivo, especialmente para instituições com baixo volume de exames radiológicos, como pequenos hospitais.<sup>15,17,18</sup> A validação de um sistema de baixo custo em país continental como o Brasil, onde existem muitas comunidades isoladas,

---

sobretudo na região amazônica, seria de extrema utilidade. Assim, pretendemos avaliar a qualidade diagnóstica e a viabilidade tecnológica do uso clínico do sistema de digitalização proposto, a fim de produzir importantes subsídios para a elaboração de novos projetos na área de Telerradiologia, notadamente nas organizações de saúde que possuam postos ou serviços remotos, bem como em órgãos governamentais voltados a garantir o pleno acesso do cidadão aos serviços de saúde. As características técnicas do sistema de digitalização serão avaliadas em todos os passos do processo, contemplando a realização da imagem radiológica original, sua digitalização e análise do produto final disponibilizado na tela do computador do radiologista.

---

## 1.4 OBJETIVO

### **1.4.2 Objetivo Geral**

O objetivo principal deste trabalho é validar o dispositivo auxiliar de digitalização como alternativa de baixo custo aos métodos mais onerosos de digitalização de imagens já estabelecidos e determinar a efetividade de se obter imagens digitais a partir de filmes radiográficos.

### **1.4.3 Objetivo Específico**

- Analisar radiografias de tórax pediátricas e imagens digitalizadas obtidas com o sistema auxiliar de digitalização (dispositivo digitalizador auxiliar), comparando os seguintes parâmetros: transparência pulmonar normal, consolidação pneumônica e infiltrado intersticial.
-

## 1.5 REFERÊNCIAS

1. WHO. Telemedicine: opportunities and developments in Members States: report on the second global survey on eHealth. World Health Organization. WHO Press, 2009.
  2. Al-Shorbaji, N. E-health in the Eastern Mediterranean Region: a decade of challenges and achievements. *East. Mediterr. Health J.* 2008;14: 157-73.
  3. Craig J, Patterson V. Introduction to the practice of telemedicine. *Journal of Telemedicine and Telecare*, 2005;11(1):3–9.
  4. Telemedicina tem aplicações de interesse para o Brasil. (Acessado em: fev 2011).Revista eletrônica de jornalismo científico.<http://www.comciencia.com.br>
  5. Wen, CL. Telemedicina e Telessaúde – Um panorama no Brasil. *Inf. Pub.* 2008;10:7-15.
  6. Neira RAQ, Puchnick A, Cohrs FM, Lopes PRL, Lederman HM, Pisa IT. Avaliação de um sistema de segunda opinião em radiologia. *Radiologia Brasileira* 2010; 43(3):179-83.
  7. Graham, RN; Perriss, RW; Scarsbrook, AF, DICOM demystified: a review of digital file formats and their use in radiological practice. *Clin Radiol*, 2005; 60(11):1133-40.
-



- 
8. Johnson, ND. Teleradiology 2010: technical and organizational issues. *Pediatr. Radiol.* 2010; 40: 1052-5.
  9. Choplin, R. Picture archiving and communication systems: an overview. *Radiographics.* 1992; 12:127-9.
  10. Roine R, Ohinmaa A, Hailey D. Assessing telemedicine: a systematic review of the literature. *CMAJ.* 2008; 18;165(6):765-71.
  11. Curtis DJ, Gayler BW, Gitlin, JN, Harrington MB. Teleradiology: results of a field trial. *Radiology,* 1983; 149:415-8.
  12. Lance Pyscher, Curtis Harlow; Teleradiology Using the low-cost Consumer-oriented Computer Hardware and Software *AJR*-1999; 172:1181-4.
  13. Shergill I, Mohammed A. Br J Teleradiology: 21st century communication in surgery *Hosp Med (Lond).* 2011; 72(5):271-4.
  14. Katz, ME. Pediatric teleradiology: the benefits. *Pediatr Radiol.* 2010; 40:1345-8.
  15. Levy, Frank. Computers and the supply of radiology services: anatomy of a disruptive technology. *J AM Coll Radiol,* 2008; 5:1067-72.
  16. dos Santos, AN; Mercado, LPL. Arquivamento e comunicação de imagens radiológicas na formação médica online. *Rev. Bras. Ed. Med.* 2010; 34(4):525-34.
-

- 
17. Franken, Jr EA., Berbaum KS., Brandser ES., dAlessandro MP., Schweiger GD , Smith WL.. Pediatric radiology at a Rural Hospital: Value of teleradiology and subspecialty consultation AJR, 1997;168:1349-52.
  18. Decorato DR, Kagtesu NJ., Ablow RC. *Off Hours* Interpretation of radiologic Images of patients Admitted to the Emergency Department: efficacy of teleradiology AJR- 1995;165:1293-6.
  19. CAPSITE. Remote radiology study. Acessado em: set 2010. Disponível em: <http://www.capsite.com/>.
  20. Nobre, LF. Certificação digital de exames em telerradiologia: um alerta necessário. Radiol Bras. 2007; 40(6):415-21.
  21. Mcinnes, G. Teleradiology promises real benefits for radiologists. Diagnostic imaging. 2009; 25(8). Disponível em: <http://www.searchmedica.com/resource>.
  22. Systron CL. Gay SB.. Digital Cameras for Reproducing Radiology Images: Evaluation of three Cameras. AJR.1998;170: 289-94.
  23. Cone SW., Carussi LR. Yu,J, Rafiq A, Doarrn CR., Merrel R. Acquisition and Evaluation of Radiography Images by Digital Camera. Telemedicine journal and e-health 2005;11(2): 130-6.
  24. Rues L, Uyehara CFT, Shiels KC., Cho KH., Oconnor SC., Whitton RK., et al. Digitizing pediatric chest radiographs: comparison of low-cost, commercial off-the-shelf technologies. Pediatric Radiolol 2001; 31:841-7.
-

- 
25. Corr P, Couper I, Beningfield SJ, Mars M. A simple telemedicine system using a digital camera. *J Telemed Telecare* 2000 6(4):233-6.
  26. Javadi M, Subhannachart P, Levine S, Vijitsanguan C, Tungsagunwattana S, Dowell SF., Olsen SJ. Diagnosing pneumonia in rural Thailand: Digital cameras versus film digitizers for chest radiograph teleradiology *International Journal of Infections Diseases*. 2006; 10:129-35.
  27. Szot A, Jacobson FL, Munn S, Jazayeri D, Nardell E, Harrisom D, et al. Hamish S.F. Fraser. Diagnostic accuracy of chest X-rays acquired using a digital camera for low-cost teleradiology. *International journal of Medical Informatics* 2004:73, 65-7.
  28. Galvin JR, dAlessandro M, Kurihara Y, Erkonen WE., Knutsen TA., Lacey DL. Distributing an Electronic Thoracic Imaging Teaching File Using the Internet, Mosaic, and Personal Computers. *AJR* 1995;164:475-8.
  29. Lundberg, N. Wintell, M. Lindsköld, L. The future progress of teleradiology: an empirical study in Sweden. *Eur. J. Radiol*, 2010; 73:10-9.
  30. Silva AB, de Amorim AC. A Brazilian educational experiment: teleradiology on web TV. *J Telemed Telecare*. 2009;15(7):373-6.
  31. Kuhn JP, Seidel PG. Digital teleradiology in a pediatric practice. Presented at 29<sup>th</sup> Annual meeting of Society for Pediatric Radiology, Washington, D.C., 1986; 9-13.
-

- 32.** Page G., Gregoire A., Claude G. et al Teleradiology in northern Quebec. Radiology, 1981;140:361-6.
- 33.** Nolam J Kagetsu, MD David R.P. Zulauf, MD Ronald C. Ablow, MD .Clinical trial of digital teleradiology in practice of Emergency Room Radiology. Radiology 1987;165:551-4.
- 34.** Gayler BW, Gitlin JN, Rappaport W, Skinner FL, Cerva J. Telerradiology: an avaluation of a microcomputer-based system. Radiology, 1981;140:355-60.
- 35.** Larson A., Linch D.A., Zeligman B, Harlow C., Vanoni C, Thieme G. et al. Accuracy of Diagnosis of Subtle Chest Disease and Subtle Fractures with a Teleradiology Systems. AJR 1998;170.
-

---

## **CAPÍTULO II**

---

## **2 MATERIAIS E MÉTODOS**

Este estudo foi aprovado pelo comitê de ética do Hospital São Lucas da Pontifícia Universidade Católica do Rio Grande do Sul (PUCRS). Noventa radiografias foram digitalizadas, utilizando uma câmara digital Nikon coolpix L10 (Tóquio-Japão) com 2048 x 1536 (5.0 megapixel) de matriz. Os filmes radiográficos foram montados em suportes desenvolvidos juntamente com o adaptador e, um por vez, introduzidos na câmara auxiliar de digitalização. A câmara digital foi montada e fixada em um suporte externo na abertura anterior do adaptador, com a lente na janela de digitalização e com flash desativado a sessenta centímetros (60 cm) do filme radiográfico (foco da câmara varia de quarenta centímetros ao infinito). O zoom automático não foi utilizado. As imagens com melhor qualidade foram selecionadas. O tempo de exposição foi regulado manualmente. As imagens digitalizadas foram obtidas por um radiologista com experiência em radiologia pediátrica. As imagens foram arquivadas em cartão de memória SD da câmara digital, HD interno de computador e pendrive, e gravadas em CDs e DVDs e cópias de segurança.

Utilizou-se adaptador de madeira em forma de caixa (Box) retangular, usando acrílico, metal, lâmpadas fluorescentes e pequenos componentes (fios

---

elétricos, interruptores), com cor interna preta e externa branca, na qual uma das faces está adaptada a um acrílico, iluminado internamente por seis lâmpadas fluorescentes T oito, de quinze watts em série, ligadas à rede elétrica em uma das faces e, na face oposta, posicionada de forma fixa, por meio de abertura circular, uma câmara digital Nikon coolpix L10 de 5 megapixel de uso comercial.

Foram utilizados filmes radiográficos (hard x-rays) do tórax pediátricos, obtidos dos setores de radiologia do hospital São Lucas e do Hospital Conceição de Porto Alegre - RS, e Hospital Universitário de Santa Maria, Santa Maria - RS. Os filmes analógicos foram introduzidos no dispositivo digitalizador por uma abertura lateral esquerda, na face interna iluminada da caixa, montados em suportes de cor preta, com adaptação compatível com o tamanho das radiografias padrões (13x18cm, 18x24cm, 24x24cm, 30x40cm, 35x35cm, 35x 43 cm) removíveis e substituíveis, com um suporte de acrílico transparente na abertura onde se adapta o filme radiográfico. Em posição oposta, instalou-se uma câmara digital e procedeu-se à digitalização de forma simples, sem flash e com o dispositivo digitalizador ligado à rede elétrica. As radiografias usadas foram etiquetadas e guardadas em envelopes individuais.

Dois médicos radiologistas pediátricos independentes analisaram as noventa imagens radiográficas analógicas, usando um negatoscópio de sala de interpretação de exames radiológicos de hospital geral. Em uma segunda fase, os mesmos médicos radiologistas avaliaram, segundo os mesmos critérios de avaliação da primeira fase, as imagens capturadas com o auxílio do dispositivo

---

digitalizador e arquivadas em *compact disc* (CDs), usando telas de computador disponíveis nas salas de interpretação. A ordem de interpretação das imagens iniciou-se pelas imagens digitalizadas e, em segundo tempo, pelas imagens radiográficas analógicas, com um intervalo de tempo de aproximadamente uma hora entre uma interpretação e outra.

## 2.1 DELINEAMENTOS DO ESTUDO

Este é um estudo agregado observacional descritivo de série de casos.

## 2.2 ANÁLISES ESTATÍSTICAS

Para avaliar a concordância intra e inter-observadores, foi aplicado o coeficiente de concordância de Kappa, segundo Altman e colaboradores. Os parâmetros sensibilidade, especificidade, valor preditivo positivo (VPP), valor preditivo negativo (VPN) também foram calculados.<sup>4</sup> Foram considerados estatisticamente significativos valores de  $p < 0,05$ . Análises foram realizadas no programa SPSS (*Statistical Package for the Social Sciences*) versão 18.0.

---



### 2.3 QUESTÕES ÉTICAS

Foram obtidas autorizações dos respectivos chefes de serviços radiológicos para o uso e manuseio das radiografias utilizadas no trabalho.

Não foram utilizados dados dos pacientes, nem se fez referências a quaisquer tipos de identificações pessoais nas radiografias ou aos serviços de origem, exceto as que foram encontradas impressas nos filmes radiográficos selecionados para o estudo, como nome da instituição de origem, nome do paciente, tipo de exame, por exemplo, tórax, e data. Somente as radiografias com padrão ouro foram utilizadas no estudo.

---

---

## **CAPÍTULO III**

---

### 3 ARTIGO ORIGINAL

#### **AVALIAÇÃO DAS PROPRIEDADES DIAGNÓSTICAS DE DISPOSITIVO DE BAIXO CUSTO DE DIGITALIZAÇÃO DE RADIOGRAFIAS ANALÓGICAS**

Diagnostic properties evaluation of low cost device of analogical X-rays scanning.

Matteo Baldisserotto<sup>1</sup>, Giltom Fontoura de Godoy<sup>2</sup>.

<sup>1</sup>Prof. Dr. Matteo Baldisserotto: Médico radiologista Doutor pela UFRJ e Professor em Medicina da Graduação e Pós-Graduação da PUCRS. Email: [matteob@pucrs.br](mailto:matteob@pucrs.br)

<sup>2</sup>Mestrando: Giltom Fontoura de Godoy: Médico Radiologista do Hospital Universitário de Santa Maria - HUSM -RS. [Email: giltomgodoy@gmail.com](mailto:giltomgodoy@gmail.com)

---

## RESUMO

**OBJETIVO:** Avaliar as propriedades diagnósticas da caixa auxiliar digitalizadora de baixo custo de imagens radiológicas (“*auxiliary chamber*”), mediante a comparação do resultado da análise das imagens digitais com a das imagens analógicas originais (padrão de referência).

**MATERIAIS E MÉTODO:** Noventa radiografias de tórax, obtidas mediante projeção ântero-posterior (AP) de pacientes pediátricos, coletadas dentre os exames solicitados mensalmente ao Setor de Emergência Pediátrico dos Hospitais São Lucas (Porto Alegre-RS-Brasil), Hospital Conceição (Porto Alegre- RS – Brasil) e Hospital Universitário de Santa Maria(Santa Maria- RS-Brasil), foram digitalizadas com o auxílio da caixa digitalizadora (“*auxiliary chamber*”), usando-se câmara fotográfica digital de baixo custo, de uso amador. Dois radiologistas pediátricos, independentes, avaliaram as radiografias analógicas originais (padrão de referência) e as imagens digitais obtidas por meio da caixa digitalizadora, concentrando-se nos três parâmetros mais freqüentemente encontrados em patologias respiratórias agudas, a saber: consolidação pneumônica, infiltrado intersticial e transparência pulmonar normal. Das noventa radiografias selecionadas, trinta não possuíam alterações, trinta apresentavam condensações pneumônicas e trinta apresentavam infiltrados intersticiais. **RESULTADOS:** As imagens produzidas pela caixa digitalizadora permitem a realização de diagnósticos comparáveis aos obtidos mediante a análise das radiografias analógicas originais, observando-se boa concordância nas análises feitas intra-observador ( $K > 0,80$ ) e, igualmente, boa entre - observadores ( $K = 0,60-0,80$ ).

**CONCLUSÃO:** A caixa digitalizadora, ao produzir imagens digitais que apresentam boa concordância diagnóstica com o filme radiológico, representa uma alternativa acessível e de baixo custo para uso em transmissão de imagens radiológicas, permitindo obter-se laudo remoto, ou segunda opinião, de radiologistas especializados, integrando o conceito de um sistema de telerradiologia.

**Palavras-Chaves:** Telerradiologia, auxiliary chamber, digitalização de radiografias, telemedicina.

---

**ABSTRACT**

**AIM:** To evaluate diagnostic properties of low cost scanning chamber (auxiliary chamber) of radiologic images, comparing the results of digital images analysis with conventional analogical images (gold standard).

**METHODS:** Ninety antero posterior chest radiographies from pediatric patients were collected from monthly requested exams of the pediatric emergency section of São Lucas Hospital (Porto Alegre-RS-Brazil), Conceição Hospital (Porto Alegre – RS – Brazil) and Hospital Universitario (Santa Maria-RS-Brazil). The images were digitized with the use of auxiliary chamber and a non-professional low cost digital camera. Two independent pediatric radiologists evaluated original analogical radiographies (reference standard) and digitized images obtained by the auxiliary chamber, analyzing the three most common parameters of acute respiratory pathologies: pneumonic consolidation, interstitial infiltrate and normal lung transparency. From the ninety radiographies selected, thirty were normal, thirty had pneumonic consolidation and thirty had interstitial infiltrate.

**RESULTS:** The auxiliary chamber images showed good diagnostic power when compared to analogical radiographic films, showing excellent concordance in intra-observers analysis ( $K > 0.80$ ) and good concordance between-observers ( $K = 0.60 - 0.80$ ).

**CONCLUSION:** The digitized auxiliary chamber's images has good concordance with analogical radiographic films. It is inexpensive and accessible equipment which may allow remote report and expert radiologists' second opinion, integrating the concept of teleradiology.

**Keywords:** Teleradiology, auxiliary chamber, radiography scanning, telemedicine

---

## INTRODUÇÃO

A evolução da ciência da computação, bem como o desenvolvimento de novas tecnologias, trouxe benefícios para diversas áreas da medicina, entre elas a radiologia. Os sistemas de comunicação e arquivamento de imagens, conhecidos como PACS, permitem a digitalização, o processamento, a distribuição e o armazenamento de imagens médicas, e quando utilizado em conjunto com um protocolo de comunicação de imagens digitais em medicina (DICOM) torna-se uma poderosa ferramenta para médicos e gestores.<sup>1, 2, 3</sup>

As metodologias utilizadas para a digitalização de imagens radiográficas analógicas (filmes radiológicos), apesar do avanço tecnológico, ainda são caras ou ineficientes. Digitalizadores de filme, apesar de produzirem imagens com bom valor diagnóstico, são caros e inviáveis em algumas situações. Scanners de mesa e câmeras digitais de baixo custo, disponíveis comercialmente, apesar de acessíveis, produzem imagens com baixo valor diagnóstico.<sup>4,5,6</sup> Um sistema de digitalização de imagens acessível, fácil de usar e que produzisse imagens com bom valor diagnóstico traria benefícios a inúmeras unidades de atendimento de comunidades isoladas, que muitas vezes não dispõem de um profissional qualificado para a análise dos filmes radiográficos.

O crescente uso de imagens digitais em radiologia geral<sup>7</sup> e pediátrica impõe uma constante atualização de processos de captação, impressão e transferências de imagens analógicas (filmes radiográficos) para digitais,

---

atualmente com custo operacional e material bastante elevados.<sup>8,9,10</sup> Assim, o objetivo deste trabalho foi avaliar a câmara auxiliar digitalizadora (auxiliary chamber), um sistema de baixo custo, de fácil transporte e montagem. Imagens digitalizadas com câmara auxiliar digitalizadora (auxiliary chamber) foram comparadas com as radiografias originais de acordo com seu grau de concordância kappa, sensibilidade, especificidade, valor preditivo positivo e valor preditivo negativo.

## **MATERIAIS E MÉTODOS**

Este estudo teve da aprovação do Comitê de Ética do Hospital São Lucas da Pontifícia Universidade Católica do Rio Grande do Sul (PUCRS). Noventa filmes radiográficos de tórax pediátricos obtidos no Setor de Radiologia do Hospital Nossa Senhora da Conceição, Porto Alegre, Rio Grande do Sul, Brasil; Hospital São Lucas da PUCRS, Porto Alegre, Rio Grande do Sul, Brasil; Hospital Universitário de Santa Maria, Santa Maria, Rio Grande do Sul, Brasil foram utilizados. Das radiografias selecionadas, trinta não possuíam alterações, trinta apresentavam condensações pneumônicas e trinta apresentavam infiltrados intersticiais. As radiografias foram numeradas e acondicionadas em envelopes individuais. Os dados da história clínica ou de identificação dos pacientes não foram utilizados.

---

---

**Digitalização dos filmes radiográficos com a câmara auxiliar de digitalização.**

A câmara auxiliar digitalizadora (“auxiliary chamber”) constituiu-se de uma câmara confeccionada em madeira, em forma de caixa retangular, medindo 72 cm de comprimento, 55 cm de altura e 55 cm de largura, com cor interna preta fosca e externa branca (Figura 1- a,b,c). A parede posterior da câmara auxiliar digitalizadora foi confeccionada com acrílico, tendo retro-iluminação interna, produzida por seis lâmpadas fluorescentes, tipo T8, de quinze watts de potência, ligadas à rede elétrica. A parede anterior da câmara auxiliar digitalizadora possui uma abertura circular, que serve para posicionar a lente de uma câmara digital de uso amador (Nikon Coolpix L10, 5 megapixel, Tóquio, Japão).

A digitalização das imagens foi realizada na própria sala de manutenção do setor do hospital, com iluminação ambiente. O filme radiográfico foi posicionado na superfície posterior interna da câmara e, com as luzes internas ligadas, era fotografado, e a imagem, capturada pela câmara digital montada e fixada na superfície externa anterior da caixa. A imagem digital era capturada a sessenta centímetros do filme radiográfico, com flash desativado, foco da câmara ajustado de quarenta centímetros ao infinito, e tempo de exposição utilizado no automático, com zoom desativado. Todas as imagens foram

---



capturadas com matriz de resolução de 5 megapixel (2048x1536) e salvas utilizando os melhores recursos de qualidade de imagem disponíveis.

Utilizando o programa Adobe Photoshop CS2 (Adobe System Inc., San Jose, California, Estados Unidos da América), as imagens digitalizadas foram salvas em formato JPEG e ajustadas para escala cinza. Brilho e contraste foram ajustados para tornar a imagem digitalizada similar ao filme radiográfico. Todo o procedimento de digitalização e manipulação das imagens foi realizado por profissional que possui experiência prévia em radiologia.



**Figura 1** - Dispositivo auxiliar de digitalização de imagens **a)** Vista com máquina digital acoplada, **b)** vista com porta frontal aberta, **c)** vista lateral, entrada para filme radiográfico.

**Análise Estatística****Interpretação das imagens**

As imagens digitalizadas dos filmes radiográficos analógicos foram interpretadas por dois observadores radiologistas pediátricos, com tempos de atividades diferentes: o observador um, com mais tempo de exercício profissional que o observador dois. Avaliaram as radiografias analógicas (padrão de referência) e as imagens obtidas com a câmara auxiliar de digitalização, tomando como base três parâmetros que são mais frequentemente encontrados em patologias respiratórias agudas: consolidação pneumônica, infiltrado intersticial e transparência pulmonar normal. Todas as imagens foram avaliadas no mesmo monitor, com luzes ambiente desligadas. Ainda, os observadores dispunham de um negatoscópio para avaliar as radiografias analógicas, devidamente numeradas.

As propriedades diagnósticas da câmara auxiliar de digitalização foram avaliadas por meio do grau de concordância com os resultados obtidos a partir do exame considerado padrão ouro (filme radiográfico). As variáveis foram descritas por frequências absolutas e relativas. Para avaliar a concordância intra e inter-observadores, foi aplicado o coeficiente de concordância kappa, com os seguintes escores: inferiores a 0,20 são considerados pobres; de 0,21 a 0,40, fracos; de 0,41 a 0,60, moderados; de 0,61 a 0,80, bons, e acima de 0,80, muito bons. Ainda, avaliaram--se sensibilidade, especificidade, valores

---

preditivos positivos e valores preditivos negativos para as imagens digitalizadas com a caixa digitalizadora.

Para avaliar a concordância intra e inter-observadores, foi aplicado o coeficiente de concordância de Kappa, de acordo com o preconizado por Altman e colaboradores.<sup>11</sup> Valores de  $p < 0,05$  foram considerados estatisticamente significantes. Análises foram realizadas com o auxílio do programa SPSS (Statistical Package for the Social Sciences), versão 18.0.

## **RESULTADOS**

Para avaliação dos parâmetros transparência pulmonar normal, consolidação e infiltrado intersticial, foi empregada a concordância KAPPA intra-observadores, bem como as propriedades diagnósticas advindas da utilização da caixa digitalizadora, a saber, sensibilidade, especificidade, valor preditivo positivo e valor preditivo negativo. Os resultados obtidos acham-se condensados na Tabela 1.

A análise estatística (Kappa) intra-observadores demonstrou que imagens obtidas com a câmara auxiliar de digitalização permitiram uma boa qualidade diagnóstica, com um grau de concordância muito bom (Kappa > 0,80), considerando todos os parâmetros avaliados por ambos observadores.

A caixa digitalizadora também mostrou ter boas propriedades diagnósticas (tabela 1), pois demonstrou alta sensibilidade (>89%),

---

especificidade (>94%), valor preditivo positivo (>84%) e valor preditivo negativo (>93%) em todos os parâmetros avaliados por ambos observadores.

A tabela 2 demonstra o grau de concordância kappa, quando comparadas as observações realizadas pelos dois observadores. Novamente, obteve-se um bom grau de concordância, com valores kappa que variam de 0,67 a 0,90.

---

**Tabela 1** - Avaliação das propriedades diagnósticas da Caixa Digitalizadora e a sua concordância com o exame considerado padrão-ouro, Raios-X. (n=90).

Variáveis	Casos positivos						Kappa	p
	RX / Caixa Digit n (%)	S	E	VPP	VPN			
<b>Transparência Pulmonar Normal</b>								
O1	33 (36,7) / 34 (37,8)	93,9%	94,7%	91,2%	96,4%	0,881	<0,001	
O2	37 (41,1) / 33 (36,7)	89,2%	100%	100%	93,0%	0,907	<0,001	
<b>Consolidação</b>								
O1	29 (32,2) / 30 (33,3)	100%	98,4%	96,7%	100%	0,975	<0,001	
O2	31 (34,4) / 31 (34,4)	93,5%	96,6%	93,5%	96,6%	0,902	<0,001	
<b>Infiltrado</b>								
O1	28 (31,1) / 26 (28,9)	89,3%	98,4%	96,2%	95,3%	0,894	<0,001	
O2	22 (24,4) / 25 (27,8)	95,5%	94,1%	84,0%	98,5%	0,856	<0,001	

S=Sensibilidade; E=Especificidade; VPP=Valor Preditivo Positivo; VPN=Valor Preditivo Negativo;  
O1=observador 1; O2=observador 2

**Tabela 2 – Concordância entre os observadores**

<b>Parâmetros</b>	<b>Raio-X</b>	<b>Caixa</b>
		<b>Digitalizadora</b>
	<b>Kappa (p)</b>	<b>Kappa (p)</b>
Consolidação	0,900 (<0,001)	0,826 (<0,001)
Trans. Pulm. Normal	0,720 (<0,001)	0,739 (<0,001)
Infiltrado	0,670 (<0,001)	0,754 (<0,001)

## DISCUSSÃO

Neste estudo, avaliou-se o uso da câmara auxiliar de digitalização como dispositivo para obtenção de imagens digitais a partir de filmes radiográficos de tórax pediátricos. O dispositivo foi desenvolvido, aperfeiçoado e montado em nossa instituição; sua montagem foi relativamente simples e seu custo econômico baixo. As dimensões do dispositivo foram projetadas em função das características ópticas das lentes da câmera fotográfica digital utilizada. A câmera fotográfica digital era de baixo custo e amplamente disponível no mercado. Até onde sabemos, este é o primeiro estudo utilizando um dispositivo digitalizador como intermediário na obtenção de imagens digitais de filmes radiográficos com essas características.

Os resultados das análises das imagens digitalizadas com a câmara auxiliar de digitalização obtiveram um alto grau de concordância com os filmes radiológicos (>80%), apresentando um bom valor diagnóstico. O fato que pode ter contribuído para que a concordância intra-observador e inter-observador tenha sido muito alta foi o número reduzido de variáveis analisadas (pulmão normal, infiltrado ou consolidação) Entretanto, para que mais variáveis fossem avaliadas, seria necessário um número proporcionalmente maior de radiografias a serem analisadas.

A concordância inter e intra-observadores foi um pouco menor na avaliação do infiltrado intersticial das radiografias e das imagens digitalizadas,

---

isso pode ter ocorrido por uma perda de qualidade das imagens digitalizadas ou pela subjetividade na interpretação das imagens.

Diversos estudos, realizados com diferentes metodologias, compararam imagens digitais com filmes radiográficos analógicos, considerados padrão ouro.<sup>6,12</sup> Ruess e colaboradores<sup>4</sup> compararam três sistemas de digitalização com as imagens capturadas e digitalizadas a partir de filmes radiográficos analógicos, e verificou-se que as imagens digitalizadas com câmera digital apresentaram os piores índices de qualidade e visibilidade de lesões. Ainda, estudo comparando imagens digitalizadas, obtidas com câmera digital para o uso no diagnóstico de pneumonia, apresenta piores índices quando comparadas com filmes radiológicos.<sup>5</sup> Nossos dados demonstram que imagens digitalizadas utilizando a câmera fotográfica digital e o dispositivo de digitalização possuem bom valor diagnóstico quando comparadas com filmes radiográficos. Os resultados negativos apresentados nos artigos acima referenciados podem estar relacionados com a qualidade da fotografia (menor resolução, 1.6 megapixels) e/ou ao não uso da caixa auxiliar digitalizadora (auxiliary chamber) (interferência da iluminação ambiente).

A concordância estatística na interpretação tanto das imagens digitalizadas quanto dos filmes radiológicos foi boa e muito boa no diagnóstico das três situações colocadas: radiografia normal, consolidação pulmonar e infiltrado intersticial. A concordância intra e inter-observadores foi um pouco menor na avaliação do infiltrado intersticial das radiografias e das imagens digitalizadas. Isso pode ter sido em decorrência de uma perda de qualidade das

---



imagens digitalizadas ou pela subjetividade em definir infiltrado intersticial tanto nos filmes radiológicos quanto nas imagens digitalizadas.

Os resultados observados na nossa análise divergem dos resultados observados em outros estudos, como os do estudo comparativo entre métodos de baixo custo na digitalização de imagens. Com uma câmara fotográfica de baixo custo disponível no mercado juntamente com um dispositivo digitalizador de simples montagem, demonstrou-se que as imagens capturadas e digitalizadas apresentam uma qualidade que permite a sua utilização na captura e digitalização de filmes radiográficos de pulmão normal com infiltrado intersticial e consolidação. Apesar da qualidade da imagem digitalizada não ter sido comparada com a qualidade do filme radiográfico por meio de um método quantitativo, ambos os radiologistas concordaram que as imagens digitalizadas apresentavam uma melhor qualidade em relação às imagens analógicas. Isso foi possível devido à utilização do programa PHOTOSHOP, utilizado para a formatação e melhoria de imagens digitais. O ajuste das imagens sempre foi realizado por meio da otimização entre 5-10% no brilho e no contraste, sem que isso pudesse comprometer a qualidade das imagens. Programas que são baixados gratuitamente na internet, esse tipo de sistema tem sido utilizado para melhorar as imagens de exames ultrasonográficos.<sup>13</sup>

A validação de um método de digitalização de filmes radiográficos, como o dispositivo digitalizador, um sistema barato e acessível, pode trazer benefícios tanto a localidades que ainda não possuam um sistema de digitalização de filmes radiográficos quanto a pacientes que necessitem de uma segunda

---

---

opinião de seu exame radiológico.<sup>14,15</sup> Apesar dos bons resultados obtidos, mais estudos se fazem necessários, como a comparação das imagens obtidas com a câmara auxiliar com outros métodos de digitalização. O resultado da presente pesquisa demonstra que a radiografia que foi digitalizada por meio de uma máquina fotográfica digital e uma câmara auxiliar apropriada, apresenta boa concordância com os diagnósticos obtidos por meio das análises dos filmes radiológicos originais. O uso de imagens radiológicas digitalizadas vai além da aplicação diagnóstica. Avanços na computação, meios de comunicação, tecnologia de software de imagens,<sup>1,7,9</sup> permitem o uso dessas imagens em atividades de ensino.<sup>16-20</sup> Esse método torna o ensino mais dinâmico e otimiza o tempo do profissional.

O Brasil, país com dimensões continentais e com escassos recursos para saúde, possui um número grande de comunidades isoladas em regiões de economia fraca. Um sistema como a câmara auxiliar digitalizadora poderia ser uma opção para essas comunidades. Muitas comunidades pequenas que possuem equipamento básico de radiologia realizam suas radiografias, mas a interpretação das mesmas é realizada por médicos generalistas, devido ao número reduzido de radiologistas em pequenas cidades e comunidades isoladas. A exemplo de outros países que utilizam a telerradiologia para ajudar localidades isoladas ou carentes, porém utilizando tecnologias de alto custo e pouco acessíveis, este sistema poderá ser disponibilizado em nosso meio, com custo mais acessível.

---

A câmara auxiliar digitalizadora, por apresentar boa concordância com filme radiográfico, possui um bom poder diagnóstico, constituindo-se em um dispositivo acessível e barato, além de possibilitar a transmissão, em tempo real, de imagens de qualidade diagnóstica a especialistas remotos. Dessa forma, esse sistema pode ser utilizado na avaliação de radiografias pulmonares normais, com consolidação ou infiltrado. Seu uso na prática médica diária para digitalização de radiografias, especialmente em comunidades de baixo nível sócio-econômico, é promissor, mas maiores estudos são necessários.

Em artigo recentemente publicado por Salazar e colaboradores, concluiu-se que câmeras fotográficas digitais de 10 megapixels se igualam em qualidade com outros métodos de digitalização de imagens de baixo custo, e que a escolha de um dispositivo digitalizador para um serviço de telerradiologia deve envolver fatores adicionais, tais como tempo de captura de imagens, preocupações de manutenção e exigências de formação e treinamento.<sup>21</sup>

---

**REFERÊNCIAS**

1. Uffmann M, Schaefer-Prokop C. Digital radiography: The balance between image quality and required radiation dose. *Eur J Rad.* 2009; 72:202-8.
  2. Graham, RN; Perriss, RW; Scarsbrook, AF, DICOM demystified: a review of digital file formats and their use in radiological practice. *Clin Radiol*, 2005; 60(11):1133-40.
  3. Levy, Frank. Computers and the supply of radiology services: anatomy of a disruptive technology. *J AM Coll Raiol*, 2008; 5:1067-72.
  4. Ruess L, Uyehara CFT, Shiels KC, et. al. Digitizing pediatric chest radiographs: comparison of low-cost, commercial off-the-shelf technologies. *Pediatr Radiol.* 2001; 31:841-7.
  5. Javadi M, Subhannachart P, Levine S, et. al. Diagnosing pneumonia in rural Thailand: Digital cameras versus film digitizers for chest radiograph teleradiology. *Int. J. Infect. Dis.* 2006; 10:129-35.
  6. Chris L Systron.Spencer B. Gay. Digital Cameras for Reproducing Radiology Images: Evaluation of three Cameras. *AJR* 1998;170: 289-94.
  7. Mcinnes, G. Teleradiology promises real benefits for radiologists. *Diagnostic imaging.* 2009; 25(8).
  8. Craig J, Patterson V. Introduction to the practice of telemedicine. *Journal of Telemedicine and Telecare*, 2005; 11(1):3–9.
  9. Telemedicine: opportunities and developments in Members States: report on the second global survey on eHealth. World Health Organization. WHO Press, 2009.
-

- 
10. Lundberg, N. Wintell, M. Lindsköld, L. The future progress of teleradiology: an empirical study in Sweden. *Eur. J. Radiol*, 2010; 73:10-9.
  11. Altman DG. *Practical Statistics for medical research*. 2<sup>nd</sup> ed. London: Chapman & Hall, 1991.
  12. Cone SW., Carussi LR., Yu J, Rafiq A, Doarrn CR., Merrel RC. Acquisition and Evaluation of Radiography Images by Digital Camera. *Telemedicine journal and e-health*. 2005; 11(2).
  13. Solomon RW. Free and Open source software for the manipulation of digital images. *AJR*. 2009; 192:W330-4.
  14. Telemedicina tem aplicações de interesse para o Brasil. (Acessado em: 6/2/2011). Disponível em: <http://www.comciencia.com.br>
  15. Nobre, LF. Certificação digital de exames em telerradiologia: um alerta necessário. *Radiol Bras*. 2007; 40(6):415-21.
  16. Geraldeli FA, Carvalho ACP, Koch HA, et. al. Produção de material instrucional para o ensino de radiologia por meio da digitalização de imagens. *Radiol Bras*. 2002; 35:27-30.
  17. dos Santos, AN; Mercado, LPL. Arquivamento e comunicação de imagens radiológicas na formação médica online. *Rev. Bras. Ed. Med*. 2010; 34(4):525-34.
  18. Coppes OJM, Sze RW, Lawton K, McCaslin A. New program for efficient conversion of film-based teaching files to searchable web-based teaching archive. *AJR*. 2008; 191:1871-73.
  19. Silva AB, de Amorim AC. A Brazilian educational experiment: teleradiology on web TV. *J Telemed Telecare*. 2009;15(7):373-6.
  20. Galvin JR, dAlessandro M, Kurihara Y, Williams E. Erkonen, TA. knutsen, DL. lacey. Distributing an Eletronic Thoracic Imaging
-

Teaching File Using the internet, Mosaic, and Personal Computers.AJR 1995;164:475-8.

21.Salazar AJ., Camacho JC, Aguirre, DA. MARY ANN LIEBERT,INC.. TELEMEDICINE and e-HEALTH 2001;17(4).

---

---

## **CAPÍTULO IV**

---

## CONCLUSÃO

Com os resultados obtidos neste estudo, podemos concluir:

- Imagens obtidas com o dispositivo auxiliar digitalizador (câmara digitalizadora) mostraram possuir bom valor diagnóstico, com grau de concordância kappa  $>0,80$  para todos os parâmetros analisados;
  - O dispositivo auxiliar digitalizador (câmara digitalizadora) mostrou ter boas propriedades diagnósticas: alta sensibilidade ( $>89\%$ ), especificidade ( $>94\%$ ), valor preditivo positivo ( $>84\%$ ) e valor preditivo negativo ( $>93\%$ ) em todos os parâmetros avaliados.
  - Para uma aplicação prática geral do dispositivo auxiliar de digitalização de imagens radiográficas analógicas, testes de qualidade das imagens digitalizadas se fazem necessários.
-