BOLETIM CIENTÍFICO DE PEDIATRIA
2238-0450/12/01-02/58-62
Copyright © by Sociedade de Pediatria do Rio Grande do Sul

Tuberculose pleural na infância: relato de caso e revisão

Pleural tuberculosis in childhood: case report and review

Marília Comissoli Brust[1], Magali Santos Lumertz[2], Margareth Salerno[3], Leonardo Araújo Pinto[3]

RESUMO

Introdução: O objetivo deste relato é descrever uma situação clínica relevante e que deve ser lembrada pelos pediatras quando do atendimento de crianças e adolescentes com febre ou sintomas respiratórios prolongados. **Relato do caso:** Paciente feminina, 18 anos, procurou atendimento em consultório de pediatra com relato de febre, até 38,8 ºC, há 4 dias. Realizado exame físico, onde se observou redução do murmúrio vesicular em hemitórax direito à ausculta pulmonar, sem sinais de esforço respiratório ou hipoxemia. A radiografia de tórax demonstrou opacidade associada a extenso derrame pleural em hemitórax direito. Análise do líquido pleural (LP) apresentou: 300 células (84% de linfócitos, 4% monócitos, 12% macrófagos), glicose menor que 20 mg/dL, proteínas 4,9 g/dL, pH 7,20. Paciente permaneceu em acompanhamento ambulatorial, tendo resultados de adenosina deaminase no LP de 405 U/L e 407 U/L respectivamente, e cultura para micobactéria positiva (*M. tuberculosis*). Foi realizado tratamento com rifampicina/isniazida/pirazinamida/etambutol, com boa resposta. **Conclusões:** Este caso demonstra uma apresentação clínica relevante de tuberculose (TB) na infância. Considerando as elevadas taxas de incidência em nosso país, e especialmente em Porto Alegre, é fundamental que médicos da rede de atenção primária e pediatras conheçam as diferentes formas de apresentação da doença em crianças e adolescentes, e as características clínicas da TB pleural.

Descritores: Tuberculose pleural, *M. tuberculosis*, infância.

ABSTRACT

Introduction: The aim of this report is to describe a relevant clinical situation that should be considered by the pediatricians when treating children and adolescents with prolonged fever or respiratory symptoms. **Case report:** A female patient, 18 years old, came to the clinic with reported fever of 38.8 °C for 4 days. In the physical examination, decreased breath sounds in the right hemithorax was detected on auscultation, with no signs of respiratory distress or hypoxemia. Chest x-ray showed extensive opacity associated with pleura effusion in the right hemithorax. Pleural liquid analysis showed: 300 cells (84% lymphocytes, 4% monocytes, macrophages, 12%), glucose less than 20 mg/dl, Protein 4,9 g/dl, pH 7,20. The patient remained in outpatient clinic, where further labs were evaluated: ADA results in the pleural liquid of 405 U/L and 407 U/L respectively and positive culture for mycobacteria (*M. tuberculosis*). The patient received treatment for tuberculosis with good response. **Conclusions:** This case demonstrates a significant clinical presentation of tuberculosis in childhood. Considering the high incidence rates in our country and especially in Porto Alegre, it is essential that the primary care physicians and pediatricians be aware of the different forms of tuberculosis in children and adolescents, and the clinical features of pleural infection by *M. tuberculosis*.

Keywords: Pleural tuberculosis, *M. tuberculosis*, childhood.

1. Médica Infectologista Pediátrica, Mestranda do Programa de Pós-graduação em Pediatria e Saúde da Criança, Pontifícia Universidade Católica do Rio Grande do Sul (PUCRS), Porto Alegre, Brasil.
2. Médica Pediatra e aluna do Curso de Especialização em Pneumologia Pediátrica, PUCRS, Porto Alegre, Brasil.
3. Professor da Faculdade de Medicina da Faculdade de Medicina, PUCRS, Porto Alegre, Brasil.

Como citar este artigo: Tuberculose pleural na infância: relato de caso e revisão. Brust MC, Lumertz MS, Salerno M, Araújo Pinto L. Bol Cient Pediatr. 2012;01(2):58-62.

Artigo submetido em 06.11.12, aceito em 04.12.12.

Introdução

Tuberculose (TB) é uma doença causada pelo *Mycobacterium tuberculosis*, bacilo de crescimento lento, aeróbio estrito, álcool-ácido resistente (BAAR). Geralmente afeta os pulmões (TB pulmonar), podendo atingir outros órgãos e sistemas (TB extrapulmonar), determinando altos índices de morbidade e mortalidade, sendo sério problema de saúde pública em países desenvolvidos e em desenvolvimento[1-4].

A infecção na criança ocorre por inalação do bacilo em aerossol de gotículas respiratórias derivadas de um caso bacilífero de TB pulmonar (caso fonte), geralmente um adulto com doença pulmonar cavitária, mas crianças mais velhas também podem ser bacilíferas[2,3,5,6]. O risco de infecção depende da duração e exposição ao caso fonte, de fatores sociais, prevalência da doença na comunidade e da idade do paciente. O estado nutricional, imunológico e vacinal também influenciam no risco de progressão da infecção latente (TBL) para a doença ativa (TB)[2,3,5,6]. Crianças têm risco maior de progressão para doença, disseminação extrapulmonar e mortalidade, principalmente nos dois primeiros anos de vida[5-7]. Diferenças na fisiopatologia e na apresentação clínica na infância tornam o diagnóstico mais difícil[7-9]. As lesões pulmonares são pobres em bacilos (paucibacilar), e cerca de 20% dos casos de TB têm apresentação extrapulmonar (ganglionar, pleural, óssea, meningoencefálica)[3,9,10].

A TB pleural ocorre em até dois anos como complicação da TB primária, ou após décadas como reativação endógena. Quando um foco parenquimatoso justapleural ou um gânglio mediastinopulmonar se rompe para a cavidade pleural, os bacilos desencadeiam uma reação de hipersensibilidade, resultando na formação de derrame pleural (DP). Raramente associado à TB miliar, costuma ser unilateral e ter volume variado. Geralmente as crianças iniciam com quadro abrupto de febre, dor torácica e dispneia quando o DP é de grande volume, podendo simular uma pneumonia bacteriana[1,2,10,11]. A toracocentese revela exsudato, com aumento de celularidade e predomínio de linfócitos[1,2,10-12]. A baciloscopia costuma ser negativa e a dosagem de adenosinadeaminase (ADA) > 40 U/L (sensibilidade de 95% e especificidade de 90% em líquido pleural - LP)[11-14]. Biópsia pleural permite diagnóstico em cerca de 90% dos casos, associando cultura e exame histopatológico (granuloma com ou sem necrose caseosa)[10,11]. A combinação de imunoensaio (*Interferon-Gamma Release Assay* - IGRA) e detecção molecular (*Polymerase Chain Reaction* - PCR) é uma promessa para o diagnóstico clínico de TB pleural[15-19]. O objetivo deste relato é descrever uma situação clínica relevante e que deve ser lembrada pelos pediatras quando do atendimento de crianças e adolescentes com febre ou sintomas respiratórios prolongados.

Relato do caso

Paciente feminina, branca, 18 anos, procurou atendimento em consultório de pediatra com relato de febre, até 38,8 ºC, há 4 dias. Responsável pela paciente relata ter feito uso de azitromicina nos últimos 3 dias, sem modificação da curva térmica. Além disso, a paciente apresentava tosse discreta intermitente e se encontrava em bom estado geral. Realizado exame físico (EF), onde se observou redução do murmúrio vesicular (MV) em hemitórax direito à ausculta pulmonar (AP), sem sinais de esforço respiratório ou hipoxemia. Considerando-se a hipótese de pneumonia bacteriana, foi prescrito amoxicilina com clavulanato e solicitada radiografia (RX) de tórax, o qual foi realizado dois dias após.

Na história médica pregressa, a paciente apresentava retardo no desenvolvimento neuropsicomotor (RDNPM), possivelmente associado a crises convulsivas de início precoce e hipoglicemia neonatal. Nasceu a termo; peso de nascimento de 4.200 g. Imunizada com BCG neonatal, com cicatriz presente. Apresentava internações prévias por crises convulsivas e por infecção de trato urinário, porém nenhuma recente. Havia relato de episódios recorrentes de otite média aguda. Faz uso de dieta pastosa, por dificuldade de deglutição, porém negava pneumonias de repetição. Apresenta desnutrição crônica grave, realizava fonoterapia e fisioterapia motora em centro de atendimento a crianças com necessidades especiais. Medicamentos de uso contínuo: carbamazepina, divalproato de sódio e fluoxetina.

Após visualização do Rx de tórax (Figura 1) com opacidade associada a extenso DP em hemitórax direito, optou-se por hospitalização da paciente e troca do antibiótico para cefuroxima endovenoso. EF semelhante ao previamente descrito. Realizada ecografia torácica que apresentava volumoso DP à direita com vários septos e volume estimado de 350 a 400 mL, com pouca área de consolidação. No seguimento, exames laboratoriais (6.860 leucócitos totais, 52% segmentados, 3% bastões, 26% linfócitos, 17% monócitos; velocidade de hemossedimentação - VSG 89 mm/h; proteína C-reativa 18,1 mg/L; anti-HIV não reagente; hemocultura, que finalizou negativa); e toracocentese, com drenagem de 195 mL de líquido amarelo citrino. Análise do LP demonstrou: 300 células (84% de linfócitos, 4% monócitos, 12% macrófagos), glicose menor que 20 mg/dL, proteínas 4,9 g/dL, pH

7,20, lactato desidrogenase (LDH) 6128 U/L, pesquisa de BAAR negativo e bacteriológico negativo. No dia seguinte, devido história clínica e exames realizados até aquele momento (aguardava resultado de ADA, e de cultura para micobactéria no LP), foi iniciado tratamento com rifampicina-isoniazida-pirazinamida-etambutol (RHZE) por provável TB pleural. Foi conversado com família que, embora negasse contato com indivíduo com tosse crônica, concordou com tratamento.

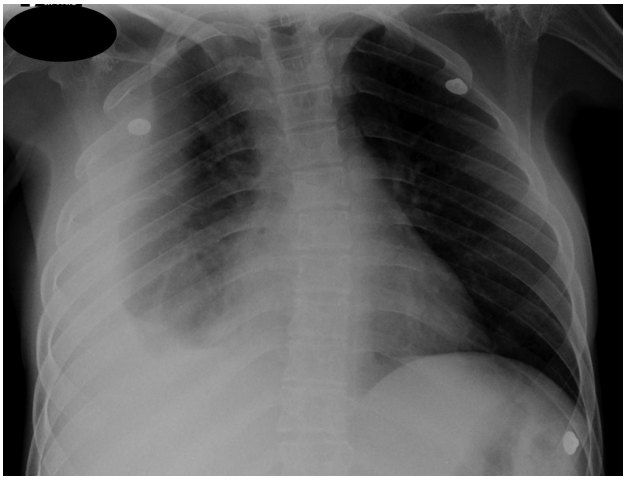

Figura 1 - Rx de tórax evidenciando opacidade associada a extenso DP em hemitórax direito

Paciente evoluiu com manutenção dos picos febris, progressivamente mais espaçados e de menor monta até 5 dias após associação do RHZE. Tentativa de coleta de escarro, sem sucesso. Teste tuberculínico (TT) não reator. Pela persistência da imagem radiológica, optado por realização da nova ecografia torácica (demonstrou DP com septos, em hemitórax direito, com pelo menos 331 mL) e biópsia de pleura por videotoracoscopia (após 7 dias da toracocentese), cujas características do líquido drenado evidenciavam: 320 células (38% de linfócitos, 16% monócitos, 45% neutrófilos), ausência de células neoplásicas, glicose menor que 20 mg/dL, proteínas 3,9 g/dL, pH 7,27, LDH 6311 U/L, BAAR negativo, e bacteriológico negativo (também havia resultado de ADA e cultura para micobactéria pendentes). Anatomopatológico da biópsia pleural demonstrou presença de granuloma, ausência de BAAR e de fungos. Após 12 dias de internação, paciente recebeu alta hospitalar em uso de RHZE e apirética há 7 dias (Figura 2).

Paciente permanece em acompanhamento ambulatorial com sua médica pediatra, tendo resultados de ADA no LP de 405 U/L e 407 U/L respectivamente e cultura para micobactéria positiva (*M. tuberculosis*). Descrição do controle radiológico: pequeno espessamento seio costofrênico à direita; demais, sem evidência de alterações. Não foi identificado o contato bacilífero transmissor da doença.

Discussão

O DP é a uma das apresentações mais comuns de TB em adultos jovens HIV negativos[20]. Apesar de a TB ser uma doença de evolução subaguda à crônica, o DP pode se apresentar com sintomatologia aguda de febre, dor torácica, tosse predominantemente seca e diferentes graus de dispneia, conforme seu volume e tempo de instalação, sendo diretamente proporcional ao volume e inversamente proporcional ao tempo de instalação[20,21]. Estudo radiológico auxilia no diagnóstico de DP, geralmente unilateral com presença de lesão parenquimatosa concomitante em 20 a 50% dos casos de derrame tuberculoso[22,23]. Em crianças, o diagnóstico deve ser considerado em DP isolado na ausência de toxemia[22].

A paciente apresentou quadro agudo de febre, tosse, alteração unilateral da ausculta pulmonar e estudo radiológico com derrame pleural associado à lesão parenquimatosa pulmonar sugestivo de pneumonia bacteriana, mantendo-se sempre em bom estado geral, apesar da persistência da febre em vigência de antibioticoterapia, tornando a punção do DP ainda mais necessária para seguimento da investigação diagnóstica[26].

A análise de ADA e biópsia pleural são as principais ferramentas à confirmação do diagnóstico de DP tuberculoso[10,12,18,22]. ADA > 40U/L é o principal método acessório, em conjunto com exsudato com > 75% de linfócitos e ausência de células malignas no DP, para autorizar início de tratamento para TB[10,12,18,24,25]. Pelo DP ser uma

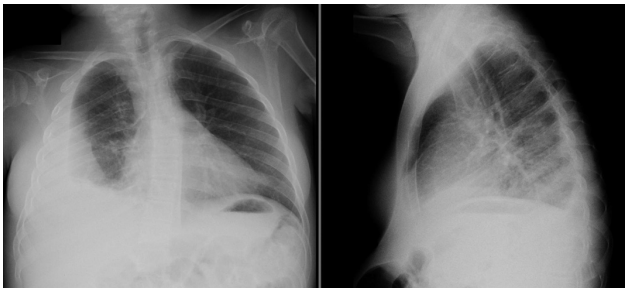

Figura 2 - Rx de tórax na alta hospitalar

reação de hipersensibilidade ao bacilo na cavidade pleural, o rendimento da baciloscopia direta no DP é praticamente nulo e da cultura, de 12 a 25%[11,20]. Apesar do atraso no resultado de ADA, pela evolução clínica, radiológica e possível infecção pulmonar pelo sistema de pontuação do escore de TB pulmonar para crianças (< 10 anos) e adolescentes (com BAAR negativo no escarro) e demais achados do DP, optou-se por iniciar tratamento para TB preconizado para > 10 anos de idade (2 meses de RHZE e mais 4 de RH)[10].

Apesar do baixo peso e estatura, a paciente tem 18 anos e radiologia sugestiva de TB pulmonar. Adolescentes geralmente apresentam padrão radiológico semelhante a adultos. A pesquisa de BAAR no escarro apresenta valor preditivo positivo > 95% no nosso meio, mas baixa sensibilidade (40-60%)[10]. Entretanto, não foi possível coletar pela dificuldade de expectoração associada ao RDNPM. Em criança, lavado gástrico para pesquisa de BAAR e cultura não é realizado de rotina (sensibilidade de 10 a 15% e de 30 a 50% respectivamente), sendo indicado se a pontuação do sistema de escore para diagnóstico de TB pulmonar em criança (< 10 anos) for negativa e houver possibilidade de solicitar cultura para micobactéria. O mesmo sistema de pontuação pode ser utilizado em adolescentes com BAAR no escarro negativo[10,27]. No caso, a adolescente somou 35 pontos (febre > 2 semanas + alteração radiológica > 2 semanas em tratamento para germes comuns + desnutrição grave = 15 +15 +5). A paciente não somou pontos para contato com adulto com TB nos últimos 2 anos e teste tuberculínico (< 5 mm).

Contato com adulto com TB pulmonar reforçaria a suspeita de TB no DP[6,7,10,11,22]. No caso não foi identificado contato bacilífero domiciliar ou na instituição que frequentava, porém, procede de município com alta incidência de TB. O Brasil é um dos 22 países que abrangem 80% dos casos mundiais de TB, ocupando a 19ª posição com taxa de incidência de 37/100 mil habitantes. O Rio Grande do Sul é o sexto estado e Porto Alegre a primeira capital brasileira em incidência de TB, com taxas de 47 e 109/100 mil habitantes, respectivamente[3].

O TT não exclui diagnóstico de TB. Este representa reação de hipersensibilidade cutânea tardia, que faz com que o indivíduo previamente sensibilizado (por infecção ou vacina) seja capaz de reagir com formação de induração no local de injeção intradérmica do antígeno micobacteriano. Considerar a prevalência de infecção tuberculosa, além do passado vacinal e do estado imunológico na interpretação do TT. Um terço dos pacientes pode apresentar TT negativo na vigência de infecção, principalmente aqueles com imunodepressão grave pelo HIV e em até 40% das crianças HIV-negativas com TB extrapulmonar[5,6,10,22]. Exceto pelo anti-HIV, a paciente não possuia avaliação imunológica complementar.

A biópsia confirmou o dignóstico de TB, pela associação de granuloma no exame anatomopatológico e cultura positiva para *M. tuberculosis* no fragmento pleural[10,11,21].

Até o momento a biópsia de pleura parietal é o teste mais sensível de diagnóstico para DP tuberculoso. Apresenta granulomas em 50 a 97% dos casos, cultura de micobactéria positiva em 39 a 80%, e quando combinados o diagnóstico é de 60 a 95%[21].

PCR e interferon-gama (IFN-γ) estão sendo avaliados para o diagnóstico clínico de TB pleural. Por ser o DP paucibacilar, o PCR pode melhorar a sensibilidade (20 a 90%) e especificidade (78 a 100%), mas depende da sensibilidade da técnica de amplificação, do número de micobactérias e de sua distribuição na amostra. Não exige imunocompetência e é mais rápido que a cultura. É positivo em 100% dos DP com cultura positiva e em apenas 30 a 60% com cultura negativa. A sensibilidade (90%) e especificidade (~100%) do PCR na biópsia pleural é semelhante à da cultura associada ao exame anatomopatológico. Desvantagens do PCR incluem alto custo, tecnologia ainda pouco disponível para rotina e risco de contaminação[3,15,16,21].

Exames para detecção de IFN-γ no sangue têm se mostrado mais precisos que o TT para diagnóstico de infecção por TB. O INF-γ, produzido por linfócitos T, ativa macrófagos, aumentando a capacidade bactericida contra *M. tuberculosis* e está envolvido na formação de granulomas. Sua produção pelas células T efetoras na cavidade pleural elevam sua concentração no DP tuberculoso, com sensibilidade de 78 a 100% e especificidade de 95 a 100%. Em alguns estudos o IFN-γ foi mais sensível e específico que ADA, porém mais caro e menos disponível em relação a este. Estudos adicionais estão sendo realizados para avaliar IFN-γ em crianças e imunossuprimidos. Estes têm apresentado níveis semelhantes aos imunocompetentes[18,19,21,22].

Este caso demonstra uma apresentação relativamente frequente de TB na infância. Considerando as elevadas taxas de incidência em nosso país, e especialmente em Porto Alegre, é fundamental que médicos da rede de atenção primária e pediatras conheçam as diferentes formas de apresentação da doença em crianças e adolescentes.

Referências

1. Pickering LK, Baker CJ, Kimberlin DW, Long SS. Red Book: Report of the Committee on Infectious Diseases, 2th ed. American Academy of Pediatrics; 2012.
2. Feigin RD, Cherry JD, Demmler-Harrison GJ, Kaplan SL. Feigin and Cherry's Textbook of Pediatric Infectious Diseases, 6th ed. Philadelphia: Sauders Elsevier; 2009.
3. World Health Organization. Global tuberculosis control: WHO report 2011. Geneva: WHO; 2011.
4. Farhat CK, Carvalho LHFR, Succi RCM. Infectologia Pediátrica, 3ª ed. São Paulo: Atheneu; 2007.
5. Newton SM, Brent AJ, Anderson S, Whittaker E, Kampmann B. Paediatric tuberculosis. Lancet Infect Dis. 2008;8(8):498-510.
6. Rutherford ME, Hill PC, Maharani W, Apriani L, Sampurno H, van Crevel R, et al. Risk factors for Mycobacterium tuberculosis infection in Indonesian children living with a sputum smear-positive case. Int J Tuberc Lung Dis. 2012;16(12):1594-9.
7. Beyers N, Gie RP, Schaaf HS, Van Zyl S, Talent JM, Nel ED, et al. A prospective evaluation of children under the age of 5 years living in the same household as adults with recently diagnosed pulmonary tuberculosis. Int J Tuberc Lung Dis. 1997;1(1):38-43.
8. Shingadia D, Novelli V. Diagnosis and treatment of tuberculosis in children. Lancet Infect Dis. 2003;3(10):624-32.
9. Picon PD, Rizzon CFC, Ott WP. Tuberculose: epidemiologia, diagnóstico e tratamento em clínica e saúde pública. Rio de Janeiro: Médica e Científica; 1993.
10. Conde MB, Melo FA, Marques AM, Cardoso NC, Pinheiro VG, Dalcin Pde T, et al. III Diretrizes para Tuberculose da Sociedade Brasileira de Pneumologia e Tisiologia. J Bras Pneumol. 2009;35(10):1018-48.
11. Gopi A, et al. Diagnosis and treatment of tuberculous pleural effusion in 2006. Chest. 2007;131:880-9.
12. Goto M, Noguchi Y, Koyama H, Hira K, Shimbo T, Fukui T. Diagnostic value of adenosine deaminase in tuberculous pleural effusion: a meta-analysis. Ann Clin Biochem. 2003;40:374-81.
13. Liang QL, Shi HZ, Wang K, Qin SM, Qin XJ. Diagnostic accuracy of adenosine deaminase in tuberculous pleurisy: a meta-analysis. Respiratory Medicine. 2008;102(5):744-54.
14. Conde MB, Loivos AC, Rezende VM, Soares SL, Mello FC, Reingold AL, et al. Yield of sputum induction in the diagnosis of pleural tuberculosis. Am J Respir Crit Care Med. 2003;167(5):723-5.
15. Gao Y, Ou Q, Huang F, Wang S, Shen L, Shen Y, Wu J, Zheng J, et al. Improved diagnostic power by combined interferon-gamma release assay and nested-PCR in tuberculous pleurisy in high tuberculosis prevalence area. FEMS Immunol Med Microbiol. 2012;66(3):393-8.
16. Moure R, Martín R, Alcaide F. Effectiveness of an integrated real-time PCR method for detection of the Mycobacterium tuberculosis complex in smear-negative extrapulmonary samples in an area of low tuberculosis prevalence. J Clin Microbiol. 2012;50(2):513-5.
17. Alvarez-Uria G, Azcona JM, Midde M, Naik PK, Reddy S, Reddy R. Rapid diagnosis of pulmonary and extrapulmonary tuberculosis in HIV-infected patients. Comparison of LED fluorescent microscopy and the GeneXpert MTB/RIF assay in a district hospital in India. Tuberc Res Treat. 2012;2012:932862.
18. Greco S, Girardi E, Masciangelo R, Capoccetta GB, Saltini C. Adenosine deaminase and interferon gamma measurements in the diagnosis of tuberculous pleurisy: a meta-analysis. Int J Tuberc Lung Dis. 2003;7:777-86.
19. Jiang J, Shi HZ, Liang QL, Qin SM, Qin XJ. Diagnostic value of interferon-γ in tuberculous pleurisy: a meta-analysis. Chest. 2007;131:1133-41.
20. Tuberculose na Atenção Primária à Saúde/Ministério da Saúde, Secretaria de Atenção à Saúde, Departamento de Atenção Básica. Brasília: Ministério da Saúde; 2011.
21. Gopi A, Madhavan SM, Sharma SK, Sahn SA. Diagnosis and treatment of tuberculous pleural efusion in 2006. Chest. 2007;131;880-9.
22. Fischer GB, Andrade CF, Lima JB. Pleural tuberculosis in children. Paediatr Respir Rev. 2011;12(1):27-30.
23. Valdés L, Alvarez D, San José E, Penela P, Valle JM, García-Pazos JM, et al. Tuberculous pleurisy: a study of 254 patients. Arch Intern Med. 1998;158(18):2017-21.
24. Neves DD, Dias RM, Cunha AJ, Chibante AM. Efficiency of clinical, radiological and laboratory testing in the diagnosis of pleural tuberculosis. J Bras. Pneumol. 2004;30(4):319-26.
25. Porcel JM, Alemán C, Bielsa S, Sarrapio J, Fernández de Sevilla T, Esquerda A. A decision tree for differentiating tuberculous from malignant pleural effusions. Respir Med. 2008;102(8):1159-64.
26. Bradley JS, Byington CL, Shah SS, Alverson B, Carter ER, Harrison C, et al. Executive summary: the management of community-acquired pneumonia in infants and childrenolder than 3 months of age: clinical practice guidelines by the Pediatric Infectious Diseases Society and the Infectious Diseases Society of America. Clin Infect Dis. 2011;53(7):617-30.
27. Coelho Filho JC, Caribé MA, Caldas SCC, Martins Netto E. A tuberculose na infância e na adolescência é difícil de diagnosticar? J Bras Pneumol. 2011;37(3):288-93.

Correspondência:
Leonardo A. Pinto
E-mail: leonardo.pinto@pucrs.br