Implacil DE BORTOLI

NOVA MACROGEOMETRIA DO IMPLANTE **MAESTRO** VISANDO ACELERAR E AUMENTAR A OSSEOINTEGRAÇÃO: UMA ANÁLISE EXPERIMENTAL *IN VIVO*

New macrogeometry of the Maestro implant to accelerate and increase the osseointegration: an in vivo experimental analysis

INPerio 2020;5(1):117-25

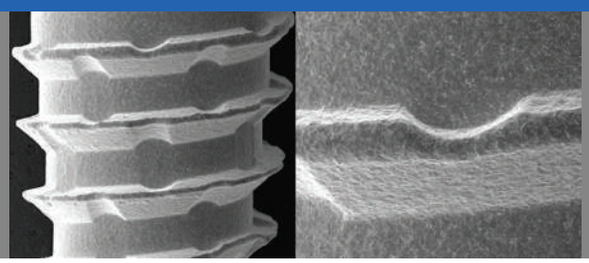

ImplantNewsPerio
International Journal

NOVA MACROGEOMETRIA DO IMPLANTE MAESTRO VISANDO ACELERAR E AUMENTAR A OSSEOINTEGRAÇÃO: UMA ANÁLISE EXPERIMENTAL *IN VIVO*

New macrogeometry of the Maestro implant to accelerate and increase the osseointegration: an in vivo experimental analysis

Sérgio Alexandre Gehrke[1]
Jaime Sardá Aramburú Júnior[2]
Berenice Anina Dedavid[3]
Tiago Luis Eirles Treichel[4]
Piedad N. de Aza[5]
Leticia Pérez-Díaz[6]

[1]Professor Catedrático de Biotecnologia; Diretor – Centro de Pesquisa Biotecnos; Professor Catedrático – Universidade Católica Santo Antônio de Múrcia (Ucam/Espanha). Orcid: 0000-0002-5863-9101.
[2]Pesquisador – Centro de Pesquisa Biotecnos. Orcid: 0000-0002-0519-0099.
[3]Professora do Depto. de Engenharia de Materiais – PUCRS.
[4]Professor de Cirurgia Veterinária – Faculdade de Medicina Veterinária, Universidade de Rio Verde. Orcid: 0000-0002-6305-1257.
[5]Professora de Bioengenharia – Instituto de Bioengenheira, Universidade Miguel Hernández. Orcid: 0000-0001- 9316-4407.
[6]Pesquisadora do Laboratório de Interação Molecular – Faculdade de Ciências, Universidade da República (Montevidéu). Orcid: 0000-0002-5084-7619.

Recebido em dez/2019
Aprovado em dez/2019

RESUMO

A morfologia dos implantes dentais (micro e macrogeometria) é um fator que influencia diretamente o processo de osseointegração. **Objetivo:** avaliar *in vivo* (biomecanicamente) o potencial de osseointegração precoce de dois modelos comerciais de implantes: implante convencional (grupo GCon) e o novo implante Maestro (grupo GTes). **Material e métodos:** foram feitas avaliações *in vivo*, utilizando seis coelhos nos quais foram instalados 24 implantes (n=12 por grupo), dos quais foram retirados 21 e 30 dias após as implantações em ambas as tíbias. Para todos os implantes, foram medidos os valores de estabilidade inicial por análise de frequência magnética (ISQ) no dia da instalação e no dia do sacrifício dos animais. Além disso, foi medido o torque de remoção desses implantes e todos foram avaliados por microscopia eletrônica de varredura para avaliar o osso residual presente na superfície. **Resultados:** não houve diferença entre os valores obtidos de ISQ ($p > 0,05$), enquanto no torque de remoção as amostras do grupo-teste apresentaram valores significativamente superiores em ambos os tempos ($p < 0,001$), em comparação com o grupo Con. **Conclusão:** os implantes do grupo-teste apresentaram maior quantidade de osso aderido à superfície dos implantes após a remoção.

Palavras-chave – Câmaras de cicatrização; Compressão óssea; Implante dental; Macrogeometria; Osseointegração.

ABSTRACT

Objective: *to evaluate in vivo (biomechanically) the potential for early osseointegration of 2 commercial implant models, conventional (Con Group) and the new Maestro implant (Test Group).* ***Material and methods:*** *for this, in vivo evaluations were performed using 6 rabbits in which 24 implants were installed (n=12 per group), which were removed at 21 and 30 days after implantation in both tibias. For all implants the initial stability values were measured by magnetic frequency analysis (ISQ) on the day of installation and on the day of sacrifice. Then, the removal torque of these implants was measured and, afterwards, all were evaluated by scanning electron microscopy to evaluate the residual bone present on the surface.* ***Results:*** *no difference was seen between the obtained ISQ values ($p> 0.05$), while in the removal torque, the samples from the Test group presented significantly higher values at both times ($p <0.001$), compared to the Con group.* ***Conclusion:*** *still, the implants of the Test group presented greater amount of bone adhered to the implant surface after removal.*

Key words – *Healing chambers; Bone compression; Dental implant; Macrogeometry; Osseointegration.*

Atualmente, o desenvolvimento e avanço dos implantes dentais osseointegráveis têm ocorrido basicamente de duas maneiras distintas: a primeira com variações no macrodesenho (forma do corpo e forma das espiras); e a segunda com variações do microdesenho, o qual corresponde aos diferentes tratamentos de superfície.

INTRODUÇÃO

Atualmente, o desenvolvimento e avanço dos implantes dentais osseointegráveis têm ocorrido basicamente de duas maneiras distintas: a primeira com variações no macrodesenho (forma do corpo e forma das espiras); e a segunda com variações do microdesenho, o qual corresponde aos diferentes tratamentos de superfície. Entretanto, apesar do evidente sucesso utilizando implantes para a reabilitação de dentes perdidos, e mesmo com os avanços das pesquisas nessa área, não existe um conceito de como deveria ser o desenho ideal de um implante osseointegrável. Assim, diferentes geometrias de implantes (desenhos) e modelos de tratamento de superfícies foram propostos buscando aumentar e/ou acelerar a adesão do osso ao implante e, consequentemente, aumentar a osseointegração – conexão direta estrutural entre o osso vivo e ordenado e a superfície de um implante submetido à carga funcional[1].

A maioria das investigações para melhorar ou acelerar o processo de osseointegração tem sido realizada no sentido de estudar e trabalhar a elaboração de novos tratamentos da superfície para os implantes (microgeometria) com diferentes características físicas e químicas[2-4]. Essas modificações mostraram bons resultados, principalmente em estudos pré-clínicos, conforme relatado na literatura[5-7]. Por outro lado, a técnica cirúrgica utilizada para elaborar a osteotomia e a macrogeometria do implante também é um fator considerado de grande importância no processo de osseointegração[8]. Assim, vários modelos com diferentes macrogeometrias foram propostos e comercializados, sendo que cada modelo de implante deveria seguir as recomendações específicas quanto ao tipo de osso onde deve ser utilizado e à técnica cirúrgica específica para sua instalação.

Na maioria dos sistemas de implantes, a osteotomia é preconizada utilizando-se a última broca com diâmetro menor em relação ao diâmetro do implante, para que este seja inserido com alto grau de torque. Obviamente, quanto mais subdimensionado o leito que receberá o implante, maior será o torque de inserção. No entanto, especula-se que altos níveis de torque podem causar alta compressão no tecido ósseo, o que pode gerar a extensa remodelação óssea ao longo do tempo[9]. Vários outros estudos mostraram que, dependendo do torque de inserção do implante e do limite de tolerância fisiológica, poderão ocorrer microfraturas ou osteonecrose por compressão[10-12].

Nesse sentido, recentemente, foi proposto que a aproximação do diâmetro da osteotomia com o diâmetro do implante que será implantado pode facilitar e melhorar a osseointegração[12-13]. Esse fato foi demonstrado em outros estudos em animais, nos quais os implantes que foram instalados com alto torque apresentaram certa quantidade de osso necrótico no interior das roscas dos implantes, enquanto nas amostras com perfuração com diâmetro mais próximo do diâmetro do implante apresentaram maior formação de osso novo[13]. Nesse caso, o espaço livre criado dentro das roscas do implante, resultante da relação diâmetro-broca-implante, foi chamado de câmara de cicatrização.

No presente estudo, são apresentados resultados de avaliações biomecânicas (estabilidade e torque de remoção) *in vivo* comparando uma macrogeometria de implante convencional e uma nova macrogeometria de implante que apresenta câmaras de cicatrização (implante Maestro). Ainda, os implantes foram avaliados após a remoção do tecido ósseo por meio de microscopia eletrônica de varredura (MEV) para verificar a quantidade de osso aderido à superfície dos implantes. Nesse projeto do novo implante, a hipótese é que a descompressão óssea, durante a instalação do implante, seja proporcionada pelas câmaras de cicatrização, beneficiando o processo de osseointegração.

MATERIAL E MÉTODOS

Foram utilizados 26 implantes dentais no presente estudo, formando os dois grupos (n=13 por grupo): grupo-controle (GCon), implantes convencionais cônicos de conexão *cone-morse*, modelo universal III com dimensões de Ø4,0 mm por 9 mm de comprimento; e grupo-teste (GTes), implantes com nova macrogeometria apresentando câmara de cicatrização, modelo Maestro com dimensões

de Ø4 mm por 9 mm de comprimento. Ambos os modelos são fabricados e comercializados pela empresa Implacil De Bortoli (São Paulo, Brasil). Os implantes são fabricados em titânio comercialmente puro grau IV e apresentam superfície tratada por jateamento de óxido de titânio e condicionamento por ácido maleico. Previamente, um implante de cada modelo foi submetido à análise em microscopia eletrônica de varredura (Philips XL30) com diferentes aumentos, sendo as imagens obtidas no modo BSEs (*backscattered electrons*). A Figura 1 demonstra esquematicamente a macrogeometria de ambos os implantes de cada grupo.

Figura 1 – Imagem representativa da macrogeometria de ambos os implantes usados, sendo grupo GCon e grupo GTes, respectivamente.

Animais

Esse estudo foi aprovado pelo comitê de ética animal da Universidade de Rio Verde (Rio Verde/Goiás – Brasil). Seis coelhas fêmeas adultas Nova Zelândia (*Oryctolagus cuniculus*) pesando aproximadamente 4,0 ± 0,5 kg foram utilizadas neste estudo. Primeiramente, os animais foram induzidos por uma anestesia geral pela injeção intramuscular de Ketamina (35 mg/kg; Agener Pharmaceutica – Brasil). Depois, um relaxante muscular Rompum (5 mg/kg; Bayer – Brasil) e um tranquilizante Acepran (0,75 mg/kg, Univet – Brasil) foram injetados intramuscularmente. Adicionalmente, 1 ml de anestésico local (3% Prilocaine-Felipressine, Astra – México) foi injetado subcutâneo no sítio cirúrgico para melhorar a analgesia e controlar o sangramento. Dois implantes foram inseridos na metáfise proximal de cada tíbia e outros dois na porção distal, totalizando quatro implantes por animal. Por sorteio, os implantes do grupo GCon foram feitos na tíbia direita de cada animal e os implantes do grupo GTes na tíbia esquerda.

A osteotomia para instalação de ambos os implantes de cada grupo foi feita com a mesma sequência de fresagem, conforme as indicações do fabricante (Figura 2). Os implantes foram instalados manualmente com a utilização da chave catraca, de forma que a plataforma do implante ficasse ao nível da crista óssea. Após a cirurgia, os animais foram colocados em gaiolas individuais, com ciclos de 12 horas de luz, temperatura controlada (21°C) e dieta *ad libitum*, normalmente utilizada pelo laboratório.

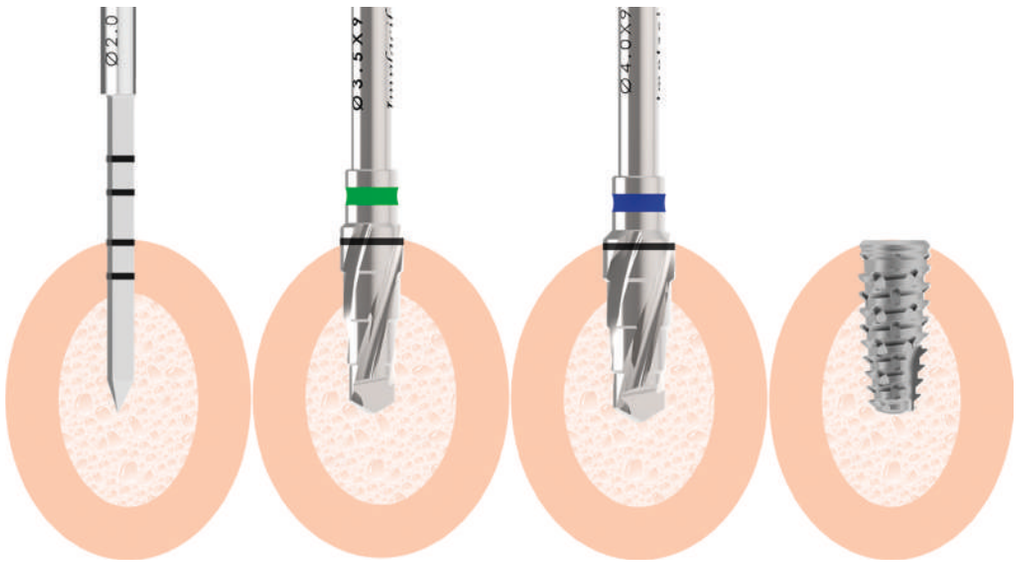

Figura 2 – Imagem demonstrando a sequência de fresagem utilizada para a osteotomia em ambos os grupos.

No pós-operatório, foi utilizada uma dose única de Benzetacil 600.000 UI. Todos os animais foram eutanasiados com uma injeção intravenosa overdose de Ketamina (2 ml) e xilazina (1 ml), sendo metade com 21 dias e a outra metade 30 dias após as implantações.

Ambas as tíbias foram removidas desde a região do joelho, com preservação da região implantada e do tecido ósseo circunjacente. Todos os 24 implantes foram removidos e submetidos à análise.

Medição da estabilidade do implante (ISQ)

A estabilidade de todos os implantes foi medida usando o dispositivo Osstell (Osstell AB, Gotemburgo/Suécia). O sensor SmartPeg foi instalado em cada implante e um torque controlado de 10 Ncm foi aplicado, conforme recomendado em estudo anterior recente[14]. As medidas foram realizadas em duas direções para cada amostra: proximodistal e anteroposterior, sendo elaborada uma média para cada amostra de implante. Foram considerados três tempos para esta análise: imediatamente após a instalação do implante (tempo T1), no primeiro lote de animais sacrificados após 21 dias (tempo T2) e no segundo lote de animais sacrificados após 30 dias (tempo T3).

Avaliação do torque de remoção

Todas as amostras foram removidas do osso após cada tempo pré-determinado (21 e 30 dias), para medir o valor do torque de remoção (RTv). A análise foi realizada em um equipamento de medição de torque com controle computadorizado (Torque BioPDI – São Paulo/ Brasil). Os blocos (osso e implante) foram fixados no aparelho e o valor máximo do torque de remoção foi medido e tabulado. A Figura 3 mostra a máquina durante a realização do ensaio.

Análise por microscopia eletrônica de varredura (MEV)

Todos os implantes removidos no teste de remoção de torque foram embalados com cuidado, secos e preparados para a análise MEV. Inicialmente, as amostras foram metalizadas com uma máquina de pulverização (Emitech K 550, Emitech Ltd – Ashford, Kent/Reino Unido). Em seguida, uma sequência de imagens com diferentes aumentos foi obtida usando um aparelho MEV (Philips XL30 – Eindhoven/Holanda). A característica do osso residual encontrado na superfície do implante foi analisada e descrita.

Análise estatística

Os resultados foram analisados entre os dois grupos usando o teste de Anova *one-way* para os resultados da análise de estabilidade primária (ISQ) e o *teste t* Student para comparar os resultados obtidos no ensaio de torque de remoção dos implantes. Essas análises estatísticas foram realizadas usando o *software* SigmaStat 3.5 (Systat Software, Inc. – Point Richmond, CA/EUA). Para todas as comparações, o nível de significância foi definido em α=0,05.



Figura 3 – Equipamento usado para as medições de remoção de torque.

RESULTADOS

As imagens obtidas em microscopia eletrônica de varredura mostraram as diferenças da macrogeometria entre os implantes de cada grupo, sendo que no grupo GTes, correspondente ao implante Maestro, pôde-se observar as câmaras de cicatrização presentes no corpo do implante. Nas Figuras 4 são mostradas as imagens correspondentes a cada modelo de implante utilizado nesse estudo.

Os procedimentos cirúrgicos foram realizados sem intercorrências e todos os animais apresentaram cicatrização adequada durante todo o tempo controlado após o procedimento cirúrgico. As inspeções pós-cirúrgicas durante o pós-operatório indicaram a ausência de infecção ou inflamação. O teste clínico realizado no dia da remoção das amostras indicou que todos os implantes estavam integrados.

Resultados da medição da estabilidade do implante (ISQ)

A medição da estabilidade de cada implante pôde ser realizada nas 24 amostras de implante e nos três momentos pré-determinados. Os valores medidos para cada grupo em cada período são apresentados na Tabela 1. No tempo 1, a média dos valores ISQ medidos para os dois grupos não apresentou diferença estatística ($p > 0,05$). Enquanto nos tempos 2 e 3 foram encontradas diferenças estatísticas entre os dois grupos. O gráfico de linhas da Figura 5 mostrou a evolução do ISQ no tempo para os dois grupos.

TABELA 1 – VALORES MÉDIOS DO ISQ, DESVIO-PADRÃO E COMPARAÇÃO ESTATÍSTICA ENTRE OS GRUPOS EM CADA MOMENTO DA AVALIAÇÃO

Tempo	Grupo GCon	Grupo GTes	p-valor
T1	48,6 ± 3,24	49,1 ± 3,37	0,6462
T2	49,7 ± 3,31	55,9 ± 3,41	0,0018*
T3	54,7 ± 3,55	68,2 ± 3,48	0,009*

*Valores estatisticamente significativos ($p < 0,05$).



Figuras 4 – Imagens obtidas em MEV de ambos os modelos de implantes utilizados nesse estudo. Notar o detalhe das câmaras de cicatrização presentes nas amostras do grupo Gtes (implante Maestro).

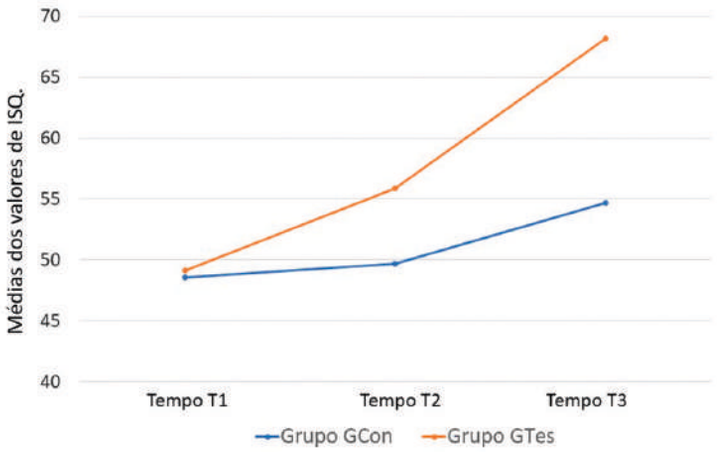

Figura 5 – Linhas apresentando a progressão do ISQ nos três tempos: T1 = imediatamente após a instalação; T2 = 21 dias; T3 = 30 dias.

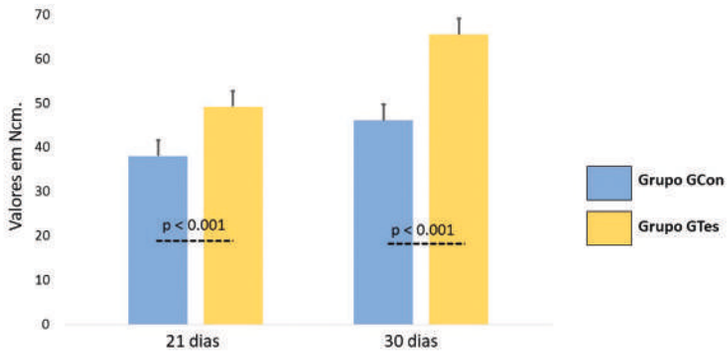

Figura 6 – Barras mostrando os valores de RTv, desvio-padrão e comparação estatística nos dois tempos de ambos os grupos.

Resultados da avaliação do torque de remoção

Os dados dos valores medidos mostraram diferenças nos valores de RTv dos grupos para o mesmo período: no grupo GCon em 38,1 ± 3,51 após 21 dias e 49,2 ± 3,52 após 30 dias, enquanto no grupo GTes foi de 46,1 ± 3,54 após 21 dias e 65,5 ± 3,60 após 30 dias, com diferença estatística ($p < 0,05$). O gráfico de barras da Figura 6 mostra os valores de RTv, desvio-padrão e comparação estatística entre os grupos nos dois momentos.

Resultados da avaliação da superfície dos implantes após a remoção

As imagens de MEV de ambos os grupos mostraram claramente a formação óssea nos implantes examinados. Nas amostras avaliadas após 21 dias, o grupo GCon apresentou uma fina camada de tecido ósseo sobre a superfície em algumas áreas do implante, enquanto no grupo GTes o tecido ósseo está presente sobre toda a superfície do implante com uma camada mais espessa e mais organizada. Além disso, notou-se a presença de tecido ósseo no interior das câmaras de cicatrização. Nas Figuras 7 são apresentadas imagens representativas de ambos os grupos.



Figuras 7 – Imagens representativas de ambos os grupos testados das amostras retiradas em contra-torque 21 dias após as implantações. A e B. Grupo GCon. C e D. Grupo GTes. Aumentos de 200 e 800 vezes, respectivamente.

Nas amostras avaliadas após 30 dias, o grupo GCon apresentou uma camada fina mais uniforme e consistente (em comparação com as amostras desse mesmo grupo com 21 dias) de tecido ósseo presente na superfície em todas as áreas do implante, enquanto no grupo GTes a camada de tecido ósseo cobria toda a superfície do implante com uma quantidade maior e mais espessa. Além disso, a camada óssea apresentou maiores quantidades ósseas, boa organização e características de um tecido muito consistente. Esses achados corroboram os resultados obtidos de maior RTv, apresentados pelas amostras de implantes do grupo GTes em comparação com os valores do grupo GCon. Nas Figuras 8 são apresentadas imagens representativas de ambos os grupos.

DISCUSSÃO

Avaliações *in vivo* são fundamentais para confirmar efeitos das distintas formas macro e microgeométricas desenvolvidas para os implantes dentais. Assim, o presente estudo teve como objetivo avaliar e comparar o comportamento do implante Maestro, que apresenta nova macrogeometria, *versus* o implante com macrogeometria convencional, através de um estudo biomecânico *in vivo* e posterior análise em microscopia eletrônica de varredura. Os resultados obtidos demonstram que os valores de osseointegração apresentados após 21 e 30 dias de implantação em tíbias de coelhos foram muito superiores para o grupo de implantes Maestro (GTes), em comparação com os implantes do grupo-controle (GCon).

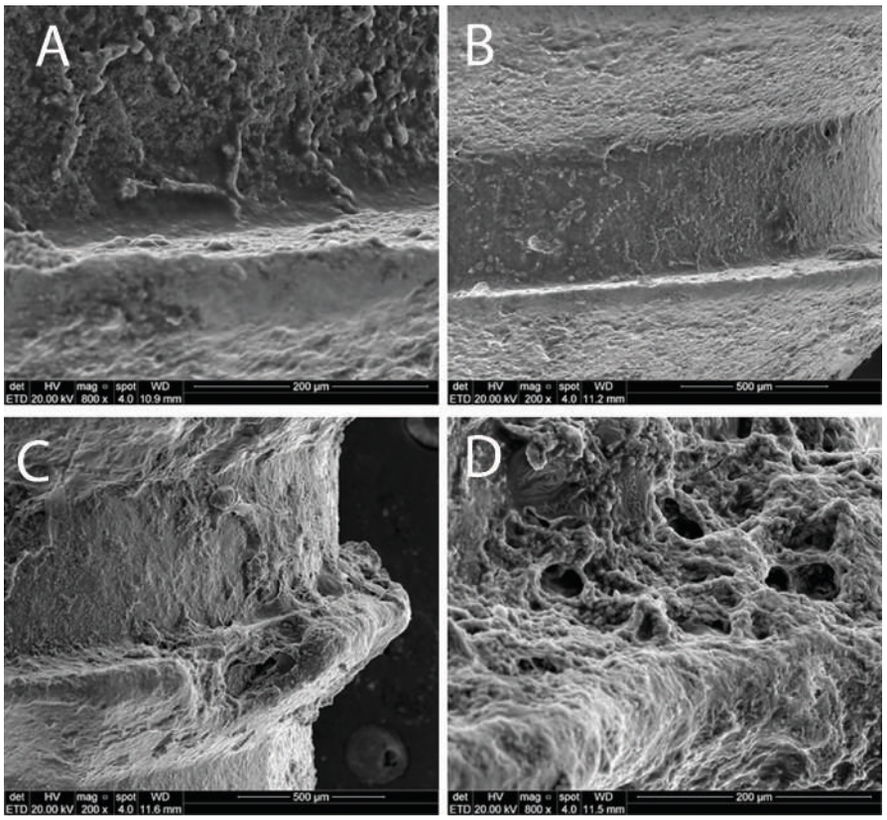

Figuras 8 – Imagens representativas de ambos os grupos testados das amostras retiradas em contra-torque 30 dias após as implantações. A e B. Grupo GCon. C e D. Grupo GTes. Aumentos de 200 e 800 vezes, respectivamente.

As modificações na morfologia e rugosidade da superfície do implante foram inicialmente realizadas visando não só acelerar a resposta do hospedeiro ao implante, mas também aumentar o nível de travamento mecânico entre o osso e a superfície do implante, melhorando assim a estabilidade inicial e a subsequente dissipação de cargas durante as exigências funcionais do sistema[15]. Vários estudos baseados em ensaios histológicos demonstraram que a texturização superficial, criada por diferentes processos, leva a maior contato entre osso e implante, em comparação com a superfície usinada[16-18], que é uma resposta desejável para melhorar a biomecânica geral do sistema.

Dentre os tipos de tratamento de superfície mais utilizados atualmente, o jateamento da superfície dos implantes com agentes abrasivos é o mais utilizado pela indústria[17-20]. Esse processo utiliza micropartículas elaboradas a partir de diferentes materiais, entretanto podem alterar a composição da superfície e a biocompatibilidade do implante[20-21]. Referente a essa variação dos meios de jateamento para a elaboração de superfícies SLA, autores avaliaram *in vitro* um SLA de superfície onde o processo de jateamento da superfície foi feito usando partículas de TiO_2, e as conclusões foram que este representa uma opção adequada para o tratamento superficial de implantes dentários, com risco mínimo de contaminação pelos detritos residuais do procedimento de jateamento[19]. No presente estudo, em ambos os grupos propostos, foram utilizados implantes com o mesmo tratamento de superfície, pois assim foi possível vincular diretamente os resultados obtidos à macrogeometria dos implantes de cada grupo.

Os modelos animais são essenciais para fornecer informações fenomenológicas sobre a reação biológica aos implantes inseridos no osso[22]. Tíbias de coelhos representam um modelo comumente utilizado em Ortopedia. Este modelo animal, devido ao seu metabolismo bastante rápido e às características do tecido ósseo, relativamente semelhante ao osso humano, fornece condições ideais para a investigação da regeneração óssea e da osseointegração dos implantes[23]. Além disso, a tíbia foi escolhida como o local do implante devido à simplicidade do acesso cirúrgico[22].

Em relação à estabilidade do implante (ISQ), os implantes do grupo GTes apresentaram um aumento significativo em relação aos do grupo GCon, ou seja, aos 21 dias em média geral apresentaram valores 12,5% maiores, e aos 30 dias foram 24,7% maiores. Esses dados demonstram claramente o benefício das câmaras de cicatrização criadas no novo *design* do implante Maestro, demonstrando sinais evidentes de aceleração no processo de osseointegração. Esses dados corroboram os achados recentes apresentados em outro estudo similar[24].

A medição do torque de remoção é uma análise biomecânica usada para verificar a força da interação entre o implante e o tecido ósseo[23,25], onde os valores mais altos para a remoção do implante indicam boa interação entre o osso e a superfície do mesmo[25]. Embora esse tipo de teste seja pouco utilizado por destruir a amostra, pois é impossível realizar a histologia dessas peças, esses valores medidos são indicativos da ocorrência de mineralização ou não do osso recém-formado sobre a superfície do implante[26]. Comparamos os dois grupos propostos com base nos dois momentos (21 e 30 dias) após a instalação do implante, com um valor altamente significativo, e conclui-se que há um efeito importante entre os grupos ($p < 0,05$). Assim, como na comparação feita com os valores do ISQ, ao comparar os valores médios do grupo GCon com o grupo GTes, este último apresentou um valor médio 21% maior após 21 dias e 33,1% maior após 30 dias. Ao comparar o mesmo grupo entre os tempos, o grupo GCon teve um aumento de 29,1%, enquanto o grupo GTes apresentou um aumento de 42% no torque de remoção dos implantes. Novamente, os valores indicam uma aceleração no processo de osseointegração dos implantes com o novo *design*.

Todos os implantes removidos no teste de torque de remoção foram avaliados por microscopia eletrônica de varredura, para verificar a aderência do osso na superfície. Os resultados desta análise confirmaram maiores quantidades de osso aderido nos implantes do grupo GTes em comparação com os implantes do grupo GCon. Além disso, a qualidade do tecido ósseo observada nas amostras do grupo GTes foi superior ao grupo GCon em ambos os momentos avaliados (21 e 30 dias).

Outro estudo mostrou que um desenho de implante com a porção cervical triangular apresentou uma qualidade de tecido ósseo neoformado superior, quando comparado a outros dois modelos de implante que apresentavam a forma circular convencional. Ainda, foi descrito que essa observação histológica encontrada está, provavelmente, relacionada à menor pressão exercida durante a instalação do implante sobre a cortical óssea, reduzindo o trauma sobre a área e, consequentemente, melhorando a resposta cicatricial[27-28]. Essa hipótese de que uma menor compressão do tecido ósseo durante a instalação do implante beneficia diretamente o processo de osseointegração foi corroborada no presente estudo.

CONCLUSÃO

Dentro das limitações do presente estudo, concluiu-se que o novo modelo de implante Maestro, que apresenta câmara de cicatrização incorporada em sua macrogeometria, apresentou uma evidente aceleração no processo de osseointegração dos implantes. Os ensaios biomecânicos (estabilidade do implante e torque de remoção) apresentaram resultados superiores quando comparados com os implantes convencionais, para ambos os tempos testados (21 e 30 dias).

Nota de esclarecimento
Nós, os autores deste trabalho, não recebemos apoio financeiro para pesquisa dado por organizações que possam ter ganho ou perda com a publicação deste trabalho. Nós, ou os membros de nossas famílias, não recebemos honorários de consultoria ou fomos pagos como avaliadores por organizações que possam ter ganho ou perda com a publicação deste trabalho, não possuímos ações ou investimentos em organizações que também possam ter ganho ou perda com a publicação deste trabalho. Não recebemos honorários de apresentações vindos de organizações que com fins lucrativos possam ter ganho ou perda com a publicação deste trabalho, não estamos empregados pela entidade comercial que patrocinou o estudo e também não possuímos patentes ou *royalties*, nem trabalhamos como testemunha especializada, ou realizamos atividades para uma entidade com interesse financeiro nesta área.

Endereço para correspondência
Sérgio Alexandre Gehrke
Calle Cuareim, 1.483
11-100 – Montevidéu – Uruguai
Tel.: (+598) 2901-5634
sergio.gehrke@hotmail.com

REFERÊNCIAS

1. Brånemark PI. Osseointegration and its experimental background. J Prosth Dent 1983;50(3):399-410.
2. Howe MS, Keys W, Richards D. Long-term (10-year) dental implant survival: a systematic review and sensitivity meta-analysis. J Dent 2019;84(5):9-21.
3. Lukaszewska-Kuska M, Wirstlein P, Majchrowski R, Dorocka-Bobkowska B. Osteoblastic cell behaviour on modified titanium surfaces. Micron 2018;105(1):55-63.
4. Pellegrini G, Francetti L, Barbaro B, Del Fabbro M. Novel surfaces and osseointegration in implant dentistry. J Investig Clin Dent 2018;9(4):e12349.
5. Gehrke SA, Dedavid BA, Aramburú JR. JS, Pérez-Díaz L, Calvo Guirado JL, Canales PM et al. Effect of different morphology of titanium surface on the bone healing in defects filled only with blood clot: a new animal study design. Biomed Res Int 2018:4265474.
6. Gehrke SA, Maté Sánchez de Val JE, Fernández Domínguez M, de Aza Moya PN, Gómez Moreno G, Calvo Guirado JL. Effects on the osseointegration of titanium implants incorporating calcium-magnesium: a resonance frequency and histomorphometric analysis in rabbit tibia. Clin Oral Implants Res 2018;29(7):785-91.
7. de Lima Cavalcanti JH, Matos PC, Depes de Gouvêa CV, Carvalho W, Calvo-Guirado JL, Aragoneses JM et al. In vitro assessment of the functional dynamics of titanium with surface coating of hydroxyapatite nanoparticles. Materials (Basel) 2019;12:12(5): pii: E840.
8. Gehrke SA. Evaluation of the cortical bone reaction around of implants using a single-use final drill: a histologic study. J Craniofac Surg 2015;26(5):1482-6.
9. Marin C, Bonfante E, Granato R, Neiva R, Gil LF, Marão HF et al. The effect of osteotomy dimension on implant insertion torque, healing mode, and Osseointegration indicators: a study in dogs. Implant Dent 2016;25(4):739-43.
10. Cha JY, Pereira MD, Smith AA, Houschyar KS, Yin X, Mouraret S et al. Multiscale analyses of the bone-implant interface. J Dent Res 2015;94(3):482-90.
11. Bashutski JD, D'Silva NJ, Wang HL. Implant compression necrosis: current understanding and case report. J Periodontol 2009;80(4):700-4.
12. Tabassum A, Meijer GJ, Walboomers XF, Jansen JA. Evaluation of primary and secondary stability of titanium implants using different surgical techniques. Clin Oral Implants Res 2014;25(4):487-92.
13. Jimbo R, Tovar N, Anchieta RB, Machado LS, Marin C, Teixeira HS et al. The combined effects of undersized drilling and implant macrogeometry on bone healing around dental implants: an experimental study. Int J Oral Maxillof Surg 2014;43(10):1269-75.
14. Salatti DB, Pelegrine AA, Gehrke S, Teixeira ML, Moshaverinia A, Moy PK. Is there a need for standardization of tightening force used to connect the transducer for resonance frequency analysis in determining implant stability? Int J Oral Maxillofac Implants 2019;34(4):886-90.
15. Textor M, Sittig C, Frauchiger V, Tosatti S, Brunette DM. Properties and biological significance of natural oxide films on titanium and its alloys. In: Brunette DM, Tengvall P, Textor M, Thomsen P, editors. Titanium in Medicine. Berlin: Springer, 2001. p.171-230.
16. Wennerberg A, Albrektsson T, Andersson B, Krol JJ. A histomorphometric and removal torque study of screw-shaped titanium implants with three different surface topographies. Clin Oral Implants Res 1995;6(1):24-30.
17. Novaes AB, Souza SL, Barros RR, Pereira KK, Iezzi G, Piattelli A. Influence of implant surfaces on osseointegration. Braz Dent J 2010;21(6):471-81.
18. Wennerberg A, Albrektsson T. Effects of titanium surface topography on bone integration: a systematic review. Clin Oral Impl Res 2009;20(4):172-84.
19. Gehrke SA, Taschieri S, Del Fabbro M, Coelho PG. Positive biomechanical effects of titanium oxide for sandblasting implant surface as an alternative to aluminium oxide. J Oral Implantol 2015;41(5):515-22.
20. Gehrke SA, Zizzari VL, Iaculli F, Mortellaro C, Tetè S, Piattelli A. Relationship between the surface energy and the histologic results of different titanium surfaces. J Craniofacial Surg 2014;25(3):863-7.
21. Gehrke SA, Ramírez-Fernandez MP, Granero Marín JM, Barbosa Salles M, Del Fabbro M, Calvo Guirado JL. A comparative evaluation between aluminium and titanium dioxide microparticles for blasting the surface titanium dental implants: an experimental study in rabbits. Clin Oral Implants Res 2018;29(7):802-7.
22. Piattelli A, Manzon L, Scarano A, Paolantonio M, Piattelli M. Histologic and morphologic analysis of the bone response to machined and sandblasted titanium implants: an experimental study in rabbit. Int J Oral Maxillofac Implants 1998;13(6):805-10.
23. Gehrke SA, Aramburú Júnior J, Pérez-Díaz L, Eirles Treichel TL, Dedavid BA, De Aza PN et al. New implant macrogeometry to improve and accelerate the osseointegration: an in vivo experimental study. Appl Sci 2019;9(8):3181.
24. Pearce AI, Richards RG, Milz S, Schneider E, Pearce SG. Animal models for implant biomaterial research in bone: a review. Eur Cell Mater 2007;13(2):1-10.
25. Steigenga J, Al-Shammari K, Misch C, Nociti Jr. FH, Wang H-L. Effects of implant thread geometry on percentage of osseointegration and resistance to reverse torque in the tibia of rabbits. J Periodontol 2004;75(9):1233-41.
26. Gehrke SA, Marin GW. Biomechanical evaluation of dental implants with three different designs: removal torque and resonance frequency analysis in rabbits. Ann Anat 2015;199(5):30-5.
27. Gehrke SA. Evaluation of the cortical bone reaction around of implants using a single-use final drill: a histologic study. J Craniofac Surg 2015;26(5):1482-6.
28. Pimenta J, Aramburú Júnior JS, Dedavid BA, Gehrke AS. Análise comparativa in vivo do potencial de osseointegração entre três marcas de implantes líderes no mercado europeu. ImplantNewsPerio 2018;3(2):274-82.

Implacil
DE BORTOLI

(11) 3342-5100 | 0800-7790011

www.implacil.com.br