

**PONTIFÍCIA UNIVERSIDADE CATÓLICA DO RIO GRANDE DO SUL  
PRÓ-REITORIA DE PESQUISA E PÓS-GRADUAÇÃO  
FACULDADE DE MEDICINA  
MESTRADO EM MEDICINA E CIÊNCIAS DA SAÚDE  
ÁREA DE CONCENTRAÇÃO EM NEUROCIÊNCIAS**

**AVALIAÇÃO DA MEMÓRIA VISUAL, EM INDIVÍDUOS SAUDÁVEIS, PELA  
RESSONÂNCIA MAGNÉTICA FUNCIONAL**

**Danielle Irigoyen da Costa**

**Dissertação de Mestrado**

Orientadora: Professora Dra. Mirna Wetters Portuguez

Porto Alegre, março de 2006

**PONTIFÍCIA UNIVERSIDADE CATÓLICA DO RIO GRANDE DO SUL  
PRÓ-REITORIA DE PESQUISA E PÓS-GRADUAÇÃO**

**AVALIAÇÃO DA MEMÓRIA VISUAL, EM INDIVÍDUOS SAUDÁVEIS, PELA  
RESSONÂNCIA MAGNÉTICA FUNCIONAL**

**Danielle Irigoyen da Costa**

Dissertação de Mestrado apresentada ao curso de Pós-graduação em Medicina e Ciências da Saúde da Pontifícia Universidade Católica do Rio Grande do Sul, como parte dos requisitos necessários à obtenção do título de Mestre em Ciências da Saúde, área de concentração em Neurociências.

Orientadora: Professora Dra. Mirna Wetters Portuguez

Porto Alegre, março de 2006

C837e **Costa, Danielle Irigoyen da**

Estudo da memória visual, em indivíduos saudáveis, pela ressonância magnética funcional / Danielle Irigoyen da Costa; orient. Mirna Wetters Portuquez. Porto Alegre: PUCRS, 2006.  
141f.: il. tab.

Dissertação (Mestrado) – Pontifícia Universidade Católica do Rio do Sul. Faculdade de Medicina. Curso de Pós-Graduação em Medicina e Ciências da Saúde. Área de concentração: Neurociências.

1. MEMÓRIA. 2. MEMÓRIA VISUAL. 3. PERCEPÇÃO VISUAL. 4. IMAGEM POR RESSONÂNCIA MAGNÉTICA FUNCIONAL. 5. NEUROPSICOLOGIA. 6. DOMINÂNCIA CEREBRAL. 7. ESTUDOS TRANSVERSAIS. I. Wetters, Mirna Portuquez. II. Título.

C.D.D. 153.132  
C.D.U. 612.821.2:537.635(043.3)  
N.L.M. WL 705

## **DEDICATÓRIA**

Aos meus pais, meus mestres mais devotos, por me apoiarem sem hesitação e por terem me mostrado que *“heróis são pessoas que fizeram o que era necessário fazer, enfrentando as conseqüências”*.

A estes guerreiros, que sempre lutaram por mais difícil que parecesse a batalha, que venceram por acreditarem nos sonhos....

A vocês que me ensinaram tudo...

E a gente aprende....

*“(...) Aprende que realmente pode suportar...*

*Que realmente é forte,*

*E que pode ir muito mais longe -*

*depois de pensar que não se pode mais.*

*E que realmente a vida tem valor*

*E que você tem valor diante da vida!*

*Nossas dádivas são traidoras*

*E nos fazem perder o bem que poderíamos conquistar, se não fosse o medo de tentar.”*

*William Shakespeare*

## AGRADECIMENTOS ESPECIAIS

- À Profa. Dra. Mirna Wetters Portuguez, pela orientação, fazendo-a com o talento dos sábios e a responsabilidade dos cientistas. Pela dedicação, carinho e incentivo durante minha trajetória por esta Universidade, sendo referência em meus estudos e propiciando meu aperfeiçoamento como neuropsicóloga e pesquisadora.

*“Obrigada por ter me encaminhado entre o possível e o impossível desta pesquisa, considerando as condições que tínhamos e as que aprendemos a criar”.*

- Ao Físico Mauricio Anés, sem o qual este estudo não seria possível, pela participação na coleta dos dados e na análise estatística das imagens.

*“Obrigada pela enorme contribuição para realização desta pesquisa e, principalmente, pela parceria científica produtiva e gratificante”.*

- Ao acadêmico Maurício Barbieri, pela disponibilidade e auxílio tecnológico para a construção do “botão de resposta” sincronizado com a aquisição das imagens funcionais.

- Aos meus irmãos, Alessandro Irigoyen da Costa e Frederico Guilherme Irigoyen da Costa, pelo incentivo e encorajamento durante os “altos e baixos” do curso de pós-graduação, e pela lembrança constante de “que quanto mais árdua for a luta, maior será a satisfação da vitória”.

- Ao meu namorado Rodrigo Andrade Karan, por ter sido meu companheiro de todas as horas nesta jornada e pelo exemplo de homem perseverante e vencedor.

- Aos meus pais, Jaderson Costa da Costa e Maria Cláudia Costa Irigoyen, pesquisadores de “corpo e alma”, amantes da vida e da ciência, aos quais dedico este trabalho.

## AGRADECIMENTOS

- A todas as pessoas que disponibilizaram seu tempo para participar deste estudo.
- À amiga e “sócia” Sabine Possa Marroni, pela parceria e “caminhada em conjunto” e, principalmente, pela tranquilidade nos momentos mais difíceis e auxílio na coleta de dados e na busca de voluntários.
- À amiga Luciana Schermann Azambuja, pelas “trocas” desde o primeiro dia de pós-graduação.
- À amiga Carolina Schirmer, pela disponibilidade e participação nas atividades acadêmicas e profissionais, sempre dedicada e colaborativa.
- Ao Dr. Antonio Carlos Huff Marrone, pelo auxílio na identificação das regiões neuroanatômicas com correlação funcional para a discussão dos resultados deste estudo.
- Ao Dr. Victor Martinez, pelas contribuições científicas na parte final deste trabalho.
- À equipe de neuropsicologia do Hospital São Lucas da PUCRS.
- Ao Dr. Daniel de Moraes Branco pelo auxílio na realização desta pesquisa.
- Aos Diretores do Hospital São Lucas da PUCRS, Bel. Leomar Bammann (Diretor Geral) e Dr. Matteo Baldisserotto (Diretor Técnico), pelo apoio na organização dos horários para realização do Exame de Ressonância Magnética Funcional.
- Ao Dr. João Rubião Hoefel Filho, pela facilitação nas avaliações através da Ressonância Magnética Funcional.

- À bibliotecária Rosária Maria Lúcia Prenna Geremia, pelo profissionalismo com que elaborou a ficha catalográfica.
- À Jacqueline Piccoli, pela disponibilidade e enorme auxílio na formatação deste trabalho.
- À professora Laci Coelho, pela revisão final do texto desta dissertação.
- Aos demais familiares e amigos que, em maior ou menor grau, foram sempre fundamentais para que eu me desenvolvesse e atingisse meus sonhos e objetivos.
- A CAPES pela bolsa de mestrado, possibilitando meu aprimoramento.

## SUMÁRIO

LISTA DE ABREVIATURAS.....	xi
LISTA DE FIGURAS.....	xii
LISTA DE TABELAS.....	xiv
RESUMO.....	xv
ABSTRACT.....	xvi
<b>1 INTRODUÇÃO.....</b>	<b>1</b>
<b>2 REFERENCIAL TEÓRICO.....</b>	<b>6</b>
2.1 MEMÓRIA.....	6
2.1.1 Estruturas Encefálicas e as Funções de Memória.....	12
2.1.1.1 Sistemas Encefálicos e a Memória Declarativa.....	15
2.1.1.1.1 Hipocampo e Memória.....	18
2.1.1.2 Sistemas Encefálicos e a Memória Não-Declarativa.....	19
2.2 OS HEMISFÉRIOS CEREBRAIS E O CONCEITO DE DOMINÂNCIA CEREBRAL.....	22
2.2.1 Diferenças Hemisféricas na Memória.....	25
2.2.2 Memória Visual e Percepção Visual.....	26
2.2.2.1 Percepção Visual: aspectos gerais.....	27
2.2.2.1.1 Pré-processamento da Informação Visual.....	27
2.3 INVESTIGAÇÃO NÃO-INVASIVA DAS FUNÇÕES DE MEMÓRIA.....	30
2.3.1 Breve Histórico da Neuropsicologia.....	30
2.3.1.1 Avaliação Neuropsicológica.....	32
2.3.1.2 Avaliação Neuropsicológica e as Funções de Memória.....	34
2.3.2 Ressonância Magnética Funcional.....	34
2.3.2.1 Neuropsicologia e Ressonância Magnética Funcional.....	38



2.3.2.2 Avaliação da Memória pela Ressonância Magnética Funcional.....	39
<b>3 OBJETIVOS.....</b>	<b>44</b>
3.1 OBJETIVO GERAL.....	44
3.2 OBJETIVOS ESPECÍFICOS.....	44
<b>4 SUJEITOS E MÉTODOS.....</b>	<b>45</b>
4.1 ASPECTOS ÉTICOS.....	45
4.2 DELINEAMENTO.....	45
4.3 AMOSTRA.....	45
4.3.1 Critérios de Inclusão.....	48
4.3.2 Critérios de Exclusão.....	48
4.4 AVALIAÇÃO NEUROPSICOLÓGICA.....	48
4.5 DEFINIÇÃO DE DOMINÂNCIA MANUAL.....	50
4.6 RESSONÂNCIA MAGNÉTICA FUNCIONAL.....	51
4.6.1 Análise de Grupo.....	53
4.7 AS TAREFAS DE MEMÓRIA PARA ESTE EXPERIMENTO (PARADIGMA EXPERIMENTAL).....	54
4.8 ANÁLISE ESTATÍSTICA.....	57
<b>5 RESULTADOS.....</b>	<b>59</b>
5.1 ASPECTOS DEMOGRÁFICOS DA AMOSTRA.....	59
5.2 RESULTADOS NEUROPSICOLÓGICOS.....	60
5.3 RESULTADOS DA RESSONÂNCIA MAGNÉTICA FUNCIONAL.....	62
5.3.1 Regiões encefálicas ativadas durante a memorização e o reconhecimento de faces não – familiares.....	62
5.3.1.1 Memorização.....	62
5.3.1.2 Reconhecimento.....	64

5.3.2	Regiões encefálicas ativadas durante a memorização e reconhecimento de padrões abstratos (figuras abstratas) .....	66
5.3.2.1	Memorização.....	66
5.3.2.2	Reconhecimento.....	68
<b>6</b>	<b>DISCUSSÃO DOS RESULTADOS.....</b>	<b>71</b>
<b>7</b>	<b>CONSIDERAÇÕES FINAIS.....</b>	<b>91</b>
<b>8</b>	<b>CONCLUSÕES.....</b>	<b>94</b>
<b>9</b>	<b>PERSPECTIVAS FUTURAS.....</b>	<b>95</b>
<b>10</b>	<b>REFERÊNCIAS BIBLIOGRÁFICAS.....</b>	<b>96</b>
	<b>ANEXOS.....</b>	<b>112</b>
	<b>ARTIGO.....</b>	<b>122</b>

## **LISTA DE ABREVIATURAS**

AC - Teste de Atenção Concentrada

BAI – Inventário de Ansiedade de Beck

BDI – Inventário de Depressão de Beck

DP – Desvio-Padrão

EC - Estimulação Elétrica Cortical

EM - Média do Escore da Tabela do Teste de Memória Wechsler Revisado

EPI - Eco Planar Imaging

ES - Escore bruto do sujeito

FOV - Field of View (campo de visão)

HD - Hemisfério direito

HE - Hemisfério esquerdo

MCP - Memória de Curto Prazo

MLP - Memória de Longo Prazo

PET - Tomografia por Emissão de Pósitrons

RM - Ressonância Magnética

RMf - Ressonância Magnética Funcional

SNC - Sistema Nervoso Central

SPECT - Tomografia por Emissão de Fóton Único

SPM - *Statistical Parametric Mapping*

TAS - Teste do Amobarbital Sódico

WMS-R - Teste de Memória de Wechsler Revisado

## LISTA DE FIGURAS

Figura 1 - As principais categorias qualitativas da memória humana. ....	8
Figura 2 - Modelo Modal da Memória .....	10
Figura 3 - Estágios da Memória .....	11
Figura 4 - Áreas encefálicas associadas com distúrbios da memória declarativa. ....	16
Figura 5 - Formação das memórias declarativas .....	17
Figura 6 - Via neural que serve a percepção visual .....	28
Figura 7 - Vias de processamento da informação visual. ....	29
Figura 8 - Curva de resposta hemodinâmica cerebral .....	36
Figura 9 - Técnica de Subtração de imagens .....	54
Figura 10 - Um bloco de aquisição de imagens da tarefa (T) se alterna com um bloco de imagens de tarefa controle ou repouso (C).....	57
Figura 11 - Ilustração da sala de exame de ressonância magnética durante a projeção de uma face.....	57
Figura 12 - Regiões anatômicas que exibiram ativação na tarefa de memorização de faces não- familiares .....	63
Figura 13 - Exemplo de uma das regiões ativadas durante a memorização de faces não- familiares em um corte sagital, axial e coronal. Sobreposição da imagem funcional sobre a imagem anatômica para visualização da ativação cerebral com correlação estrutural .....	64
Figura 14 - Região anatômica que exibiu ativação na tarefa de reconhecimento de faces não- familiares .....	65
Figura 15 - Exemplo da região ativada durante o reconhecimento de faces não-familiares em um corte sagital, axial e coronal. Sobreposição da imagem funcional sobre a imagem	

anatômica para visualização da ativação cerebral com correlação estrutural. ....	66
Figura 16 - Regiões anatômicas que exibiram ativação na tarefa de memorização de padrões abstratos.....	67
Figura 17 - Exemplo de uma das regiões ativadas durante a memorização de padrões abstratos em um corte sagital, axial e coronal. Sobreposição da imagem funcional sobre a imagem anatômica para visualização da ativação cerebral com correlação estrutural. ....	68
Figura 18 - Regiões anatômicas que exibiram ativação na tarefa de reconhecimento de padrões abstratos. ....	69
Figura 19 - Exemplo de uma das regiões ativadas durante o reconhecimento de padrões abstratos em um corte sagital, axial e coronal. Sobreposição da imagem funcional sobre a imagem anatômica para visualização da ativação cerebral com correlação estrutural.....	70

**LISTA DE TABELAS**

<b>Tabela 1</b> - Características do grupo amostral .....	46
<b>Tabela 2</b> - Aspectos demográficos da amostra .....	59
<b>Tabela 3</b> - Avaliação das funções de memória no grupo amostral com o teste neuropsicológico WMS-R .....	60
<b>Tabela 4</b> - Avaliação da atenção concentrada no grupo amostral .....	61
<b>Tabela 5</b> - Investigação de sintomatologia neuropsiquiátrica no grupo amostral .....	61
<b>Tabela 6</b> - Regiões encefálicas ativadas durante a memorização de faces não-familiares .....	63
<b>Tabela 7</b> - Regiões encefálicas ativadas durante o reconhecimento de faces não-familiares .....	65
<b>Tabela 8</b> - Regiões encefálicas ativadas durante a memorização de padrões abstratos.....	67
<b>Tabela 9</b> - Regiões encefálicas ativadas durante o reconhecimento de padrões abstratos .....	69

## RESUMO

**Introdução:** A Ressonância Magnética Funcional (RMf), como método de investigação não-invasivo do funcionamento cerebral, permite a localização topográfica das áreas relacionadas à memória e outras funções corticais superiores em indivíduos normais. Embora não nos forneça, no momento atual, a riqueza e a dinâmica das inter-relações dos processos cognitivos, vem trazendo grandes avanços ao conhecimento científico, planejamento terapêutico de patologias que envolvem o Sistema Nervoso Central e para a pesquisa em Neurociência.

**Objetivo:** Este estudo buscou investigar, com RMf, as regiões encefálicas ativadas por diferentes tarefas de memória visual em uma amostra de voluntários saudáveis.

**Metodologia:** Foi realizado um estudo transversal para avaliação da ativação funcional das áreas encefálicas relacionadas à memória visual, em um grupo de 15 voluntários hígidos.

Todos os sujeitos realizaram avaliação neuropsicológica, preencheram duas escalas para investigação de sintomatologia neuropsiquiátrica (*Inventário de Depressão de Beck e Inventário de Ansiedade de Beck*), responderam a um questionário para exclusão de qualquer patologia que pudesse alterar a performance durante as tarefas propostas (*Questionário para exclusão de patologia neurológica ou psiquiátrica*), realizaram investigação da dominância manual através de questionário específico (*Teste de Dominância Manual modificado*), preencheram o “informativo ao paciente” do Centro de Diagnóstico por Imagem do Hospital São Lucas da PUCRS e se submeteram ao exame de RMf, após afirmarem sua concordância em participar do estudo (Termo de Consentimento Livre e Esclarecido).

Para estimulação da memória visual, durante a RMf, foram utilizadas duas tarefas de memorização para posterior reconhecimento, incluindo estímulos de faces e figuras abstratas. Todas as tarefas foram alternadas com período de repouso.

**Resultados:** As regiões ativadas na tarefa de memorização de faces não-familiares incluíram o giro angular (lobo parietal), culmen (cerebelo anterior), ínsula, precuneus (lobo parietal), giro frontal inferior (lobo frontal) e putâmen; a região ativada no reconhecimento de faces não-familiares foi o precuneus (lobo parietal). As regiões ativadas na memorização de padrões abstratos incluíram o tálamo, giro temporal transverso (giro de Heschl), declive (cerebelo posterior), putâmen, ínsula e região occipital inferior; as regiões ativadas no reconhecimento de padrões abstratos incluíram cerebelo anterior, giro temporal inferior (lobo temporal) e declive (cerebelo posterior).

**Conclusão:** Foram observadas ativações em diversas regiões encefálicas, indicando que circuitos neuronais multifocais são engajados na realização destas operações mentais. O estudo da memória mantém-se como algo complexo, impossível de redução a uma única teoria geral, seja ela em bases psicológicas, neurofisiológicas, entre outras. O objetivo atual parece ser entender, tendo em vista a aplicação prática. Este estudo traz consigo novas perspectivas para um melhor entendimento da memória visual em seres humanos, além de instigar a continuidade das pesquisas em RMf.

**Palavras chave:** Ressonância magnética funcional, neuroimagem funcional, memória visual, padrões-abstratos, faces não-familiares, dominância cerebral.

## ABSTRACT

**Introduction:** Functional Magnetic Resonance Imaging (fMRI) can be employed as a non-invasive method of brain function investigation. It allows topographical localization of memory-related areas and other cortical functions in normal individuals. Although it has not provided us yet with a complete insight into the dynamic inter-relations of the cognitive processes, it has offered great advances to the scientific community, thus allowing new therapeutical approaches to pathologies involving the Central Nervous System and for the neuroscientific research.

**Objective:** The objective of the present study was to investigate by fMRI, the encephalic areas activated by different tasks of visual memory among a sample of healthy volunteers.

**Methodology:** A cross-sectional study was conducted in a group of 15 healthy volunteers to assess functional activation of encephalic areas related to visual memory. Prior to the study, all subjects were submitted to a neuropsychological evaluation. They filled in two scales to assess neuropsychiatric symptoms (*Beck Depression Inventory and Beck Anxiety Inventory*) as well as they answered a questionnaire to exclude any other pathology that could influence their performance during the tasks proposed (*Neurological and psychiatric pathology exclusion questionnaire*). Their hand dominance was assessed by means of a specific questionnaire (*Modified hand dominance test*). Informed consent was obtained from each participant after the procedures were fully explained and questions were answered. All participants were submitted to the fMRI examination. at the São Lucas Hospital (PUCRS), Center of Imaging Diagnosis.

Visual memory stimulation, during fMRI, was obtained by performing two tasks of encoding followed by recognition. The stimulation sessions used faces and abstract figures. Each test period was followed by a resting period.

**Results:** The regions activated during encoding of non-familiar faces included the angular gyrus (parietal lobe), culmen (anterior cerebellum), insula, precuneus (parietal lobe), inferior frontal gyrus (frontal lobe) and putamen. The region activated in the recognition of non-familiar faces was the precuneus (parietal lobe); The regions activated during encoding of abstract patterns included the thalamus, temporal transverse gyrus (Heschl gyrus), declive (posterior cerebellum), putamen, insula and lower occipital region. The regions activated in the the recognition of abstract patterns included anterior cerebellum, inferior temporal gyrus and declive.

**Conclusion:** Activations were observed in several encephalic areas, thus suggesting that many spread neural circuits are engaged in the accomplishment of these mental operations. The study of the memory still remains a complex theory, which is impossible to be narrowed down in general terms, neither considering its psychological nor its neurophysiological bases, among others. It seems that nowadays the objective is to understand by means of practice. This study offers new perspectives for a better understanding of the visual memory in human beings, besides contributing to fMRI research.

**Key-words:** Functional magnetic resonance imaging, functional neuroimaging, visual memory, abstract patterns, non-familiar faces and cerebral dominance.



## 1 INTRODUÇÃO

A pesquisa em Neurociência tem buscado aperfeiçoar a compreensão da dinâmica cerebral normal e patológica e sua relação com as funções motoras, sensoriais, cognitivas e com o comportamento. O cérebro, além de nos propiciar controle motor, fisiológico e percepção do mundo, nos fornece as bases biológicas para atividades mentais de alto nível como pensamento racional, emoções, raciocínio lógico, capacidade de organização, planejamento, seqüencialidade e meios para o estabelecimento das mais variadas formas de comunicação.

Tendo em vista a alta complexidade das funções cerebrais e, conseqüentemente, dos meios necessários à sua investigação, o progresso no entendimento da dinâmica cerebral até as últimas décadas do século XX deu-se de forma relativamente lenta. No entanto, na década passada, a pesquisa científica nesta área alterou-se profundamente. Basta mencionar que até pouco tempo, a correlação anatomia-função cerebral em tempo real só era possível por meios invasivos.

Entre as técnicas invasivas mais utilizadas e com grandes contribuições para a medicina na redução dos riscos cirúrgicos, destacam-se a Estimulação Elétrica Cortical (EC) e o Teste do Amobarbital Sódico (TAS), freqüentemente utilizados em pacientes com epilepsia, candidatos a procedimentos cirúrgicos para controle das crises convulsivas.

A EC tornou possível o “mapeamento”, por meio da aplicação de estímulos elétricos, da expressão funcional das áreas cerebrais relevantes aos procedimentos cirúrgicos. Sabe-

---

se que, inicialmente, esta abordagem restringia-se ao momento cirúrgico, com o paciente sob anestesia local para informar adequadamente as áreas eloqüentes. Mais recentemente, com o desenvolvimento das técnicas de registro cortical (uso de placas e tiras de eletrodos subdurais), foi possível utilizar essa técnica de estimulação para definir as mesmas áreas eloqüentes num ambiente externo ao operatório, permitindo, portanto, observações mais prolongadas e avaliações mais detalhadas. Entretanto, a EC extraoperatória é invasiva e somente possível em pacientes submetidos à craniotomia prévia para implante de eletrodos de estimulação, a qual não é totalmente isenta de riscos (Da Costa et al., 1998).

Quanto ao Teste do Amobarbital Sódico (TAS) intracarotídeo, sabe-se que se trata de um exame invasivo realizado em pacientes candidatos à cirurgia da epilepsia. O Amital Sódico (anestésico de curta duração) é injetado em território da artéria carótida, produzindo uma anestesia transitória das funções do hemisfério cerebral ipsilateral à lesão/foco epileptogênico, o que possibilita “prever” o efeito de uma cirurgia ablativa. No entanto, sua utilização está limitada a pacientes que se submeterão a tratamento neurocirúrgico (Portuguez & Veras, 2000).

Os métodos até então disponíveis e habitualmente utilizados para avaliação funcional do cérebro (EC e TAS) são técnicas invasivas e onerosas, de aplicação complexa, morbidade não-desprezível e que requerem internação hospitalar prolongada. Além disso, impossibilitam a avaliação da imensa variação individual normal e nos fazem lançar mão de inferências indiretas. Por razões como estas, torna-se evidente a necessidade de se buscar técnicas alternativas.

---

Nos últimos anos, técnicas de neuroimagem têm sido intensamente utilizadas na investigação do funcionamento cerebral humano. Os métodos mais tradicionais são a Tomografia por Emissão de Pósitrons (do inglês *positron emission tomography* – PET) e a Tomografia por Emissão de Fóton Único (do inglês *single photon emission computed tomography* – SPECT) (Raichle,1987; Busatto,1995). Ambas permitem a construção de mapas tridimensionais de atividade cerebral a partir da detecção de raios gama emitidos por traçadores marcados com isótopos radioativos, administrados por via venosa ou inalatória.

A Ressonância Magnética Funcional (RMf) como método de investigação, oferece a possibilidade de realização de um estudo não-invasivo e sem nenhuma morbidade adicional. Permite a localização topográfica das áreas relacionadas à memória, por exemplo, num mesmo intervalo de tempo, o que nos confere a idéia do avanço que este método pode determinar no estudo das funções corticais e no plano terapêutico das patologias do Sistema Nervoso Central (SNC), suplantando os métodos atuais (Portuguez, 2002).

As vantagens da RMf sobre os métodos convencionais de PET e SPECT são várias (Volkow, 1997), a começar pela completa não-invasividade da técnica, que permite um número ilimitado de estudos por sujeito, dentro da mesma sessão ou em períodos diferentes ao longo de horas, dias ou meses. As imagens de RMf obtidas têm alta resolução espacial em comparação a imagens de PET ou Spect, trazendo ainda a possibilidade de co-registro com imagens de Ressonância Magnética (RM) estrutural de altíssima resolução, obtidas na mesma sessão, sem mudar o posicionamento da cabeça do sujeito. A resolução

---

temporal da técnica de RMf também é muito superior às técnicas radioativas, permitindo a investigação de mudanças do fluxo sanguíneo cerebral regional ocorridas em qualquer região do cérebro na ordem de poucos segundos. Além disso, os custos extremamente elevados para a implantação do PET restringem a sua utilização nos estudos funcionais.

Hoje, graças aos métodos modernos de neuroimagem, vem sendo possível o mapeamento de funções cerebrais de forma não-invasiva em indivíduos normais, o diagnóstico preciso de lesões milimétricas e o prognóstico de diversas doenças neurológicas, assim como a monitorização, com maior objetividade, de novos medicamentos. A neuroimagem moderna, portanto, inaugurou uma nova era de neuropatologia, neurofisiologia, neuropsicologia e neurofarmacologia *in vivo*, permitindo estudos longitudinais sem nenhum risco biológico. No entanto, há ainda muito a avançar.

No estudo da memória e outras funções corticais superiores, por exemplo, as duas principais fontes de conhecimento científico disponíveis até recentemente eram advindas de casos de lesões traumáticas ou cirúrgicas em seres humanos e estudos bioquímicos em ratos. Ainda pouco se conhece sobre a função de memória em seres humanos sadios, ou seja, sobre o padrão de funcionamento “normal”. Estudos a partir de lesões são muito informativos, mas têm limitações importantes. Inferências sobre os mecanismos cerebrais subjacentes à perda de uma função cognitiva podem ser feitas, exclusivamente, em relação à área lesada, mas não a respeito de outras regiões que também são relevantes para aquela função. Já com as técnicas de neuroimagem, pode-se avaliar o padrão de funcionamento do cérebro inteiro durante a realização de tarefas, mapeando circuitos cerebrais multifocais em vez de regiões isoladas. Além disso, imagens seqüenciais podem ser adquiridas durante

---

tarefas diferentes na mesma sessão, permitindo o mapeamento das áreas cerebrais especificamente envolvidas nos diferentes estágios de uma determinada função cortical (Busatto, 2001).

Portanto, apesar do grande avanço da Neurociência nos últimos anos e do maior entendimento sobre as diferenças bioquímicas das memórias de curta e longa duração, muitas questões permanecem em debate. O atual cenário da pesquisa nessa área é o de contínua absorção de inovações tecnológicas e metodológicas, tornando cada vez mais robustas e eficazes as técnicas existentes e mais consistentes e elucidativos os resultados obtidos.

A fim de tornar mais efetivo esse processo, contribuindo para o conhecimento das regiões cerebrais responsáveis pelas mais diversas funções cognitivas em humanos, esta pesquisa busca investigar as regiões encefálicas ativadas por diferentes tarefas de memória visual, pela RMf, em uma amostra de voluntários saudáveis.

## 2 REFERENCIAL TEÓRICO

### 2.1 MEMÓRIA

*"Chego aos campos e vastos palácios da memória onde estão os tesouros de inumeráveis imagens trazidas por percepções de toda espécie. Aí está também escondido tudo o que pensamos, quer aumentando, quer diminuindo ou até variando de qualquer modo os objetos que os sentidos atingiram. Enfim, jaz aí tudo o que se lhes entregou e depôs, se é que o esquecimento ainda o não absorveu e sepultou..."* (Santo Agostinho – Tradução de Oliveira & Pina, 1955).

Entender os mecanismos de funcionamento da memória humana e as estruturas cerebrais envolvidas na formação da mesma, constitui um dos grandes desafios da ciência moderna. Já na tentativa de definição o tema mostra sua complexidade. Isso porque o conceito de memória varia de acordo com a especialidade na qual será aplicado.

No entanto, uma das definições mais usadas é a de memória como a capacidade de guardar a informação aprendida para posteriormente ser utilizada (Kandel, 2000; Bear 2002). Segundo Izquierdo (2002), memória é a aquisição, a formação, a conservação e a evocação de informações.

Os Humanos possuem pelo menos dois sistemas qualitativamente diferentes de armazenamento da informação, que são normalmente designados como memória *declarativa* ou *explícita* e *não-declarativa* ou *implícita* (também chamadas de "memória de procedimento" ou "procedimental") (Kandel, 2000; Eichenbaum, 2001; Izquierdo, 2002). De maneira ampla,

a memória declarativa refere-se ao armazenamento do material que está disponível à consciência, podendo ser verbalizado (expresso mediante a linguagem), e a memória não-declarativa refere-se àquela memória não disponível à percepção consciente, pelo menos não de forma detalhada, estando associadas a comportamentos, hábitos e habilidades, conforme esquematizado na figura 1 (Kandel, 2000). Incluem-se nesta segunda categoria atividades motoras complexas, como dirigir um automóvel, tocar piano ou andar de bicicleta.

- 1) Memória declarativa ou explícita (ou ainda consciente)- É a memória para fatos, eventos, palavras, faces, músicas - todos os vários fragmentos do conhecimento que adquirimos durante uma vida de experiência e aprendizado. Este conhecimento pode ser “declarado”, isto é, trazido à mente de uma forma verbal ou como uma imagem mental (sua evocação é consciente) (Bueno e Oliveira, 2004). São fáceis de formar e esquecer, sendo o “registro explícito” de uma experiência prévia individual (Gil, 2002). Entre elas, as relacionadas a eventos dos quais participamos ou a que assistimos são denominadas episódicas; as de conhecimentos gerais, semânticas (Izquierdo, 2002).
- 2) Memória não-declarativa ou implícita (ou ainda “de procedimento”)- Considerada memória de procedimento ou associativa em sua natureza. É evidenciável apenas através do desempenho em tarefas diárias e apresenta acesso não-consciente ao seu conteúdo. É o tipo de memória que se adquire por experiência/tentativa-erro, com fortes conexões à situação de aquisição original (Saint-Cyr et al., 1988; Squire & Zola-Morgan, 1991). Está associada aos comportamentos, hábitos e habilidades (Kandel, 2000). Estão incluídas, ainda, neste tipo de memória, as dicas de *priming*. O termo ativação (*priming*) designa a melhora da capacidade de detectar ou identificar

palavras ou objetos pouco depois de ter contato com eles. A definição poderia sugerir que a noção de *priming* remete, simplesmente, à memória cotidiana, declarativa. Mas pesquisas mostraram que a ativação é um fenômeno de memória distinto e inconsciente, cuja função é aprimorar a percepção de estímulos recentes, sem que tenhamos, necessariamente, consciência da melhora da velocidade ou eficácia da percepção (Squire e Kandel, 2005).

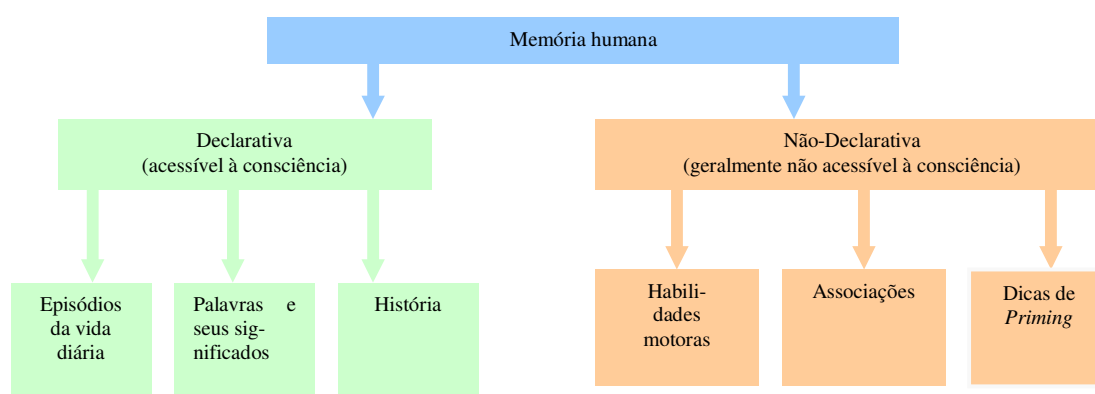


Figura 1 – As principais categorias qualitativas da memória humana.  
Fonte: adaptada de Purves et al., 2005.

A memória declarativa ou memória explícita pode ser subdividida, de acordo com o tempo de armazenamento das informações em memória imediata, memória de curto prazo e memória de longo prazo. Embora os detalhes dessa divisão ainda sejam bastante debatidos por neuropsicólogos e neurobiólogos, estas três classes temporais da memória são geralmente aceitas.

Na memória de procedimentos, assim como no *priming*, não se distingue uma memória de curto prazo (Izquierdo, 2002).

Subdivisões, de acordo com o tempo, das memórias declarativas:



- Memória imediata (registro sensorial) – é a capacidade rotineira de manter na consciência, durante alguns segundos, experiências em andamento. A capacidade desse registro é muito ampla, envolvendo todas as modalidades (visual, verbal, tátil, entre outras) e está na base de um sentido contínuo de “presente” (Purves et al., 2005). É a capacidade de reter uma informação por poucos segundos (Lundy-Ekman, 2004).
- Memória de Curto Prazo (MCP) – é a capacidade de reter uma informação por segundos a minutos ou poucas horas, passado o momento presente. Refere-se ao sistema de memória com capacidade de poucos itens e que decai rapidamente com o tempo (Bueno e Oliveira, 2004).
- Memória de Longo Prazo (MLP) – permite a conservação durável das informações, podendo durar de horas a meses e décadas, ou pela vida inteira, possibilitando o aprendizado e a consolidação das informações (Magila, 2004). São exemplos desse tipo de memória as nossas lembranças da infância ou de conhecimentos que adquirimos na escola. Refere-se ao sistema de memória com capacidade ilimitada de processamento e que persiste indefinidamente (Bueno & Oliveira, 2004). As MLP que duram muitos meses ou anos costumam ser denominadas memórias remotas (Izquierdo, 2002).

O período em que ocorre a formação do traço de memória é chamado de período de "consolidação". Durante esse período, ocorre a conversão do armazenamento de curto prazo para longo prazo.

Conforme citado por Bueno e Oliveira (2004), em 1968, Atkinson e Shiffrin lançaram um modelo segundo o qual o fluxo da informação passa sucessivamente por três estágios interligados (figura 2).

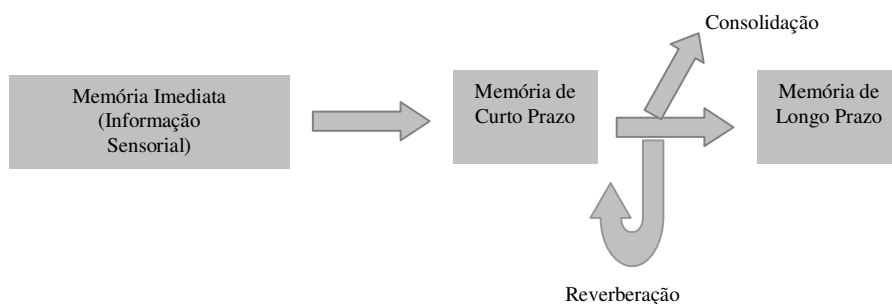


Figura 2- Modelo Modal da Memória.

Fonte: adaptada de Bueno & Oliveira In Andrade, Santos & Bueno, 2004.

Inicialmente a informação é processada por “depósitos” sensoriais extremamente transitórios, que armazenam a informação sensorial. A seguir a informação passa para um “depósito” de curto prazo, de capacidade limitada, que por sua vez se comunica com um “depósito” de longo prazo, de capacidade ilimitada (Bueno & Oliveira, 2004).

O papel da memória de curto prazo é crucial neste modelo, pois para atingir a memória de longo prazo, a informação precisa passar, necessariamente, pela memória de curto prazo (o que equivale a dizer que a memória permanente já conheceu, anteriormente, uma forma mais lábil). Além disso, o “portão de saída” da memória de longo prazo é, também, a memória de curto prazo. É ali (memória de curto prazo) que se desenvolve a vida mental consciente. Além de armazenar a informação por curtos períodos, a memória de curto prazo compreende processos de controle, dos quais a repetição subvocal ou reverberação é um exemplo. O indivíduo pode decidir se repete ou não determinados itens, os quais recirculam pela memória de curto prazo se a escolha for positiva (Bueno & Oliveira, 2004). Na concepção de Atkinson

e Shiffrin (citado por Bueno & Oliveira, 2004), quanto mais tempo um determinado item permanece na memória de curto prazo, maior é a probabilidade de transferência para a memória de longo prazo.

Se algo que é percebido será ou não lembrado, vai depender de uma série de fatores, tais como o número de vezes que um fato é repetido, sua importância, o grau em que podemos organizá-lo e relacioná-lo com conhecimentos que já tínhamos e a facilidade com que podemos relembrar o material após ele nos ter sido apresentado. Todos estes fatores influenciam a natureza e o grau de *codificação* que ocorre inicialmente (Squire & Kandel, 2003).

Codificar é literalmente converter a informação em um código, ou seja, o material que encontramos recebe atenção, é processado e preparado para ser armazenado na memória. (Squire & Kandel, 2003). A partir da codificação, o processo de memorização envolve outros dois estágios, o armazenamento e a decodificação. Estes três estágios são também conhecidos como aquisição, consolidação e evocação (figura 3).

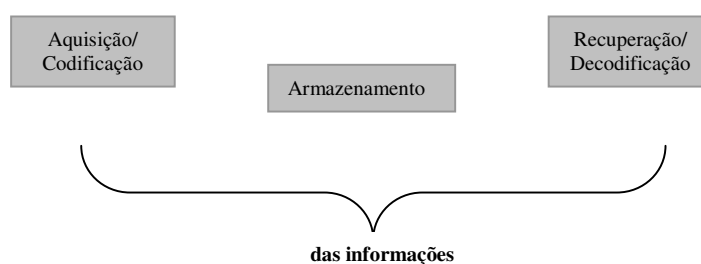


Figura 3 - Estágios da Memória

Fonte: adaptada de Bueno e Oliveira In Andrade, Santos & Bueno, 2004.

Como esse armazenamento ocorre, quais áreas cerebrais estão envolvidas e como essas áreas se relacionam não está suficientemente entendido.

Em suma, a memória envolve diferentes módulos do sistema nervoso com habilidades próprias, as quais, por sua vez, funcionam de modo independente e associativamente. As informações são processadas de forma paralela e distribuídas, permitindo que associações livres em partes diferentes do tecido neural culminem ao final, com o processamento ordenado de informações e a criação de novas memórias.

### **2.1.1 Estruturas Encefálicas e as Funções de Memória**

Até a metade do século XX, a maior parte dos estudiosos duvidava de que as funções da memória poderiam vir a ser localizadas em regiões cerebrais específicas. Na verdade, muitos pesquisadores do comportamento chegaram a duvidar de que a memória seria uma função distinta da mente, independente da atenção, da linguagem e da percepção (Kandel, Schwartz, Jessel, 1997).

A opinião de que o armazenamento da memória é amplamente distribuído por todo o cérebro contrastava de modo acentuado com a opinião emergente sobre a localização de outras funções mentais (Kandel, Schwartz, Jessel, 1997).

Em 1861, a publicação de um trabalho científico pelo neurologista francês Pierre Paul Broca sobre o caso de um paciente que podia compreender a linguagem, mas que havia perdido a capacidade de falar sem apresentar deficiência motora convencional, estimulou a mais ampla pesquisa para o lócus cortical da função comportamental.

Broca havia evidenciado que lesões na parte posterior do lobo frontal, no hemisfério cerebral esquerdo (área de Broca), produziam um prejuízo específico da linguagem (Kandel, Schwartz, Jessel, 1997; Springer e Deutsch, 1998). Esta descoberta levou-o a enunciar, em 1864, um dos mais famosos princípios da função cerebral: "Nous parlons avec l'hémisphère gauche!" ("Nós falamos com o hemisfério esquerdo!").

Após esta constatação, não decorreu muito tempo para que os neurocientistas questionassem se a memória também poderia ser localizada.

Durante a maior parte do século, a opinião geral era a de que a memória seria uma propriedade geral do córtex cerebral, dependendo de muitas regiões cerebrais. Não obstante, existem diferentes tipos de memória, e determinadas regiões cerebrais são muito mais importantes para alguns tipos que para outros. Soma-se a isso o fato de que diferentes tipos de memória são armazenados em sistemas neurais distintos (Kandel, Schwartz, Jessel, 1997).

A primeira sugestão de que alguns aspectos da memória têm localizações específicas no cérebro humano, surgiu em 1938, com o trabalho de um neurocirurgião inovador, Wilder Penfield (Squire & Kandel, 2003). Penfield foi o pioneiro no tratamento neurocirúrgico da epilepsia focal. Além disso, desenvolveu uma técnica de estimulação elétrica que propiciava a ressecção cirúrgica, minimizando o dano às funções corticais do paciente. Utilizando este método, verificou, ocasionalmente, que a estimulação elétrica produzia o que chamou de resposta experiencial, na qual o paciente descrevia uma recordação coerente de uma experiência anterior (Kandel, Schwartz, Jessel, 1997; Kandel, 2000; Squire & Kandel, 2003). Essas respostas, semelhantes à memória, só eram produzidas por estimulação exclusiva dos lobos temporais (Kandel, Schwartz, Jessel, 1997; Portuguez, 1998; Squire & Kandel, 2003).

---

Os estudos de Penfield não foram totalmente convincentes. Todos os pacientes estudados por ele apresentavam focos epilépticos no lobo temporal, e os locais de onde eram provocadas essas respostas experienciais eram próximos a esses focos. Desse modo, as respostas experienciais poderiam ser resultado de atividade convulsiva localizada (Kandel, Schwartz, Jessel, 1997).

O papel dos lobos temporais na memória ficou mais bem definido no início da década de 50, a partir dos estudos de uma das colaboradoras de Penfield, Brenda Milner, sobre os efeitos terapêuticos da ablação bilateral do lobo temporal em pequeno grupo de pacientes portadores de epilepsia temporal (Lent, 2001; Scoville & Milner, 1957).

O primeiro e mais bem estudado caso dos efeitos da remoção de partes dos lobos temporais sobre a memória foi o de um operário de linha de montagem com 27 anos que sofria de crises epilépticas intratáveis há mais de 10 anos. Esse paciente, conhecido como H.M., era incapaz de trabalhar ou de levar uma vida normal. Como último recurso de tratamento, foi removida a superfície do lobo temporal em ambos os lados do encéfalo, incluindo o hipocampo (ablação da parte mesial dos lobos temporais). Esse tratamento experimental foi efetivo em relação à epilepsia, mas imediatamente após a cirurgia, H.M. passou a apresentar um devastador déficit de memória. Lembrava-se dos eventos que precederam a cirurgia e, vividamente, dos eventos de sua infância, mas quando aprendia uma nova tarefa era incapaz de reter essa informação por mais de um minuto. Desde a época de sua cirurgia, em 1953, HM ficou incapacitado de converter uma nova memória de curto prazo em uma memória permanente, de longo prazo (Kandel, Schwartz, Jessel, 1997; Squire & Kandel, 2003).

H.M. não foi o único. Todos os pacientes com lesões bilaterais extensas do lobo temporal apresentavam deficiências semelhantes na memória (Penfield & Milner, 1958; Portuguez, 1998).

Com o avanço tecnológico e as exaustivas pesquisas e estudos, hoje se têm um conhecimento mais apurado sobre os mecanismos de funcionamento da memória e sobre as estruturas cerebrais relacionadas na formação das mesmas, mas muitas questões permanecem em debate.

#### **2.1.1.1 Sistemas Encefálicos e a Memória Declarativa**

O estudo de casos clínicos de amnésia após lesão/ressecção cirúrgica trouxeram importantes contribuições acerca dos sistemas encefálicos responsáveis pelo armazenamento de curta duração da informação declarativa. Estes casos, em conjunto, fornecem evidências da importância do diencéfalo mediano e das estruturas do lobo temporal mesial – em especial do hipocampo – para o estabelecimento de novas memórias declarativas (figura 4) (Purves et al., 2005).

O estudo destes casos também demonstrou que existe um substrato anatômico diferente para a amnésia anterógrada, onde os eventos ocorridos *após* a lesão/doença não são lembrados e para a retrógrada, onde os eventos ocorridos *antes* da lesão (no momento ou meses e anos antes) não são lembrados, visto que todos os indivíduos apresentavam preservação da memória para eventos prévios à lesão que desencadeou a amnésia. Os déficits evidenciados nos pacientes estudados consistem na incapacidade de estabelecer novas memórias. Embora certo grau de déficits mnésicos anteriores à lesão possam ocorrer em lesões mais focais, presume-se, a partir do estudo destes casos (lesões focais X déficits na formação de novas

memórias), que o armazenamento de longo prazo esteja distribuído em todo o encéfalo. Assim, o hipocampo e as estruturas diencefálicas relacionadas formam e consolidam memórias declarativas que serão, por fim, armazenadas em outro lugar (Purves et al., 2005). É importante salientar, no entanto, que a memória não-declarativa destes pacientes permaneceu inalterada, indicando que este tipo de memória é consolidado em um diferente substrato anatômico.

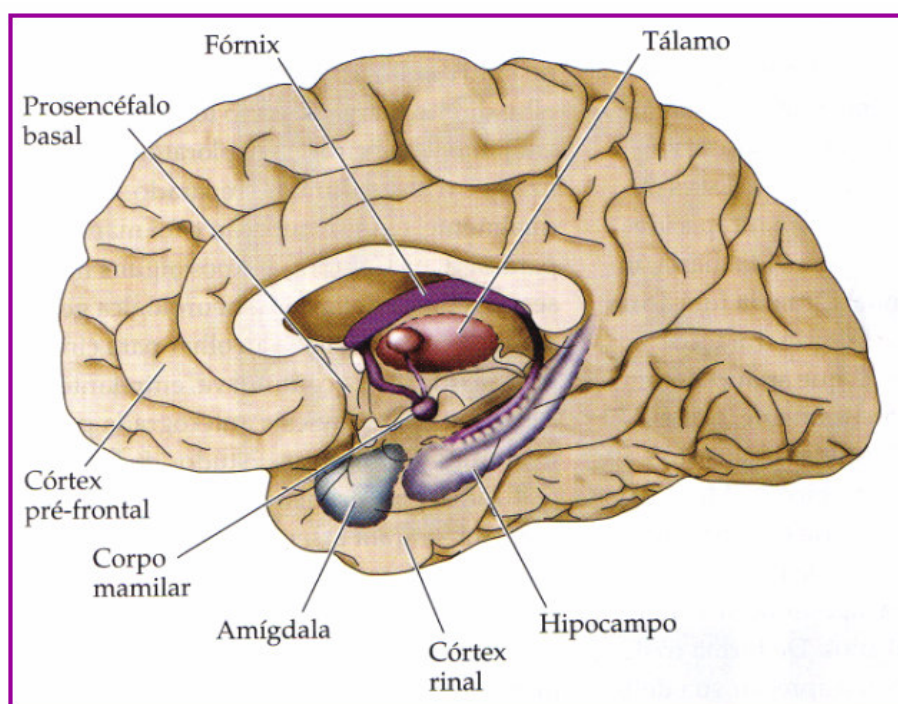


Figura 4 - Áreas encefálicas associadas com distúrbios da memória declarativa.

Fonte: Purves et al., 2005.

Estudos com pacientes amnésicos têm mostrado que a formação das memórias declarativas depende da integridade de um subconjunto de circuitos límbicos, particularmente aqueles do hipocampo e suas conexões subcorticiais com os corpos mamilares e o tálamo dorsal (Purves et al., 2005).



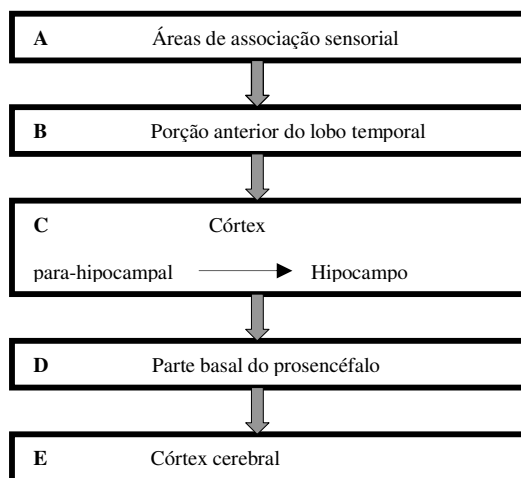


Figura 5 - Formação das memórias declarativas.  
Fonte: adaptada de Lundy-Ekman, 2004.

As áreas de processamento sensoriais do córtex recebem informações sobre os eventos externos e criam representações perceptuais dos estímulos. Então essas representações são lançadas às regiões corticais adjacentes que, por sua vez, enviam as representações processadas ao hipocampo. Este se comunica novamente com as regiões adjacentes, que estabelecem contato com o neocórtex. Gradativamente, com o passar dos anos, o hipocampo vai cedendo seu controle sobre a memória ao neocórtex, onde a memória parece manter-se.

A figura 5 exibe um provável circuito de atividade neural levando ao desenvolvimento da memória declarativa.

Em suma, a memória declarativa ou explícita necessita de um amplo circuito neural. As estruturas envolvidas são as áreas de associação visual e de linguagem no neocórtex temporal, a amígdala e o hipocampo. Quando novas informações ou memórias são adquiridas, além do hipocampo, vão estar inclusos o diencéfalo (hipotálamo-tálamo), o giro do cíngulo e o lobo frontal.

#### **2.1.1.1.1 Hipocampo e Memória**

A formação hipocampal desempenha um papel fundamental, mas ainda não totalmente esclarecido, na memória.

Diversas publicações dos últimos quinze anos, em humanos e em animais, citam o hipocampo como fundamental para as funções mnésicas.

Estudos em pacientes com lesões cerebrais têm mostrado a participação do hipocampo na formação de novas recordações. Portuguez (1998) refere que lesões nas estruturas hipocampais podem afetar de forma importante a memória, principalmente quando ambos os hipocampos (direito e esquerdo) estão comprometidos. Quando isto acontece, a mensagem recém recebida não é mais “gravada” na memória, isto é, lesões nestas estruturas bloqueiam a formação e o armazenamento de novas recordações, como mostra o caso do paciente H.M, mencionado anteriormente.

Outros estudos em humanos e animais (Squire, 1992) corroboram com estes achados, mostrando que danos estruturais no hipocampo causam prejuízos no funcionamento da memória.

Stuart Zola –Morgan e Larry Squire (2000) referem que as estruturas hipocampais são essenciais para o desempenho normal da memória de reconhecimento, acrescentando dados ao contexto de idéias atuais sobre o papel do hipocampo na memória declarativa e corroborando com estudos anteriores (Squire, 1992a, b; Eichenbaum, 1997; Eichenbaum et al., 1999).

Este aspecto é reforçado por pesquisas que mostram que o desempenho em tarefas de reconhecimento de memória têm sido deficitários em pacientes com lesões nas estruturas mesiais do lobo temporal (Scoville & Milner, 1957; Stefanacci et al., 2000).

Diferentemente destes estudos, outros mostram que o reconhecimento de memória está preservado em pacientes com tal tipo de lesão, enquanto tarefas em testes de evocação são intensamente comprometidas (Aggleton & Shaw, 1996; Mayes et al., 2002; Yonelinas et al., 2002), sugerindo que evocação e reconhecimento envolvem regiões neuroanatômicas diferentes. Nesse sentido, vale citar o trabalho de Barbeau et al. (2005) cujos resultados obtidos mostram que a memória de reconhecimento visual está preservada em alguns pacientes com lesão hipocampal bilateral.

No entanto, se a memória de reconhecimento pode permanecer intacta após dano hipocampal e se a evocação e o reconhecimento são processos cognitivos separados, embasados por regiões neuroanatômicas diferentes, permanece em debate.

Embora o hipocampo esteja intimamente envolvido na formação de novas memórias, tem sido sugerido que ele armazena conteúdos por um período de tempo limitado após a aprendizagem. Com o passar do tempo, seu papel na memória diminui e uma memória mais permanente torna-se gradualmente independentemente da formação hipocampal, sendo, provavelmente, armazenada no neocórtex (Zola-Morgan & Squire, 1990).

Todos estes estudos gerados por pesquisas com lesões específicas permitiram definir características importantes das estruturas que participam da elaboração da memória, os quais podem ser incrementados com estudos em indivíduos saudáveis (tais como os estudos com neuroimagem), trazendo maior conhecimento ao contexto científico das Neurociências.

#### **2.1.1.2 Sistemas Encefálicos e a Memória Não-Declarativa**

Uma vez que regiões corticais diferentes possuem diferentes funções cognitivas, não deveria surpreender que esses sítios armazenem informações que reflitam a função cognitiva correspondente à porção do encéfalo em questão.

Seguindo esta linha de raciocínio, com relação à memória não-declarativa (ou procedimental), Purves et al. (2005) colocam que as habilidades motoras adquiridas gradualmente com a prática, são armazenadas nos gânglios da base, no cerebelo e no córtex pré-motor. Referem, ainda, que lesões nesses sítios levam a uma perda ou incapacidade de realizar movimentos coordenados complexos, podendo ser considerado uma “amnésia motora” (Purves et al., 2005).

Lundy-Ekman (2004), no entanto, não apóia a primazia cerebelar. Segundo este autor, embora há uma década o cerebelo tenha sido considerado como provável candidato para mediador da memória procedimental, as evidências atuais não apóiam tal colocação. Este autor, assim como Appollonio et al. (1993) e Gabrieli (1993) referem o sistema fronto-tálamo-estriado para o processamento da memória motora.

Fuster (2005) retoma a questão da hierarquia da memória procedimental. Refere que nos mamíferos, os níveis inferiores da hierarquia motora estão situados na medula espinhal e no cerebelo, os quais armazenam as formas elementares da memória motora como, por exemplo, os atos reflexos que regem as reações de defesa. Alguns desses reflexos são condicionados e sofrem a influência dos centros superiores (a associação crítica efetua-se no cerebelo).

Acima do cerebelo, na hierarquia das estruturas motoras, estão os núcleos do tálamo, os gânglios da base e o hipotálamo (Fuster, 2005).

O córtex do lobo frontal é a base dos níveis superiores da hierarquia da memória não-declarativa. O córtex motor primário é a sede da “memória motora filética” (memória inata, estereotipada e associada a condutas instintivas), a dos atos motores elementares, principalmente a contração muscular. Acima do córtex motor primário, nesta hierarquia, está o

---

córtex pré-motor, onde a representação e o tratamento do movimento são mais complexos (Fuster, 2005).

O córtex pré-frontal, córtex associativo do lobo pré-frontal, constitui o nível superior da hierarquia motora. Seu desenvolvimento é tardio. Ele recebe fibras originárias das estruturas subcorticais, límbicas e do neocórtex. Longas fibras unem as redes da memória perceptiva, localizadas no córtex posterior, às redes motoras pré-frontais (Fuster, 2005).

As zonas corticais pré-frontais armazenam os esquemas de ações sequenciais que visam um objetivo (Fuster, 2005).

Em suma, a hierarquia das zonas frontais implica a hierarquia das lembranças motoras. As recordações motoras estão armazenadas nas redes pré-frontais e pré-motoras, pelo menos nos primeiros estágios de aprendizagem. Quando uma sequência motora é adquirida e se automatiza, sua representação parece ser regulada nas estruturas inferiores. Todavia, certas tarefas continuam a depender do córtex frontal.

## **2.2 OS HEMISFÉRIOS CEREBRAIS E O CONCEITO DE DOMINÂNCIA CEREBRAL**

Embora os hemisférios direito e esquerdo pareçam ser “uma imagem em espelho” um do outro, existem diferenças anatômicas e funcionais importantes entre eles.

A descoberta de diferenças significativas e razoavelmente consistentes no tipo de desempenho apresentado por indivíduos com lesões cerebrais no hemisfério esquerdo e direito foi um importante marco no estudo das “funções especializadas” dos hemisférios cerebrais (Springer & Deutsch, 1998).

Em um estudo em larga escala realizado com mais de 200 pacientes e mais de 40 testes diferentes (aproximadamente 19 horas de testes por paciente) (Weisenberg & McBride, 1935, citado por Springer & Deutsch, 1998), evidenciou-se que, como regra geral, a lesão no hemisfério esquerdo, ou dominante, resulta em baixo desempenho nos testes que dão ênfase à habilidade verbal. Embora esta descoberta não tenha sido tão surpreendente, descobriu-se, também, que pacientes com lesão no hemisfério direito apresentavam pior desempenho em testes não-verbais que incluíam manipulação de figuras geométricas, montagem de quebra-cabeças, complementação de partes faltantes em padrões e figuras e outras tarefas incluindo formas, distâncias e relações de espaço (Springer & Deutsch, 1998).

A partir deste estudo e de outros subseqüentes, foram sendo estabelecidas as diferenças funcionais entre os hemisférios, conforme será descrito a seguir.

O hemisfério esquerdo (HE) desempenha um importante papel em relação à linguagem e é responsável pelo pensamento analítico e racional, tendo funções verbais e matemáticas, além

---

da compreensão dos sentidos das palavras (semântica) (Wheless et al., 2002; N’Kaoua et al., 2001). O hemisfério direito (HD), por sua vez, é o responsável pela prosódia e, assim sendo, ele também contribui para a compreensão do contexto da mensagem (pré-suposições presentes no tom da voz). Também fazem parte das funções do HD a memória visual (reconhecimento dos rostos), aspectos não-verbais, capacidade visuoespacial, padrões sintéticos e intuitivos de pensamento e capacidade artística (Murdoch, 1997). Ainda que exista uma variabilidade de indivíduo para indivíduo, de maneira geral a linguagem é essencialmente representada no hemisfério esquerdo, enquanto as habilidades não-verbais tendem a ser representadas no hemisfério direito.

O HE media funções verbais como leitura, escrita, fala, ideação verbal, memória verbal e sistema numérico. O HD media funções não-verbalizáveis, tais como funções visuo-perceptivas (percepção de formas, perspectiva, duas e três dimensões, etc.) (N’Kaoua et al., 2001). Parece coordenar importantes funções relacionadas com a aprendizagem de certas categorias de estímulos que têm em comum o necessitar de um tratamento rápido e global da informação, como é o caso do reconhecimento de rostos, função freqüentemente afetada em pessoas com lesão hemisférica direita (prosopagnosia), sendo também importante o seu papel na memória espacial ou topográfica (Habib M, 2000). O HD também é denominado de cérebro emocional, pelo fato de processar e atribuir significado à prosódia do discurso, às expressões faciais, o reconhecimento de estados afetivos, dentre outros. O déficit no reconhecimento de cenas e objetos está associado a lesões bilaterais, embora diversos autores tenham defendido a importância de lesões no hemisfério direito nesse distúrbio (Hecaen & Albert, 1978 In Springer & Deutsch, 1998).

O impacto combinado da evidência de que HE desempenha um papel essencial na linguagem e habilidades manuais deu origem ao conceito de "dominância cerebral". Segundo este conceito, um dos hemisférios cerebrais (normalmente o esquerdo) é o "dominante" em certas funções cognitivas complexas e processos comportamentais, e o outro desempenha apenas um papel de menor importância (Pinel, 2005). Porém, o hemisfério direito, inicialmente referido como secundário, tem importante função “no que diz respeito ao desempenho de certas habilidades artísticas como música e pintura, à percepção de relações espaciais ou ao reconhecimento da fisionomia das pessoas” (Machado, 1993).

Em relação às funções cerebrais e à dominância unilateral do HE sobre o HD, Brodal (s. d.) coloca que deveria haver uma substituição do conceito de “dominância cerebral” por “especialização complementar dos dois hemisférios”. O mesmo sugerem Springer & Deutsch (1998) relatando que, apesar dos hemisférios terem funções e organizações diferentes, ambos contribuem para a atividade mental complexa.

De acordo com Machado (1993), “a assimetria funcional entre os dois hemisférios torna mais importante o papel do corpo caloso, de transmitir informações entre eles”. O mesmo autor lembra que esta assimetria funcional não ocorre nas áreas de projeção (motoras e sensitivas), mas apenas nas áreas de associação, sendo o funcionamento das áreas de projeção igual dos dois lados.

As evidências das diferenças funcionais entre os hemisférios mostram a impropriedade de concepção do hemisfério direito como menos importante ou hemisfério passivo. A razão mais provável para a demora no reconhecimento da importância do hemisfério direito baseia-se no fato de que as incapacidades causadas por lesões no hemisfério direito não eram tão fáceis de



ser analisadas. A maioria destas lesões não suprimia nenhuma habilidade humana evidente de forma radical. Ao contrário, perturbava o comportamento de forma mais sutil, pois nem eram notados ou eram mascarados por incapacidades físicas mais óbvias (Springer & Deutsch, 1998).

O termo dominância hemisférica está sendo, hoje em dia, pouco utilizado. Isto porque um hemisfério não é “dominante” e o outro “dominado”, apenas exercem funções diferentes e especializadas. Além disso, os hemisférios se comunicam através das comissuras cerebrais, trabalhando em conjunto. Por isso, atualmente, o termo utilizado mais corretamente é especialização hemisférica (Lent, 2001).

### **2.2.1 Diferenças Hemisféricas na Memória**

Há anos vêm sendo relatadas diferenças nos tipos de déficits de memória adquiridos após a produção de lesões no lobo temporal esquerdo ou direito. As assimetrias mais impressionantes relacionadas com as funções de memória foram observadas em casos que envolviam a remoção cirúrgica de um lobo temporal para o controle de crises epiléticas ou tumores (Springer & Deutsch, 1998).

A lobotomia temporal esquerda levava a dificuldades para aprender e reter a matéria verbal. Esta deficiência era sempre evidente, sendo a matéria apresentada visualmente ou por meios auditivos, e evidenciava-se quando testada por recordação direta ou tarefas de reconhecimento (Springer & Deutsch, 1998).

A lobotomia temporal direita levava a dificuldades com matéria não-verbal, fosse apresentada visual ou auditivamente. Entende-se por “não-verbal” todo o estímulo difícil de nomear ou codificar verbalmente, tal como padrões abstratos.

A análise de pacientes submetidos à comissurotomia tem confirmado a evidência de diferenças nos processos de memória nos dois hemisférios. Quando os hemisférios são testados separadamente, verifica-se que cada um pode aprender e recordar diferentes tipos de informação. Quando se usam os procedimentos dos testes lateralizados, a linguagem é a informação primordialmente melhor retida pelo hemisfério esquerdo, e a informação visuo-espacial pelo hemisfério direito. Estudos do fluxo sanguíneo cerebral também mostraram uma maior ativação do lobo temporal direito durante tarefas de reconhecimento que envolvem a informação visuo-espacial (Springer & Deutsch, 1998; Dupont, 2000).

### **2.2.2 Memória Visual e Percepção Visual**

A memória visual necessita da percepção visual, isto é, da recepção e interpretação dos sinais do meio ambiente que nos cerca. A maior parte das impressões do mundo que nos rodeia e de nossa memória a respeito delas, é baseada na visão. Entretanto, não há um completo domínio de como é feito a recepção e o processamento destes sinais, no entanto, sabe-se que, para memorizar, é necessária a recepção destes sinais através dos canais da percepção. Torna-se necessário, então, vencer a etapa da percepção para chegarmos à classificação efetiva dos conteúdos percebidos, permitindo seu reconhecimento posterior (Kandel, Schwartz, Jessel, 1997).

Algumas considerações sobre as relações entre percepção e memória visual são importantes, dentro de um contexto de pré-processamento da informação (percepção visual), visto que percepção visual e memória visual são processos de intrínseca relação.

Gazzanica & Heatherton (2005) sugerem que os lobos temporais mediais são responsáveis por coordenar o fortalecimento entre as ativações neuronais, mas que o armazenamento real provavelmente ocorre nos sistemas corticais específicos de processamento envolvidos durante a percepção, isto é, as informações visuais seriam armazenadas nas áreas envolvidas na percepção visual, e as informações auditivas nas áreas envolvidas na percepção auditiva.

### **2.2.2.1 Percepção Visual: aspectos gerais**

O reconhecimento das características de uma pessoa, por exemplo, tão facilmente realizado por nós, seres humanos, exige um grande pré-processamento de dados para a depuração das informações mais relevantes, que levem a uma efetiva memorização destas características.

É claro que, para memorizar, é necessária a recepção de sinais do meio, através dos canais da percepção. Torna-se necessário, então, vencer a etapa da percepção para chegarmos à classificação efetiva das características das pessoas, permitindo o reconhecimento posterior, conforme colocamos inicialmente.

#### **2.2.2.1.1 Pré-processamento da Informação Visual**

A visão é um sentido notável que nos permite detectar coisas minúsculas e próximas, ou imensas e distantes do mundo que nos cerca. A percepção visual refere-se à forma como nosso cérebro interpreta o que os olhos vêem.

Para isso, a informação visual vai sendo decodificada em diferentes regiões cerebrais, de forma que possamos partir da simples detecção de um estímulo visual, para sua interpretação (percepção visual) (Kandel, Schwartz, Jessel, 1997).

A primeira “estação” sináptica na via que serve à percepção visual ocorre, em um grupo de células do tálamo dorsal também chamado de núcleo Geniculado lateral, do qual a informação ascende ao córtex cerebral onde será interpretada e lembrada (percepção e memória) (Kandel, Schwartz, Jessel, 1997). Ou seja, a imagem de um objeto é transmitida da retina até o córtex visual no lobo occipital e, a partir desse ponto, o impulso nervoso caminha para os lobos parietal e temporal até o lobo frontal.

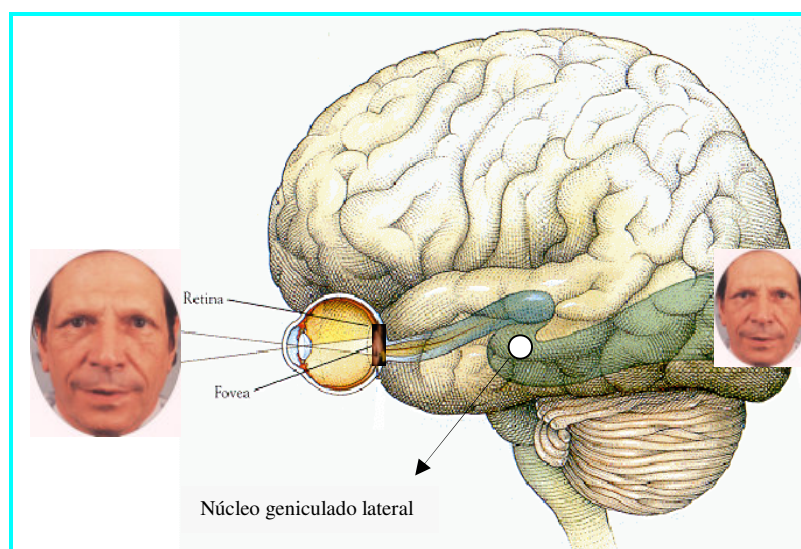


Figura 6 - Via neural que serve a percepção visual.

Fonte adaptada de [http://www.gipam.icb.usp.br/Gipam\\_2004/fisiol\\_perc\\_2004.ppt](http://www.gipam.icb.usp.br/Gipam_2004/fisiol_perc_2004.ppt)

O córtex estriado (chamado V1) é a primeira área cortical a receber informação do Núcleo Geniculado Lateral. A percepção visual inicia-se aí (córtex paraestriado e periestriado). Essas áreas circundam o córtex visual e têm sido descritas como responsáveis pela memória visual. Também comunicam-se com o giro angular, no lobo parietal, onde o cérebro interpreta o que o olho vê. É nesta região, por exemplo, que as letras lidas em seqüência são reconhecidas como palavras (Kandel, Schwartz, Jessel, 1997).

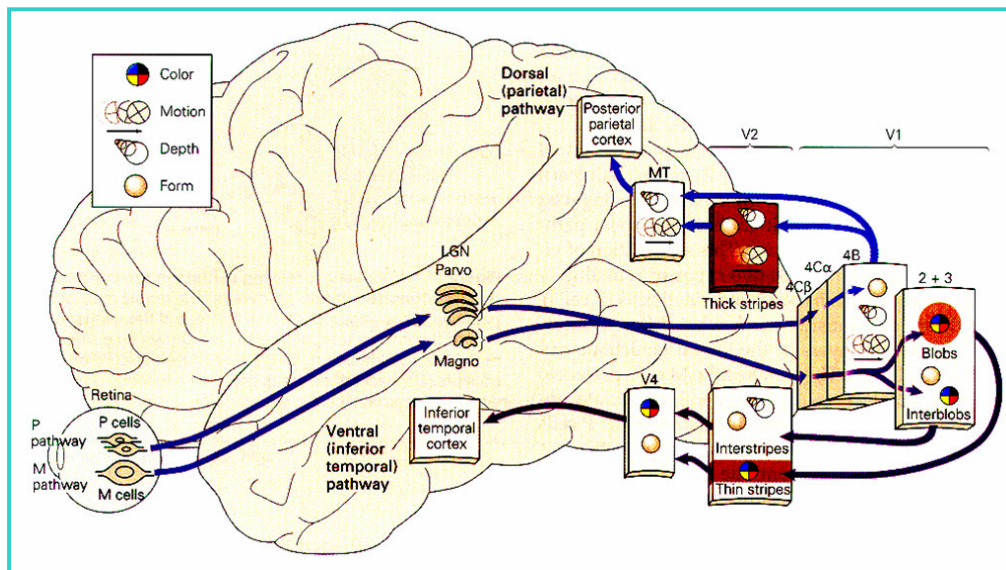


Figura 7 - Vias de processamento da informação visual.  
 Fonte: [http://www.gipam.icb.usp.br/Gipam\\_2004/fisiol\\_perc\\_2004.ppt](http://www.gipam.icb.usp.br/Gipam_2004/fisiol_perc_2004.ppt)

A informação visual, processada pelo córtex de associação visual, flui em duas direções: dorsalmente, em uma corrente de ação para a porção posterior do lobo parietal, e, ventralmente, em uma corrente de percepção para os lobos occipito-temporais. A informação na corrente dorsal é utilizada para ajustar os movimentos dos membros (Lundy-Ekman, 2004). A corrente ventral se ocupa da construção da forma dos objetos e padrões complexos, o que vai ser importante para o reconhecimento de faces, objetos e palavras. Interrupções das conexões destas regiões com áreas límbicas podem acarretar em amnésia visual (incapacidade de armazenar novas memórias visuais) (Consenza, 2004).

A formação dos conceitos e o entendimento desta informação sensorial ocorre no lobo frontal (Kandel, Schwartz, Jessel, 1997).

## **2.3 INVESTIGAÇÃO NÃO-INVASIVA DAS FUNÇÕES DE MEMÓRIA**

### **2.3.1 Breve Histórico da Neuropsicologia**

Desde os tempos imemoriais, há interesse na localização das funções cerebrais (correlatos neuroanátomo-funcionais) e, nesse sentido, a neuropsicologia já existe há aproximadamente dois mil anos (De Simone, 2003)

O início da teoria das localizações corticais relacionadas às faculdades psicológicas teve início, de fato, com a teoria frenológica de Franz Joseph Gall, que pressupunha que características diversas do crânio refletiam o desenvolvimento de diversos “órgãos da mente”, situados nos chamados “centros” como o “centro do amor sexual”, “centro da esperança”, “centro da agressividade”, entre outros. Os centros restringiam os “órgãos” do encéfalo (sede de espírito) e suas respectivas faculdades mentais (De Simone, 2003).

O primeiro estudo fundamental sobre a localização de uma função complexa como a linguagem no córtex se deu com a descoberta de Broca, conforme descrito anteriormente. Logo em seguida (1876), Carl Wernicke descreveu o papel de outra área do hemisfério esquerdo para a compreensão da linguagem, região situada na porção posterior do giro temporal superior, denominada por ele como “centro das imagens sensoriais das palavras” (Luria, 1975).

No entanto, casos como o de Phineas Gage serviam como argumento contra a especificidade das áreas cerebrais para as funções superiores. Isso porque, apesar de Gage ter tido uma extensa lesão frontal esquerda em um acidente de trabalho com uma barra de ferro, e

depois disso “não parecer mais a mesma pessoa”, mantiveram-se preservadas suas capacidades motoras e cognitivas, especialmente de linguagem (Finger, 1994; Damásio, 1994).

A discussão sobre as possibilidades de localização de funções permaneceu viva no século XX, e o estudo histológico do neuroanatomista Korbinian Brodmann promoveu, ainda mais, a idéia de que certas funções possuíam endereços delimitados, descritos no seu mapa citoarquitetônico clássico, utilizado desde então como referência. Como Brodmann (citado por Finger, 1994) afirmou: “[...] a diferenciação histológica específica [...], o grande número de regiões estruturais especialmente constituídas aponta para separação espacial de muitas funções, [...] com processos fisiológicos correspondentes”.

Entretanto, alguns pesquisadores como Lashley, ainda no início do séc XX (1929), defendiam que o ‘nível superior’ de integração não se sustentaria sobre estruturas localizadas, mas sobre alguma organização mais dinâmica e geral envolvendo todo o ‘sistema cerebral’ (Lashley, 1963). Entretanto, a solução encontrada por ele foi pouco satisfatória, à medida que atrelou a complexidade do comportamento à quantidade de massa cortical e ao respectivo “grau de atividade mental” (De Simone, 2003).

No decorrer das discussões sobre o funcionamento do cérebro, portanto, se distinguiram historicamente duas vertentes de pensamento: o “localizacionismo estrito” em contraposição ao denominado “integracionismo” (Luria, 1975).

Em meio a estas discussões, em 1934, surgiu o termo “neuropsychological” (Finger, 1994), cunhado pelo neuropsiquiatra integracionista Kurt Goldstein ao se referir a processos de pensamento aberrantes em pacientes que sofreram lesões cerebrais. Era nomeado, então, o novo campo de investigação e tratamento, de certa forma já em exercício, que relacionava de

forma mais sistemática campos de conhecimento como a psicologia e a neurologia (De Simone, 2003).

Além do estudo de indivíduos com lesões neurológicas, a neuropsicologia também recebeu um grande suporte de outras áreas do conhecimento para o seu desenvolvimento. Estudos da atividade elétrica cerebral durante diversas operações mentais forneceram as bases de alguns mapas funcionais corticais. Já no século XX, Penfield confirmou o papel das áreas de Broca e Wernicke, com estimulação elétrica de cérebros vivos antes da cirurgia para epilepsia e também mapeou as áreas somato-sensitivas primárias (De Simone, 2003).

Com o passar de, aproximadamente, dois séculos, a questão inaugurada por Gall sobre o “localizacionismo estrito” pode ser reformulada a partir da chamada *neuropsicologia moderna*, na qual a abordagem que reduz algumas atividades a unidades anatômicas distintas nos dá os indícios essenciais para que possamos examinar a contribuição das partes individuais para o funcionamento do todo.

Esta área do conhecimento tem se baseado na *localização dinâmica de funções*, entendendo a participação do cérebro como um todo, no qual as áreas são interdependentes e inter-relacionadas, funcionando comparativamente a uma orquestra que depende da integração de seus componentes para realizar um concerto, o qual foi denominado de *sistema funcional* (Luria, 1981).

### **2.3.1.1 Avaliação Neuropsicológica**

A neuropsicologia é a ciência que estuda a relação entre o cérebro e o comportamento humano (Costa et al., 2004). Como ramo da psicologia historicamente atrelado à neurologia, avalia, pesquisa e reabilita expressões comportamentais de disfunções cerebrais.



---

No estudo dos processos mentais ditos cognitivos, pressupõe, nas palavras de Neisser, citado por Kandel et al. (1997, p. 259), que: “[...] tudo aquilo que sabemos acerca da realidade foi medido não apenas pelos órgãos dos sentidos, mas por sistemas complexos que interpretam e reinterpretem as informações sensoriais...o termo ‘cognição’ se refere a todos os processos pelos quais a entrada sensorial é transformada, reduzida, elaborada, armazenada, recuperada e utilizada”.

Ao lado dos avanços conquistados pela neurocirurgia, neurofisiologia e pelas técnicas de diagnóstico por neuroimagem, vem clarificar a enigmática relação existente entre funcionamento cerebral e funções corticais superiores (como percepção, memória, linguagem, atenção, entre outras), considerando tanto as variáveis biológicas quanto as socioculturais e psicológicas como constituintes do ser humano.

Para isto utiliza-se um conjunto de testes e escalas, além da observação qualitativa do comportamento. A bateria de testes utilizados envolve os diferentes domínios cognitivos como: atenção, linguagem (compreensão, expressão, leitura e escrita), memória (verbal e visual) e funções executivas (capacidade de planejamento, de raciocínio lógico, de abstração, entre outras), habilidades visuoespaciais de destreza visuomotora (Costa et al., 2004).

A importância desses instrumentos reside, principalmente, na prevenção e detecção precoce de disfunções cognitivas e do comportamento resultante de lesões, doenças ou desenvolvimento anormal do cérebro, indicando de forma minuciosa o ritmo e a qualidade do processo e possibilitando um "mapeamento" qualitativo e quantitativo das áreas cerebrais e suas interligações (sistema funcional), visando intervenções terapêuticas precoces e precisas (Costa et al., 2004).

### **2.3.1.2 Avaliação Neuropsicológica e as Funções de Memória**

Sabendo-se que os dois hemisférios cerebrais trabalham de maneira conjunta e complementar, mas que existem diferença nas funções desempenhadas por cada um deles, a interpretação dos achados neuropsicológicos auxilia na determinação da lateralidade de possíveis disfunções cerebrais.

Como já foi referido anteriormente, o hemisfério esquerdo e o direito armazenam tipos diferentes de memória. Genericamente falando, a memória verbal (listas de palavras, letras, histórias) é uma função do HE, enquanto a memória visual ou não-verbal (rostos, padrões geométricos, entre outros), é uma função do HD (Springer & Deutsch, 1998).

Os testes neuropsicológicos devem, portanto, avaliar as diferentes funções verbais e não-verbais e as diferenças entre os hemisférios no processamento de tais estímulos (Noff et al., 2002). Neste sentido, o material utilizado nos testes neuropsicológicos deve ser de natureza verbal e não-verbal, para polarizar a avaliação nos domínios do hemisfério esquerdo e direito.

### **2.3.2 Ressonância Magnética Funcional**

A Ressonância Magnética Funcional (RMf) surgiu em 1990, baseada em achados anteriores (1890) de que o cérebro apresentava maior circulação sanguínea nas regiões de maior atividade. Os primeiros trabalhos nesta área (Ogawa, et al. 1990a, 1990b, 1992, 1993; Belliveau, et al. 1990, 1991) sugerem a RMf como uma nova técnica capaz de detectar áreas cerebrais que têm o nível de funcionamento alterado durante a realização de uma tarefa específica. A partir de então, pôde-se determinar, com maior facilidade, a relação entre estrutura e função cerebral, considerando que a RMf consegue localizar, efetivamente, mudanças na atividade neuronal (Portuguez, 2002).

Esta técnica utiliza o mesmo equipamento usado para realizar exames de RM, empregado para estudos clínicos, com a adição de um recurso para imageamento eco-planar e uma seqüência de aquisição sensível ao chamado efeito BOLD (*blood oxigem level dependent contrast*). Através desta técnica, é possível adquirir um número muito maior de imagens em menos tempo, totalizando um volume do encéfalo aproximadamente a cada 2 segundos (Amaro, 2000).

Estudos de RMf usam seqüências de pulso denominadas de seqüências BOLD que permitem a detecção de pequenas variações da intensidade do sinal devido, indiretamente, à ativação cerebral. A técnica se fundamenta na visualização de áreas que têm maior oferta de hemoglobina saturada de oxigênio (oxihemoglobina), por suas propriedades magnéticas diferentes da hemoglobina não-saturada (desoxihemoglobina). Áreas com maior concentração de oxihemoglobina aparecem com sinal mais intenso em seqüências BOLD. As regiões que são recrutadas ou estimuladas por uma certa atividade mental recebem um afluxo de oxigênio que não é utilizado totalmente, o que resulta em oferta maior que o consumo de oxihemoglobina em detrimento da concentração relativa de desoxihemoglobina (Amaro 2000). Ou seja, uma maior quantidade de fluxo sanguíneo é necessária para suprir as regiões do cérebro responsáveis pelo controle da região estimulada, durante o período de estimulação, sendo uma quantidade maior do que a necessária para suprir a demanda de oxigênio no tecido em repouso. Ocorre, então, o aumento líquido no nível vascular de oxihemoglobina e a diminuição de desoxihemoglobina. Estas variações resultam em aumento de sinal em T2 nas regiões ativadas, gerando a imagem da RMf (Portuguez, 2002).

Os estudos de neuroimagem funcional baseiam-se, portanto, na resposta hemodinâmica associada à determinada atividade elétrica focal, ou seja, aumento de sinal decorrente do

predomínio de oxi-hemoglobina na região conforme o chamado “efeito BOLD”. A curva do processo hemodinâmico focal ou curva da função hemodinâmica, denomina-se “curva BOLD” (figura 8) e funciona como modelo matemático de comparação na análise estatística.

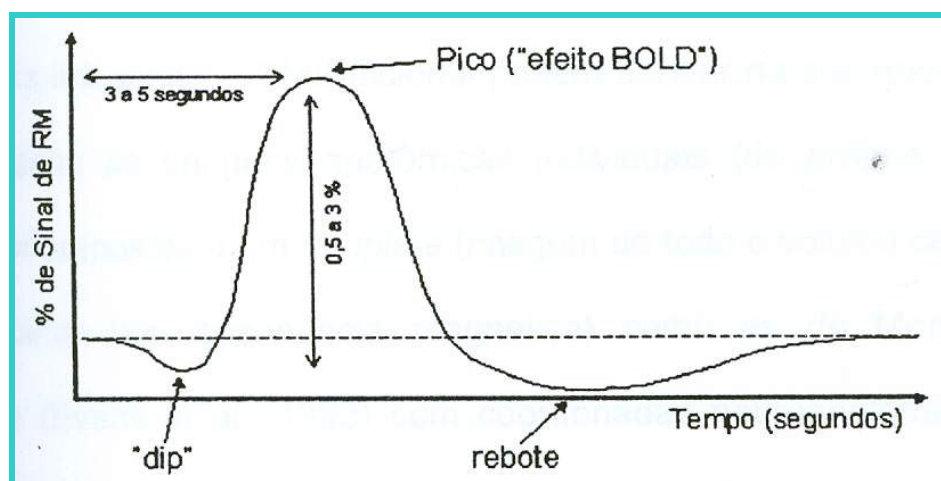


Figura 8 - Curva de resposta hemodinâmica cerebral. Possui características próprias como tempo de 3 a 5 segundos para atingir o pico, quando emite seu sinal mais intenso e queda gradual (com duração de aproximadamente 10 segundos) até a cessação da resposta hemodinâmica.

Fonte: Amaro, 2000.

Os *voxels* (unidade básica tridimensional de imagem – cubo de volume cerebral com dimensões de 3,75mm x 3,75 mm x 7mm) que se comportaram segundo este modelo são selecionados e agrupados em *clusters* (agrupamento de *voxels*) nas regiões que se relacionam com a tarefa de interesse. É fornecida a amostragem dos agrupamentos de *voxels*, ou regiões que responderam (segundo o modelo de resposta hemodinâmica) na execução de determinada etapa da tarefa.

É importante ressaltar que as imagens funcionais são sobrepostas ao exame anatômico, o que possibilita correlacionar as áreas ativadas dentro da unidade de volume (*voxel*) com o sítio

anatômico correspondente. Valores estatísticos de cada *voxel* são usados para gerar um mapa de ativação, que são usualmente representados por escalas de cores e sobrepostos às imagens anatômicas (Lurito & Dziedzic, 2001).

Em comparação com outros métodos de mapeamento cerebral, como o TAS e a EC, a RMf é uma alternativa não-invasiva que pode substituir estes procedimentos invasivos. Além disto, ela é capaz de mostrar a localização de funções específicas (linguagem e memória) geradas a partir da realização de uma tarefa, através de imagens detalhadas do cérebro.

Portuguez (2002) cita algumas vantagens da RMf, entre elas o fato de tratar-se de um exame não-invasivo, não necessitando de drogas ou radiofármacos. Além disso, não apresenta morbidade ao paciente, não necessita de internação hospitalar, apresenta boa resolução de imagens, pode ser repetido várias vezes, mostra a localização das áreas eloqüentes nos dois hemisférios e no mesmo hemisfério, e pode ser utilizada para estudo em pessoas “normais”. Porém, apresenta algumas limitações, como a impossibilidade de realização do exame em pacientes portadores de implantes dentários, marca-passo cardíaco e objetos metálicos intracranianos, além de necessitar da cooperação do mesmo para execução correta das tarefas solicitadas.

As tarefas executadas pelo paciente dependem do objetivo da investigação, o qual pode ser linguagem, memória, função motora, entre outros. Muitas tarefas buscam fornecer informações sobre a “localização” cerebral da memória, porém muitos paradigmas (protocolos) ainda estão sendo estudados.

Um paradigma de memória consiste em alternar períodos de *controle* e de *estimulação* durante a aquisição do nível de oxigenação sanguínea cerebral. Isto é, período de repouso (sem desempenhar nenhuma tarefa) ou de estimulação de outras regiões que não se quer investigar

(como, por exemplo, sons ou ruídos sem significados), configuram o período de *controle*, e são alternadas com tarefas específicas de memória, linguagem ou motoras, configurando o período de *estimulação* (Lurito e Dzemic, 2001).

Além das imagens individuais, podem ser geradas as imagens de grupos, na qual as imagens relacionadas à condição de interesse do estudo são representadas por uma única imagem que contém a média das áreas individuais. As áreas apresentadas na imagem de grupo refletem a atividade cerebral média de um grupo de indivíduos durante a realização de determinada condição de interesse (Brammer et al., 1997).

### 2.3.2.1 Neuropsicologia e Ressonância Magnética Funcional

Pela possibilidade de adquirir informações sobre diversas regiões que participam na efetivação de tarefas, a técnica de RMf tem sido muito utilizada em pesquisa e em centros de reabilitação neuropsicológica, pois permite visualizar os caminhos neurais disponíveis e a serem desenvolvidos, após lesões cerebrais.

A neuropsicologia surgiu com o pressuposto da psicologia cognitiva de que todas as funções mentais são passíveis de serem decompostas em subfunções. Arelada às técnicas de neuroimagem, especialmente a RMf, possibilita o estudo da atividade do cérebro subjacente aos processos mentais, que são supostamente estruturados em cadeias sucessivas de eventos mentais, em grau crescente de complexidade. Somando-se esta pressuposição à técnica de neuroimagem funcional como a RMf, abriu-se um novo campo de investigação, como de modelos teóricos de funcionamento mental saudável, ou modelos de disfunções cerebrais, em diversos estados patológicos.

Além disso, as técnicas de neuroimagem possibilitam ao neuropsicólogo clínico aperfeiçoar seus instrumentos, caracterizando as regiões implicadas na resposta a determinada tarefa ou teste “clássico”, revendo, portanto, a especificidade do material disponível para avaliação neuropsicológica.

Alguns desenhos experimentais desenvolvidos para estudos com RMf em indivíduos saudáveis tentam dar conta destes aspectos, desde o desenvolvimento de modelos das funções neuropsicológicas, como a memória, a linguagem e a atenção, como o estudo dos substratos neuroanatômico-funcionais de determinado material ou tarefa neuropsicológica clássica.

### **2.3.2.2 Avaliação da Memória pela Ressonância Magnética Funcional**

Estudos de neuroimagem funcional têm promovido enorme avanço no conhecimento dos processos fisiológicos cerebrais. Permitem que a neuropsicologia e a neuropsiquiatria se desenvolvam sob outros paradigmas, não apenas pela avaliação neuropsicológica, ou pela inferência de diagnóstico a partir do quadro clínico, mas pela visualização da ativação de áreas cerebrais envolvidas em uma certa tarefa ou determinada patologia, quando se comparam grupos diversos de sujeitos. Por outro lado, estudos de neuroimagem podem indicar possíveis reformulações teóricas de modelos cognitivos.

A memória, quando vista do “macro”, isto é, quando estudada em seres vivos e, particularmente, em seres humanos, se apresenta como uma das funções corticais superiores mais complexas. É difícil elaborar tarefas neuropsicológicas ou paradigmas de RMf que testem isoladamente a memória. Isso decorre do fato de que a memória está presente, nas suas diversas formas, praticamente o tempo todo, como base de todas as demais funções. Não é possível, por exemplo, conceber “linguagem” sem pensar que, para falar, uma determinada

pessoa precisará lembrar-se das palavras e também como pronunciá-las.

A investigação da função de memória através da RMf tem se tornado um campo em expansão.

Em um estudo realizado com 28 pacientes com epilepsia do lobo temporal, Bellgowan et al. (1998) demonstraram que os pacientes com epilepsia temporal esquerda apresentavam menor ativação funcional do lobo temporal mesial esquerdo em uma tarefa de codificação/aquisição de memória episódica, o que poderia resultar de alterações estruturais ou heterogeneidade da organização funcional do lobo temporal mesial na presença de epilepsia temporal mesial esquerda. Devido a isso, a RMf poderia ser uma alternativa não-invasiva viável para avaliação pré-cirúrgica da lateralização da memória e também um método adicional para lateralização do foco epiléptico.

Detre et al. (1998), em seu trabalho sobre lateralização da memória com RMf em pacientes epilépticos, concluem que existem vantagens em potencial com o método sobre o TAS para localizar ou lateralizar a função cognitiva: a RMf fornece informação espacial, com potencial para a demonstração de padrões de reorganização funcional em casos de risco precoce de crises, além de poder ser repetido em casos de resultados duvidosos, pois trata-se de um método não-invasivo.

Trabalhos recentes de neuroimagem têm revelado que os estímulos de faces podem ativar o giro fusiforme direito, sugerindo sua participação na percepção de faces (Sergent et al., 1992; Haxby et al., 1994; Puce et al., 1995; Kanswiger et al., 1997; McCarthy et al., 1997;).

Resultados de estudos com RMf em sujeitos normais têm sugerido que alguns componentes da memória podem envolver os lobos frontais (Ojemann & Kelley, 2002).



Haist et al. (2001) estudaram por RMf a evocação da memória de “faces famosas” e concluíram que o hipocampo estaria envolvido em processos de consolidação por apenas alguns poucos anos e que memórias de muitos anos de duração seriam mantidas principalmente pelo córtex entorrinal.

Golby et al. (2001) relatam que o estímulo apresentado influencia a lateralização da memória nos lobos frontais e lobos temporais mesiais. Seu grupo de pesquisa utilizou quatro tipos de estímulos de natureza verbal e não verbal (palavras, faces, cenas e figuras abstratas) para averiguar esta questão. A utilização de palavras mostrou ativação predominantemente no hemisfério esquerdo (regiões pré-frontais e temporais mesiais). A utilização de figuras abstratas ativou o córtex pré-frontal e estruturas temporais mesiais do hemisfério direito. Cenas e faces mostraram ativação simétrica, das estruturas mesiais, em ambos os hemisférios cerebrais.

Alguns estudos mostram lateralização diferente das funções de memória no córtex pré-frontal dependendo do estágio que se está estudando (memorização ou evocação/reconhecimento) e outros sugerem que a lateralização é dependente do tipo de material (estímulo) utilizado (Golby et al., 2001; Powell 2005). Em relação à memória visual ou não-verbal, sabemos que o processamento de estímulos visuais depende tanto de codificação verbal, quanto não-verbal e, portanto, poderá envolver ambos os hemisférios cerebrais (Barr et al. 2004).

Estudos utilizando RMf mostraram que a ativação da lobo temporal mesial correlaciona-se com desempenho de memória (Gabrieli et al., 1998).

Entretanto, estruturas neurais diferentes no lobo temporal mesial são ativadas durante processos distintos de memória (Gabrieli et al., 1997).

Estudos de neuroimagem funcional têm sugerido que cada vez que uma pessoa se lembra de algo, as áreas envolvidas nesta função sofrem um aumento de metabolismo e, conseqüentemente, do fluxo sanguíneo. Um estudo bastante interessante foi publicado na revista *Science* pelo neurocientista James Brewer, docente da Universidade de Stanford (Brewer et al., 1998). Brewer mostrou 96 fotografias a estudantes e avaliou-os por RMf. Após 30 minutos, os estudantes tinham que apontar as imagens que lembravam. Sempre que uma imagem era reconhecida pelos alunos, o computador mostrava tonalidades mais escuras nas áreas do hipocampo e do córtex frontal, indicando maior oxigenação nessas regiões.

Branco et al. (2005), estudando funções de memória pela RMf, evidenciaram forte ativação do giro frontal superior, lobo parietal direito e giro frontal inferior durante a codificação bem sucedida de estímulos de faces. Para padrões abstratos verificou ativação no giro frontal inferior e sulco colateral direito (codificação).

Ongur et al. (2005) verificaram o “recrutamento” de diversas regiões cerebrais no reconhecimento de pares de estímulos visuais previamente vistos. São elas o hipocampo, o córtex temporal inferior, o córtex pré-frontal medial, o putâmen, o giro fusiforme, cíngulo anterior, córtex pré-frontal lateral, cíngulo posterior e tálamo.

Croizé et al. (2004) identificaram aumento do fluxo sanguíneo cerebral em redes parieto-frontais, sugerindo o envolvimento de ambas as regiões corticais na codificação dos processos de memória visuoespaciais (*input* de memória).

Okada et al. (2003), propuseram-se a investigar, pela RMf, a maneira como o cérebro representa um informação específica durante uma tarefa de reconhecimento de faces. Eles

---

verificaram que o acesso à informação visual, durante tarefas de recuperação de memória, está associado com o córtex visual primário.

Alguns estudos com RMf têm mostrado evidências da participação do córtex pré-frontal lateral durante tarefas de “recuperação” de memória episódica (Cabeza & Nyberg, 2000 Fletcher and Henson, 2001).

Muitos estudos com RMf, ao investigar as funções de memória, têm optado pela divisão em dois estágios, um envolvendo o processamento e codificação de novas informações para a memória e o outro, a lembrança dos eventos previamente armazenados. Segundo Busatto (1997), a codificação/aquisição de novas informações está associada a um aumento do fluxo sanguíneo cerebral no córtex pré-frontal esquerdo, enquanto a evocação destes eventos produziu ativação no córtex pré-frontal dorsolateral direito.

Fletcher et al. (1998) sugerem que o córtex pré-frontal dorsolateral esquerdo teria uma função chave no processamento e aquisição da informação e que o mesmo estaria relacionado ao uso dos processos executivos necessários para a criação de uma estrutura de organização. A significância funcional dessas ativações não têm sido completamente explicadas.

Considerando que os novos métodos de pesquisa ampliam a possibilidade de estudo do cérebro e de suas funções complexas, tais como a memória, em indivíduos normais, neste trabalho buscamos identificar as regiões encefálicas envolvidas na memória visual, durante tarefas de memorização e reconhecimento, na busca de novos conhecimentos sobre os “padrões de normalidade” dessas funções superiores.

---

### **3 OBJETIVOS**

#### **3.1 Objetivo Geral**

Investigar, com RMf, as regiões encefálicas ativadas por diferentes tarefas de memória visual em uma amostra de voluntários saudáveis.

#### **3.2 Objetivos específicos**

- 1) Identificar as regiões encefálicas ativadas na memorização e reconhecimento de faces não - familiares;
- 2) Identificar as regiões encefálicas ativadas na memorização e reconhecimento de padrões abstratos (figuras abstratas).

## 4 SUJEITOS E MÉTODOS

### 4.1 Aspectos Éticos

O presente estudo foi aprovado pelo Comitê de Ética da PUCRS e contou com a colaboração do Centro de Diagnóstico por Imagem do Hospital São Lucas da PUCRS (CDI-HSL-PUCRS).

A pesquisa foi realizada com voluntários interessados em participar deste projeto, tendo sido afirmado, previamente, sua concordância em participar do estudo (assinatura do termo de consentimento livre e esclarecido) (Anexo 1).

### 4.2 Delineamento

Trata-se de um estudo transversal com cegamento de um dos indivíduos que interpretou a Ressonância Magnética Funcional (as imagens da RMf para obtenção dos resultados foram interpretadas por dois investigadores - a pesquisadora e o físico do CDI - estando este último, “cego” quanto aos objetivos do estudo).

### 4.3 Amostra

O tamanho da amostra foi determinado de acordo com dados da literatura (Fristan et al., 1999; Desmond et al., 2002) os quais referem que um número mínimo de doze sujeitos são necessários para garantir o poder de 80%, evitando um erro do tipo alfa ao nível de um único *voxel*. Em concordância com esta afirmação, muitos trabalhos com RMf têm estabelecido um tamanho de amostra situado entre oito e dezesseis sujeitos (Golby, 2001; Okada et al., 2003; Powell et al., 2005; Ongur et al., 2005), como suficientes para “garantir” os resultados de um

estudo. O fato de trabalharmos com o mesmo sujeito em duas condições diferentes, reforça o poder estatístico para identificar diferenças.

Dessa forma, foram avaliados quinze voluntários adultos que preencheram os critérios de inclusão e aceitaram participar do estudo (Tabela 1). As avaliações foram realizadas no período de março a novembro de 2005.

Três possíveis voluntários foram excluídos, o primeiro devido a artefatos excessivos causados por movimento durante o exame de RMf, o outro por ter apresentado escores altos na escala para verificação de sintomatologia neuropsiquiátrica (BAI), e o terceiro por ter apresentado, no exame de ressonância magnética estrutural, uma alteração anatômica, tendo sido encaminhado, posteriormente, para consulta médica neurológica.

**Tabela 1 - características do grupo amostral**

Nome	Sexo	Idade	Escolaridade	Dominância Manual
LS	M	29	2° G	D
MW	M	18	2° G	D
PH	M	37	2° G	D
BH	M	23	2° G	D
LL	F	40	2° G	D
VH	F	27	3° G	D
JC	F	29	3° G	D
SM	F	30	3° G	D
CM	F	26	3° G	D
CS	F	29	3° G	D
LE	M	38	3° G	D
FO	F	25	3° G	E
MP	M	29	3° G	D
DF	F	28	3° G	D
CM	M	44	3° G	D

Legenda: D: direita, E: esquerda, 2° G: ensino médio, 3° G: ensino superior.

---

Embora tivéssemos a idéia de que todos os voluntários (15) realizassem as duas tarefas propostas (padrões abstratos e faces), por questões operacionais e normas éticas/institucionais (atrasos na agenda dos exames do Centro de Diagnóstico por imagem, emergências, entre outros), alguns experimentos precisaram ser interrompidos antes da conclusão das duas etapas. Desta forma, o número de indivíduos avaliados será descrito, de maneira mais detalhada, de acordo com a tarefa realizada.

### Faces

Memorização-14 indivíduos (7 do sexo feminino e 7 do sexo masculino).

Reconhecimento-11 indivíduos (6 do sexo feminino e 5 do sexo masculino).

### Abstratas

Memorização-14 indivíduos (8 do sexo feminino e 6 do sexo masculino).

Reconhecimento-13 indivíduos (8 do sexo feminino e 5 do sexo masculino).

#### **4.3.1 Critérios de Inclusão**

- Homens e mulheres com idades entre 18 e 45 anos;
- Ser destro ou canhoto/sinistro;
- Ausência de evidência de patologia neurológica e/ou psiquiátrica;
- Ausência de déficits cognitivos (memória e atenção);
- Concordância com o termo de consentimento informado.

#### **4.3.2 Critérios de Exclusão**

- História clínica de doenças neurológicas e/ou psiquiátricas;
- Claustrofobia;
- Ser portador de objetos ou implantes metálicos e/ou marcapasso cardíaco;
- Ser ambidestro;
- Déficit visual;
- Evidência de imagem à Ressonância Magnética (RM) sugestiva de malformação ou processo expansivo do SNC de qualquer natureza;
- Excessivo artefato de movimento na RMf (movimento translacional acima de 2 mm).

#### **4.4 Avaliação Neuropsicológica**

Após terem aceitado participar do estudo, todos os indivíduos foram submetidos à avaliação neuropsicológica (funções de memória e atenção), a fim de descartar a presença de déficits nestas funções.

O teste utilizado para avaliar a memória foi o teste de Memória de Wechsler Revisado – WMS-R (do inglês *Wechsler Memory Scale- Revised - WMS-R*) (Wechsler, 1987). O WMS-R



(Anexo 2) é uma bateria de testes de memória, constituída por testes de memória verbal (denominado de memória lógica) e visual (denominado de reprodução visual). Este teste abrange as idades entre 16 e 74 anos, sendo utilizado desde sua primeira edição em pesquisas com pacientes epilépticos para lateralização das disfunções de memória.

Para avaliação da memória verbal através do WMS-R, solicitou-se ao paciente que procurasse recordar o maior número de detalhes de duas histórias lidas a ele (memória imediata) e, após trinta minutos, ele teria que recordá-las novamente (memória recente). Para avaliação da memória visual, foram apresentados aos sujeitos quatro cartões com desenhos geométricos, mostrados durante dez segundos cada um, tendo sido solicitado ao mesmo que reproduzisse cada um, separadamente, após sua apresentação (memória imediata). Para avaliar a memória recente, solicitou-se, após trinta minutos, que ele os reproduzisse novamente (sem nova apresentação dos estímulos). Os escores foram determinados de acordo com a idade, conforme a tabela do manual do WMS-R e transformados em desvios padrões (do escore bruto do sujeito (ES) é subtraída a média do escore da tabela do teste de acordo com a idade (EM) e dividida esta diferença pelo desvio padrão dos escores padronizados da tabela (SD) →  $ES - EM / SD$ ). Escores < -1,0 DP são considerados inferiores e escores > ou igual a -1,0 DP são considerados normais (Weschler, 1987).

Para avaliação da atenção utilizou-se o Teste de Atenção Concentrada (AC) de Suzy Vijande Cambraia (Cambraia, 2003) que visa verificar a capacidade que o sujeito tem de manter a sua atenção concentrada em um trabalho, durante um período de cinco minutos (Anexo 3). São estipulados três símbolos (desenhos) que devem ser assinalados pelo sujeito ao percorrer linhas com vários símbolos diferentes; isto é, estão misturados os símbolos que

devem ser assinalados com outros símbolos semelhantes, e o indivíduo deve diferenciar e marcar apenas os três que foram pré-determinados. Para obtenção dos resultados soma-se o número de símbolos marcados corretamente e deste valor são subtraídos os erros e as omissões [acertos – (erros + omissões)]. O resultado final é obtido em valores percentuais.

A seguir, responderam ao Inventário de Depressão de Beck (do inglês *Beck Depression Inventor - BDI*) (Anexo 4) e ao Inventário de Ansiedade de Beck (do inglês *Beck Anxiety Inventory - BAI*) (Anexo 5) (Cunha, 2001) para exclusão destes quadros e preencheram o questionário para exclusão de patologia neurológica ou psiquiátrica já utilizada em trabalhos anteriores realizados em nosso serviço (Dalacorte, 2002) (Anexo 6). Por medida de segurança, solicitou-se ainda aos voluntários que preenchessem o “Informativo ao Paciente” do CDI-HSL-PUCRS, esclarecendo questões sobre o exame e verificando, mais uma vez, a presença de condições que pudessem trazer danos aos voluntários, como por exemplo, ser portador de prótese metálica (Anexo 7). As avaliações neuropsicológicas (memória e atenção) foram realizadas por psicólogas alunas do curso de extensão em neurociências-neuropsicologia.

A avaliação neuropsicológica teve o intuito de selecionar uma amostra que se situasse na faixa média ou acima desta, considerando os testes do espectro cognitivo avaliado.

#### **4.5 Definição de Dominância Manual**

A dominância manual foi avaliada mediante aplicação do questionário designado “Teste de Dominância Manual modificado” (“Handedness Inventory”) (Brigs & Nebes, 1975). O questionário é composto de doze perguntas que analisam a preferência manual em diversas tarefas comuns. Cada resposta aos quesitos foi classificada segundo o grau de preferência em cinco possibilidades, com as quais se determina um escore que varia entre –2 (sempre com a

mão esquerda) e +2 (sempre com a mão direita). A soma total dos escores obtidos foi classificada dentro de uma escala que varia entre +24 e -24. Os indivíduos são classificados como destros quando obtiverem escores acima de +9, e, como canhotos, quando obtiverem escore abaixo de -9. Quando o escore da soma dos quesitos se situar entre +9 e -8 os indivíduos são classificados como ambidestros (Anexo 8).

#### **4.6 Ressonância Magnética Funcional**

Os exames foram realizados em um equipamento marca Siemens®, modelo Magnetom Vision Plus de 1,5T e com uma bobina de encéfalo padrão. Com o auxílio de um feixe colimado de laser, a posição da cabeça foi ajustada de modo que a linha orbito-meatal permanecesse simétrica ao feixe. A cabeça do paciente foi fixada com dois fixadores já existentes na bobina para evitar movimentos durante o estudo. Sob a bobina colocou-se um espelho ajustável para possibilitar a visualização das imagens projetadas na tela. Todos os pacientes foram instruídos para não mexer a cabeça e engolir o mínimo de saliva possível durante a realização do estudo.

As imagens funcionais da Ressonância Magnética foram obtidas usando seqüências “EPI” (Eco Planar Imaging) (0,6ms, 60ms, 90°, 1, 64x64, 300x300mm, 4mm) [tempo de repetição, tempo de eco, ângulo de inclinação, excitações, matrix, “FOV” (Field of View - campo de visão, espessura do corte)]. O tamanho do campo de visão foi determinado em 300mm para evitar os artefatos gerados por este tipo de aquisição e ainda manter uma boa resolução espacial. Antes de cada aquisição, foi realizado um ajuste fino para garantir uma boa homogeneidade de campo. Uma série de 80 medidas foi adquirida, cada uma com 25 imagens, com intervalo de 3 segundos entre cada medida. Cada sessão continha blocos de 20s. As

tarefas da memorização possuíam intervalo interestímulo de 0,5 segundos, quando foi apresentada uma figura em branco. A apresentação da imagem teve duração de 4,5 segundos, para um total de quatro imagens. A sessão foi finalizada com intervalo. Nas tarefas de reconhecimento foram apresentadas oito imagens por bloco, durante dois segundos, com intervalo de 0,5 segundos.

Após a aquisição da RMf, foi realizada uma aquisição Gradiente Eco MP-RAGE (Magnetization Prepared - Rapid Acquisition Gradient.Eco) volumétrica ponderada em T1 (9,0ms, 4,5ms, 90°, 1, 256x256, 256x256), totalizando 160 imagens.

Após a aquisição das imagens anatômicas e funcionais, estas foram transferidas a um computador pessoal, onde as imagens foram processadas utilizando-se um Software de conversão e visualização chamado de MRICro, um software chamado de WFU.PickAtlas para definição das regiões ativadas e um Software de processamento estatístico das imagens funcionais construído sob o MatLab 6.5 R13, denominado SPM.

O SPM ou *Statistical Parametric Mapping* é usado há mais de uma década por pesquisadores internacionais e hoje está disponibilizado na internet ([www.fil.ion.ucl.ac.uk](http://www.fil.ion.ucl.ac.uk)). É um método de análise automática de imagens, que permite a quantificação de alterações em exames radiológicos no nível do *voxel* (a unidade tridimensional básica das imagens cerebrais, de volumes na ordem de poucos milímetros cúbicos) (Friston et al., 1991). Através do SPM, é possível realizar comparações estatísticas da média da intensidade de sinal em cada *voxel* do volume cerebral de um mesmo grupo de sujeitos em duas condições diferentes (variações do fluxo sanguíneo ocorridas durante uma tarefa de ativação neuropsicológica e uma situação-controle).

Por fim, as imagens funcionais foram sobrepostas ao exame anatômico com auxílio do Software MRICro. Esta etapa permitiu a correlação das áreas ativadas dentro da unidade de volume (*voxel*), com as regiões anatômicas, as quais foram definidas de acordo com as coordenadas de Talairach & Tournoux (1993).

#### **4.6.1 Análise de Grupo**

Depois de obtida a imagem representativa de cada indivíduo, foi calculada, também, uma imagem representativa de todos os indivíduos. A imagem do grupo enfatiza áreas de atividades comuns à maioria dos indivíduos e diminui a ênfase em áreas peculiares a poucos (figura 9). Isto é, inicialmente se calculam as imagens individuais (diferença entre os períodos de repouso e estimulação), e a partir destas a imagem do grupo.

Foram gerados mapas estatísticos do grupo nos quais os registros individuais são transformados em registros de grupo, os quais são visualizados em uma imagem conforme as coordenadas de Talairach & Tournoux (1993). Estes mapas constituem médias dos resultados individuais de todos os sujeitos do grupo estudado, mostrando os conjuntos de voxels espacialmente contíguos nas três dimensões, nos quais houve significância estatística.

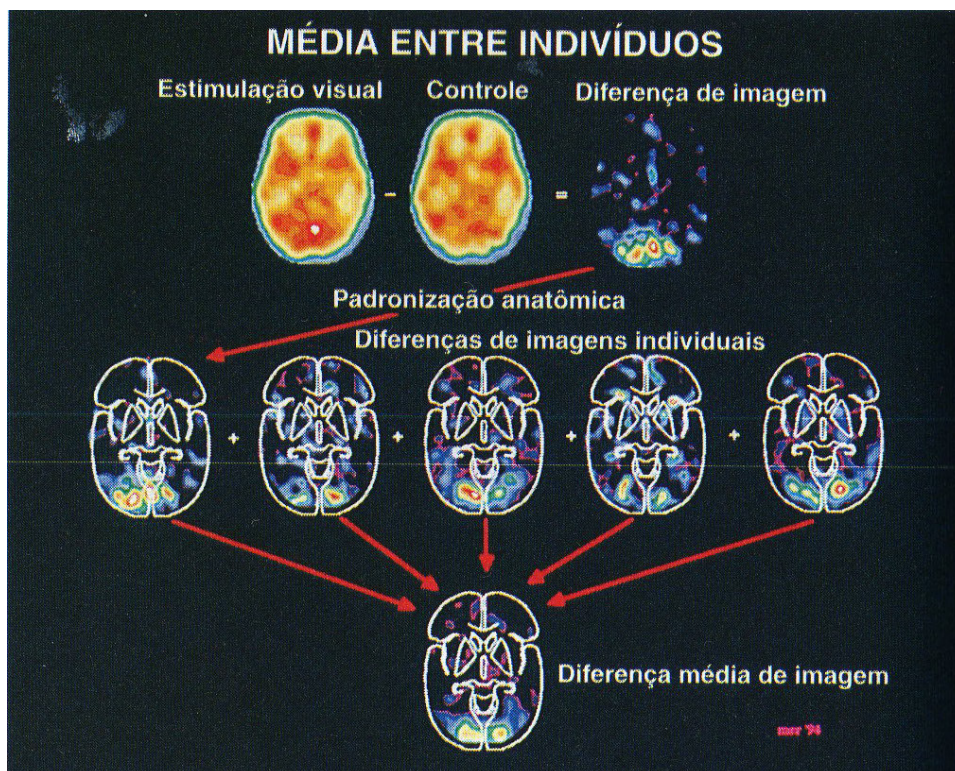


Figura 9 - Técnica de Subtração de imagens - Média de imagens das diferenças de cinco indivíduos para produzir a imagem da diferença.

Fonte: Pintel, 2005.

#### 4.7 As Tarefas de Memória para este Experimento (paradigma experimental)

Previamente ao exame, os indivíduos foram instruídos sobre a tarefa a ser realizada e sobre a importância de assumirem uma posição confortável, de modo que não precisassem se mover durante todo o exame. A seguir foram comunicados sobre o barulho emitido pelo aparelho a fim de não se preocuparem durante a testagem. Solicitou-se, ainda, que tentassem não pensar em nada, mantendo a atenção na tarefa e que evitassem verbalizar os estímulos visuais. A sala estava relativamente escura, e os sujeitos receberam um “joystick” de botão

(elaborada em nosso serviço pelo acadêmico de engenharia elétrica), na mão direita. Em frente do equipamento de Ressonância Magnética, havia uma tela de projeção que podia ser vista por um espelho situado dentro do aparelho. As tarefas eram intercaladas com períodos de repouso, e as orientações eram dadas por um sistema de intercomunicação mediante o uso de fones de ouvido.

Baseado em estudos anteriores (Golby et al., 2001), selecionaram-se as seguintes tarefas de estimulação:

*1) Faces não familiares – memorização e reconhecimento*

Memorização: Foram apresentadas 24 faces não familiares com o auxílio de um computador e projetor de imagens (datashow). Os voluntários foram orientados a memorizar (sem verbalizar) as faces, sem qualquer movimento facial ou de língua, permanecendo em silêncio.

Reconhecimento: Após esta fase inicial, foi feito o reconhecimento, sendo apresentados, desta vez, 48 faces (24 anteriores + 24 novas faces) embaralhadas de forma aleatória. Quando aparecesse na tela uma face que já havia sido vista no período de memorização, o sujeito deveria apertar uma vez o botão. As faces foram as do “subteste de faces” do teste de Memória de Wechsler – III (do inglês *Wechsler Memory Scale – third edition/WMS-III*) (Wechsler, 1999), o qual é utilizado como rotina na investigação, no período pré-cirúrgico, de pacientes candidatos à cirurgia da epilepsia em centros de referência internacionais e, mais recentemente, em nosso serviço.

*2) Padrões abstratos – memorização e reconhecimento*

Memorização: Foram apresentadas 24 figuras abstratas com o auxílio de um computador e projetor de imagens (datashow). Os voluntários foram orientados a memorizar (sem

verbalizar) as figuras, sem qualquer movimento facial ou de língua, permanecendo em silêncio.

Reconhecimento: Após esta fase inicial, foi feito o reconhecimento, sendo apresentados, desta vez, 48 figuras (24 anteriores + 24 novas figuras) embaralhadas de forma aleatória. Quando aparecesse na tela uma figura que já havia sido vista no período de memorização, o sujeito deveria apertar uma vez o botão. As figuras foram obtidas da internet.

Todas as condições tinham a mesma estrutura, tendo sido mantida também, a mesma ordem de apresentação dos estímulos no período de memorização e reconhecimento.

Todas as etapas da tarefa estavam em plena sincronia com a aquisição das imagens, e o exame total teve a duração de, aproximadamente, 30 minutos.

Uma série de oitenta medidas foi adquirida, cada uma com vinte e cinco imagens funcionais (*cortes/slices*), com intervalo de 3 segundos entre cada medida.

Cada sessão (tarefa) foi composta de seis blocos de 20 segundos de duração cada.

Nas tarefas da memorização, cada intervalo interestímulo foi de 0,5 segundos, quando foi apresentada uma figura em branco. A apresentação da imagem (face ou figura abstrata) foi de 4,5 segundos, para um total de quatro imagens por bloco. A sessão acaba com intervalo.

Nas tarefas de reconhecimento foram apresentadas oito imagens por bloco (2 segundos por imagem), com intervalo de 0,5 segundos entre cada estímulo (interestímulo).

Foi sendo coletado um volume de todo o encéfalo a cada 3 segundos, no decorrer de toda a tarefa.



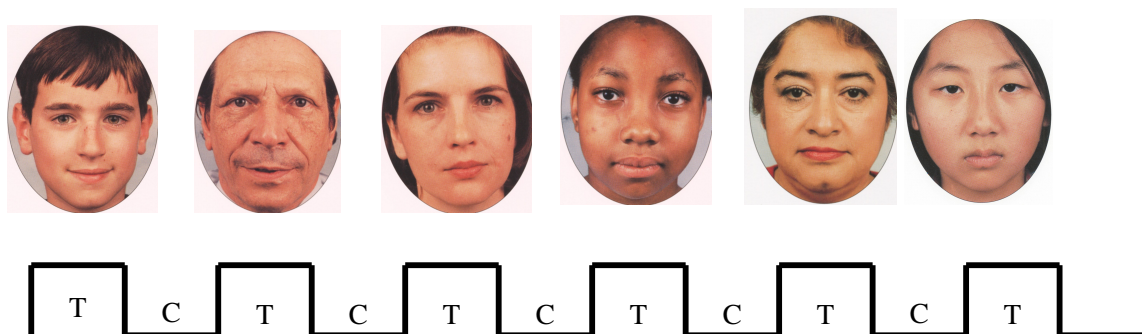

Figura 10 - Um bloco de aquisição de imagens da tarefa (T) se alterna com um bloco de imagens de tarefa controle ou repouso (C).

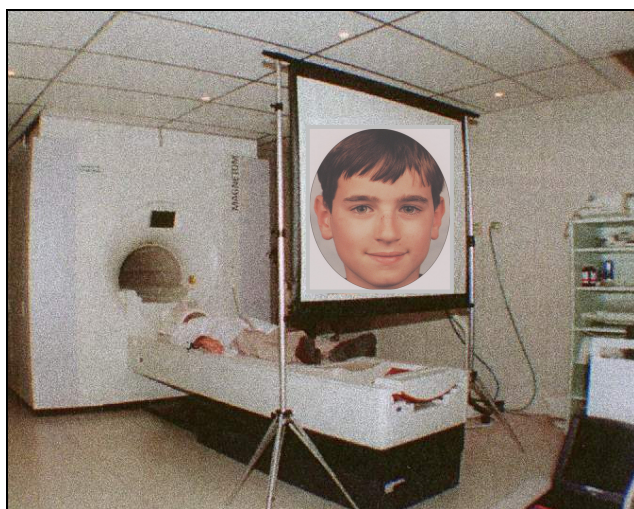

Figura 11 - Ilustração da sala de exame de ressonância magnética durante a projeção de uma face.

#### 4.8 Análise Estatística

Os dados foram analisados através do programa SPM. Foi feito realinhamento espacial para correção de movimentos de rotação e translação nos três eixos, normalização e *smoothing* (FWHM = 2 *voxels*).

A análise estatística das séries temporais foi realizada para cada sujeito individualmente e para o grupo completo por *random-effects analysis* (com o objetivo de extrapolar os

---

resultados para o restante da população). O procedimento estatístico se baseou em um modelo linear genérico (*general linear model, GLM*).

A adequação geral do modelo foi avaliada através de uma “estatística t”, isto é, no presente estudo usamos o teste t de Student para as comparações feitas ao longo de todo o volume cerebral. Gerou-se, como resultado final, um mapa estatístico cerebral que continha o valor do teste estatístico para cada *voxel* e sua localização no cérebro. Pôde-se, assim, verificar, utilizando as coordenadas do atlas de Talairach & Tournoux (1993), qual a localização anatômica dos *voxels* nos quais se observou diferença de intensidade média de sinal entre os grupos acima de um limiar de significância estatística pré-determinado.

Os efeitos encontrados foram considerados para valores de  $P < 0,001$ , para contrabalançar os efeitos da filtragem temporal e aumentar o nível de confiança nos resultados. De forma geral, o objetivo fundamental da análise estatística das imagens adquiridas é identificar os *voxels* das imagens que apresentam mudança estatisticamente significativa da resposta hemodinâmica e oxigenação durante os eventos de interesse.

Como referido acima, no processo de análise estatística, os *voxels* são identificados em termos de coordenadas que se referem à sua localização espacial no cérebro - coordenadas do atlas estereotáxico de Talairach e Tournoux (Talairach & Tournoux, 1993). Este atlas apresenta um esquema anatômico-funcional normalizado espacialmente que é aplicável a qualquer cérebro humano. É baseado em uma grade ortogonal construída sob uma linha que liga a comissura anterior à posterior, sendo reconhecido como sistema padrão para interpretação de estudos de neuroimagem funcional em diversas modalidades, tais como RMf, SPECT e PET (Talairach & Tournoux, 1993).

## 5 RESULTADOS

### 5.1 Aspectos demográficos da amostra

Na tabela 2, sumarizam-se os aspectos demográficos dos indivíduos participantes do estudo, mostrando a percentagem, média e desvio padrão de cada aspecto.

O sexo feminino foi predominante (53,33%) e a escolaridade da maioria dos pacientes foi alta, com proporção maior de indivíduos com ensino superior (66,66%).

**Tabela 2 – Aspectos demográficos da amostra**

Características	Sujeitos (n = 15)
<b>Sexo, n (%)</b>	
Feminino	8 (53,33%)
Masculino	7 (46,66%)
<b>Idade, anos</b>	30,13 +/- 6,86
<b>Dominância Manual, n (%)</b>	
Direita	14 (93,33%)
Esquerda	1 (6,66%)
<b>Escolaridade (%)</b>	
1º grau	-----
2º grau	5 (33,33%)
3º grau	10 (66,66%)

Legenda: n: número; -----: não mensurado

A idade média foi de 30,13 +/- 6,86 anos, e a dominância manual da maioria dos sujeitos foi direita (93,33%).

## 5.2 Resultados Neuropsicológicos

A avaliação neuropsicológica cumpriu seu objetivo de selecionar voluntários que apresentassem resultados situados na faixa média (ou acima desta) nos testes que avaliaram memória e atenção concentrada. Além disso, propiciou que somente fossem incluídos sujeitos com resultados normais nas escalas para investigação de sintomatologia neuropsiquiátrica, conforme apresentado a seguir.

**Tabela 3 - Avaliação das funções de memória no grupo amostral com o teste neuropsicológico WMS-R**

Teste	Média*	Desvio-padrão	Mínimo*	Máximo*
WMS-R (verbal) I	1,04	0,91	-0,4	3,5
WMS-R (verbal) II	1,04	0,83	-0,1	1,9
WMS-R (visual) I	1,02	0,33	0,6	1,5
WMS-R (visual) II	1,16	0,42	0	1,7

Legenda: WMS-R: Escala de Memória Wechsler Revisada

Escore < -1,0 DP são considerados inferiores e escore  $\geq$  -1,0 DP, são considerados normais.

\* Valores em DP

Na tabela 3, pode-se observar que os indivíduos participantes do estudo obtiveram escores de memória verbal e visual, dentro dos padrões de normalidade (maior ou igual a -1 DP, conforme descrito em “sujeitos e métodos”).

Na avaliação da atenção concentrada, evidenciou-se que 26,66% dos pacientes obtiveram classificação em nível médio inferior, 33,33% em nível médio, 33,33% em nível médio superior e 6,66% em nível muito superior. A tabela 4 sumariza os resultados da avaliação da

atenção concentrada, onde se identifica que todos os sujeitos estavam dentro da faixa da normalidade.

**Tabela 4 - Avaliação da atenção concentrada no grupo amostral**

Teste	Média (%)	Desvio-padrão	Mínimo	Máximo
<b>Atenção Concentrada (AC)</b>	58,93	26,76	20	99
Legenda:	<i>Percentil</i>	<i>Classificação</i>		
	1 - 5	inferior	} normalidade	
	10 - 25	médio inferior		
	30 - 70	médio		
	75 - 90	médio superior		
	95	superior		
	99	muito superior		

**Tabela 5 - Investigação de sintomatologia neuropsiquiátrica no grupo amostral**

Escalas para investigação de sintomatologia Neuropsiquiátrica	Média	Desvio-padrão	Mínimo	Máximo
<b>Inventários de Depressão de Beck (BDI)</b>	4,73	4,03	0	11
<b>Inventário de Ansiedade de Beck (BAI)</b>	3,93	3,77	0	10
Legenda: Escores BDI-	(0 -11) Normal/Mínimo (12-19) Leve (20-35) Moderado (36-63) Grave	BAI-	(0 -10) Normal/Mínimo (11-19) Leve (20-30) Moderado (31-63) Grave	

Na tabela acima, verifica-se ausência de sintomatologia neuropsiquiátrica compatível com quadro depressivo ou de ansiedade entre os indivíduos participantes do estudo.

---

## **5.3 Resultados da Ressonância Magnética Funcional**

### **5.3.1 Regiões encefálicas ativadas durante a memorização e o reconhecimento de faces não – familiares**

#### **5.3.1.1 Memorização**

As regiões encefálicas ativadas durante a tarefa de *memorização de faces não-familiares* foram definidas de acordo com as coordenadas do Atlas de Talairach & Tournoux (1993).

As regiões ativadas em todos os indivíduos do grupo incluem o giro angular (lobo parietal), culmen (cerebelo anterior), ínsula, precuneus (lobo parietal), giro frontal inferior (lobo frontal) e putâmen.

A figura 12 mostra as regiões anatômicas (imagem média do grupo) que exibiram ativação na tarefa de memorização de faces não-familiares quando comparadas ao estado geral de funcionamento de cérebro (linha base).

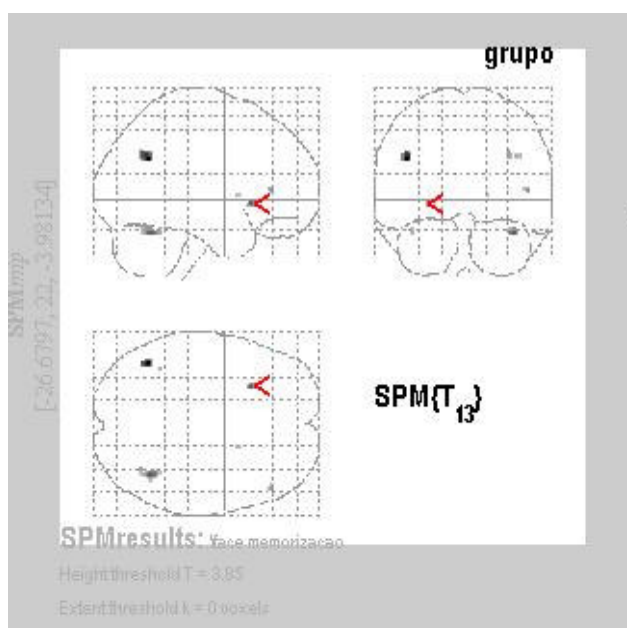


Figura 12 - Regiões anatômicas que exibiram ativação na tarefa de memorização de faces não-familiares

Os dados também estão na tabela 6, organizados em ordem decrescente de *voxels* ativados.

Tabela 6 – Regiões encefálicas ativadas durante a memorização de faces não-familiares

Região Encefálica <sup>a</sup>	Voxels <sup>b</sup>	Voxels (p)	x,y,z {mm} <sup>c</sup>
giro angular (lobo parietal)	26	0.000	-44 -58 30
culmen (cerebelo anterior)	20	0.000	38 -56 -24
ínsula (sub-lobar)	8	0.000	-26 20 -2
precuneus (lobo parietal)	4	0.001	34 -64 34
giro frontal Inferior	3	0.001	48 36 6
culmen (cerebelo anterior)	2	0.001	-40 -50 -24
giro angular (lobo parietal)	2	0.001	42 -56 32
putâmen	1	0.001	18 10 4

Legenda:

<sup>a</sup> Regiões encefálicas onde estão contidos os *voxels*.

<sup>b</sup> Número total de *voxels* ativados em cada região encefálica.

<sup>c</sup> Coordenadas dos *voxels* ativados, de acordo com o Atlas de Talairach & Tournoux (1993). Os valores negativos (coordenada x) se referem a lateralização à esquerda e os positivos a lateralização à direita.

A figura 13 apresenta uma imagem funcional sobreposta a estrutural, em um corte sagital, axial e coronal, para visualização de uma das regiões ativadas durante a memorização de faces não-familiares.

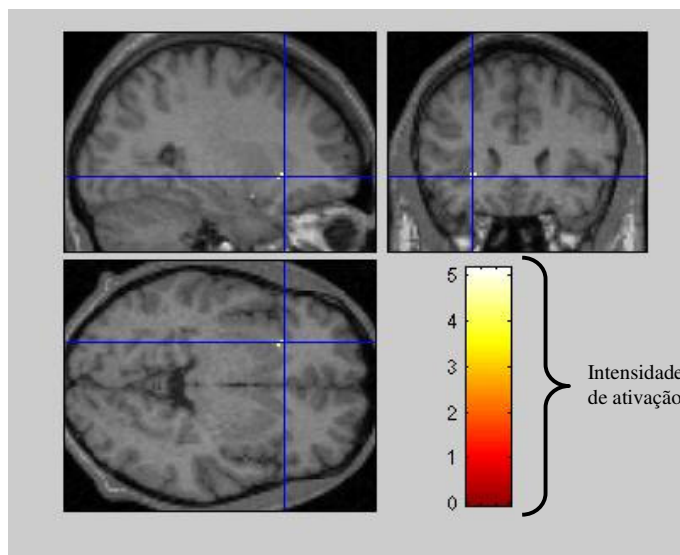


Figura 13 - Exemplo de uma das regiões ativadas durante a memorização de faces não-familiares em um corte sagital, axial e coronal. Sobreposição da imagem funcional sobre a imagem anatômica para visualização da ativação cerebral com correlação estrutural.

### 5.3.1.2 Reconhecimento

A região encefálica, ativada durante a tarefa de *reconhecimento de faces não-familiares*, foi definida de acordo com o Atlas de Talairach & Tournoux (1993).

A região identificada refere-se ao precuneus (lobo parietal).

A figura 14 mostra a região anatômica (imagem média do grupo) que exibiu ativação na tarefa de reconhecimento de faces não-familiares quando comparadas ao estado geral de funcionamento de cérebro (linha base).



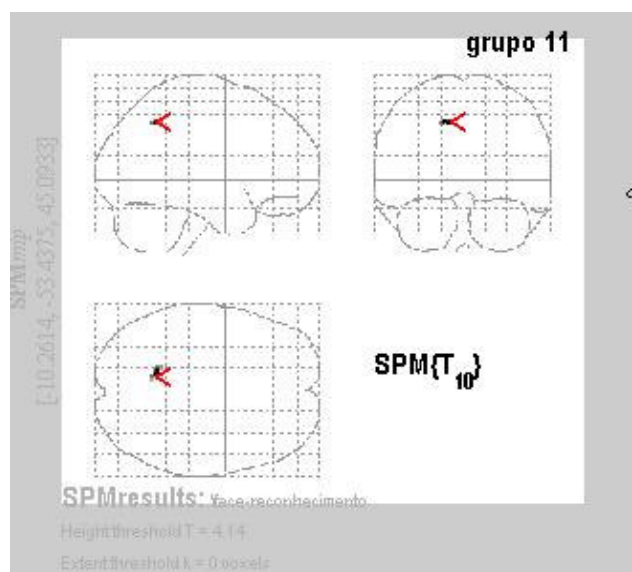


Figura 14 - Região anatômica que exibiu ativação na tarefa de reconhecimento de faces não-familiares.

Os dados também estão organizados na tabela 7.

**Tabela 7 – Regiões encefálicas ativadas durante o reconhecimento de faces não-familiares**

Região Encefálica <sup>a</sup>	Voxels <sup>b</sup>	Voxels (p)	x,y,z {mm} <sup>c</sup>
precuneus (lobo parietal)	14	0.000	-14 -52 46

Legenda:

<sup>a</sup> Região encefálica onde estão contidos os *voxels*.

<sup>b</sup> Número total de *voxels* ativados nesta região encefálica.

<sup>c</sup> Coordenadas dos *voxels* ativados, de acordo com o Atlas de Talairach & Tournoux (1993). Os valores negativos (coordenada x) se referem a lateralização à esquerda e os positivos a lateralização à direita.

A figura 15 apresenta uma imagem funcional sobreposta à estrutural, em um corte sagital, axial e coronal, para visualização da região ativada durante o reconhecimento de faces não-familiares.

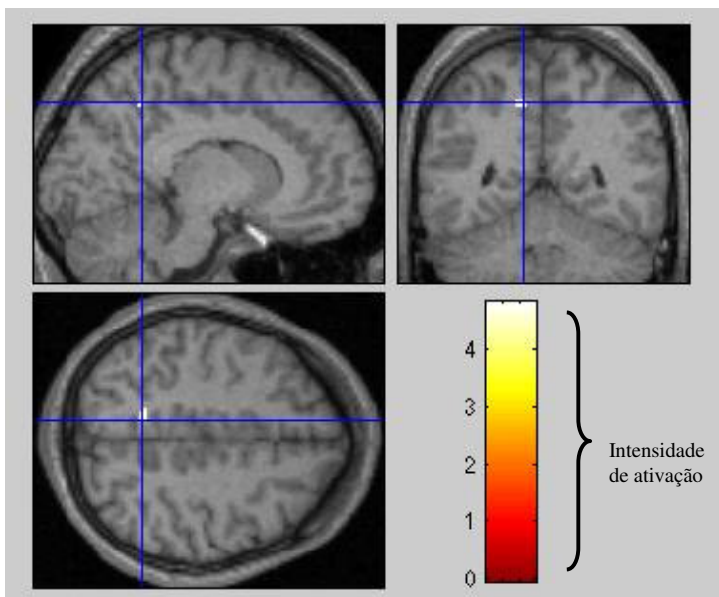


Figura 15 - Exemplo da região ativada durante o reconhecimento de faces não-familiares em um corte sagital, axial e coronal. Sobreposição da imagem funcional sobre a imagem anatômica para visualização da ativação cerebral com correlação estrutural.

### 5.3.2 Regiões encefálicas ativadas durante a memorização e reconhecimento de padrões abstratos (figuras abstratas)

#### 5.3.2.1 Memorização

As regiões encefálicas ativadas durante a tarefa de *memorização de padrões abstratos* foram as seguintes: tálamo, giro temporal transverso (giro de Heschl), declive (cerebelo posterior), putâmen, ínsula e região occipital inferior.

A figura 16 mostra as regiões anatômicas (imagem média do grupo) que exibiram ativação na tarefa de memorização de padrões abstratos quando comparadas ao estado geral de funcionamento de cérebro (linha base).

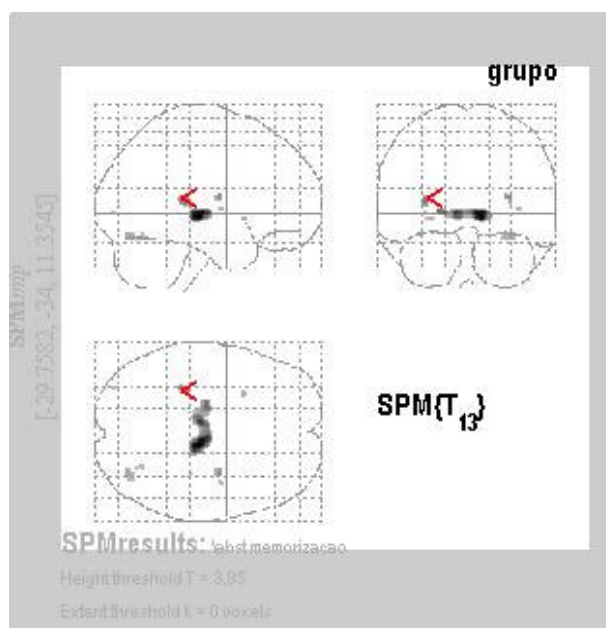


Figura 16 - Regiões anatômicas que exibiram ativação na tarefa de memorização de padrões abstratos.

A tabela 8 sintetiza os dados obtidos durante a memorização de padrões abstratos.

Tabela 8 – Regiões encefálicas ativadas durante a memorização de padrões abstratos

Região Encefálica <sup>a</sup>	Voxels <sup>b</sup>	Voxels p(unc)	x,y,z {mm} <sup>c</sup>
tálamo	253	0.000	10 -22 -2
giro temporal transverso (Giro de Heschl)	17	0.000	-32 -34 10
declive (cerebelo posterior)	15	0.001	32 -76 -16
declive (cerebelo posterior)	5	0.001	28 -64 -18
putâmen	4	0.001	-28 14 -4
ínsula	2	0.001	40 -4 4
occipital inferior	1	0.001	-32 -86 0
tálamo	1	0.001	32 -28 8

Legenda:

<sup>a</sup> Regiões encefálicas onde estão contidos os *voxels*.

<sup>b</sup> Número total de *voxels* ativados em cada região encefálica.

<sup>c</sup> Coordenadas dos *voxels* ativados, de acordo com o Atlas de Talairach & Tournoux (1993). Os valores negativos (coordenada x) se referem a lateralização à esquerda e os positivos a lateralização à direita.

A figura 17 apresenta uma imagem funcional sobreposta à estrutural, em um corte sagital, axial e coronal, para visualização de uma das regiões ativadas durante a memorização de padrões abstratos.

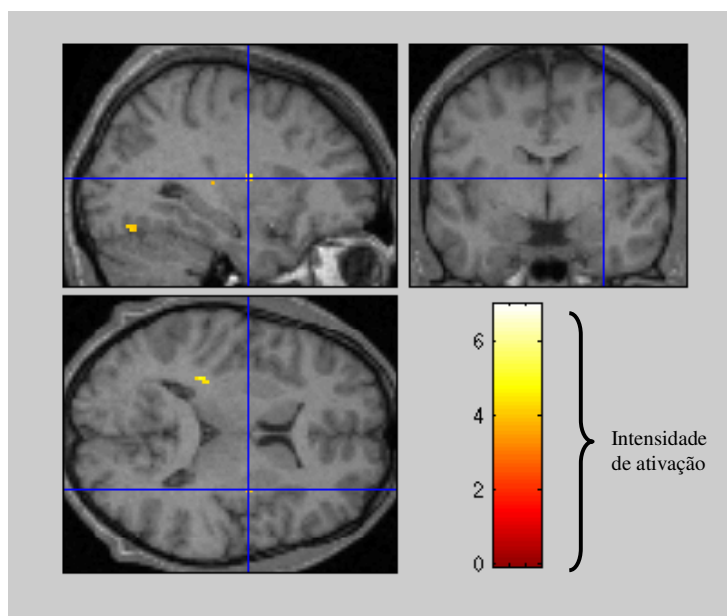


Figura 17 - Exemplo de uma das regiões ativadas durante a memorização de padrões abstratos em um corte sagital, axial e coronal. Sobreposição da imagem funcional sobre a imagem anatômica para visualização da ativação cerebral com correlação estrutural.

### 5.3.2.2 Reconhecimento

As regiões encefálicas ativadas durante a tarefa de *reconhecimento de padrões abstratos* foram as seguintes (ordem decrescente de ativação): cerebelo anterior, giro temporal inferior, declive (cerebelo posterior).

A figura 18 mostra as regiões anatômicas (imagem média do grupo) que exibiram ativação na tarefa de reconhecimento de padrões abstratos quando comparadas ao estado geral de funcionamento de cérebro (linha base).

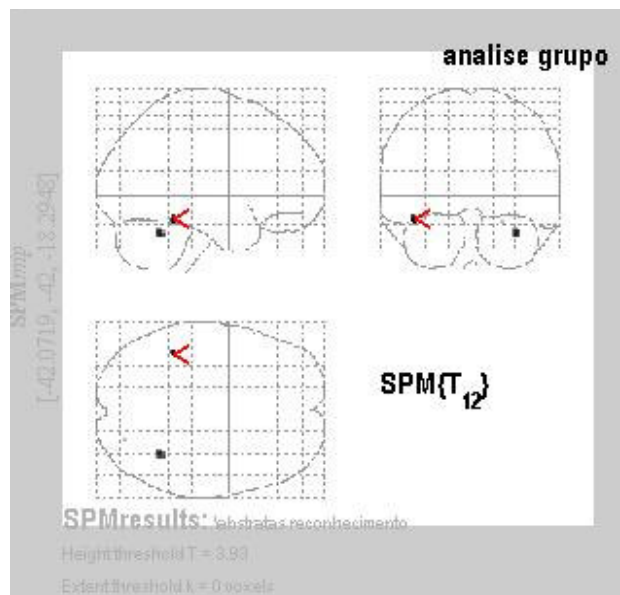


Figura 18 - Regiões anatômicas que exibiram ativação na tarefa de reconhecimento de padrões abstratos.

A tabela 9 sintetiza os dados obtidos durante o reconhecimento de padrões abstratos.

**Tabela 9 - Regiões encefálicas ativadas durante o reconhecimento de padrões abstratos**

Região Encefálica <sup>a</sup>	Voxels <sup>b</sup>	Voxels (p)	x,y,z {mm} <sup>c</sup>
Cerebelo anterior	18	0.001	34 -52 -30
Giro temporal inferior (lobo temporal)	9	0.000	-44 -42 -18
Declive (cerebelo posterior)	1	0.001	24 -78 -20

Legenda:

<sup>a</sup> Regiões encefálicas onde estão contidos os *voxels*.

<sup>b</sup> Número total de *voxels* ativados em cada região encefálica.

<sup>c</sup> Coordenadas dos *voxels* ativados, de acordo com o Atlas de Talairach & Tournoux (1993). Os valores negativos (coordenada x) se referem a lateralização à esquerda e os positivos a lateralização à direita.

A figura 19 apresenta uma imagem funcional sobreposta a estrutural, em um corte sagital, axial e coronal, para visualização de uma das regiões ativadas durante o

reconhecimento de padrões abstratos.

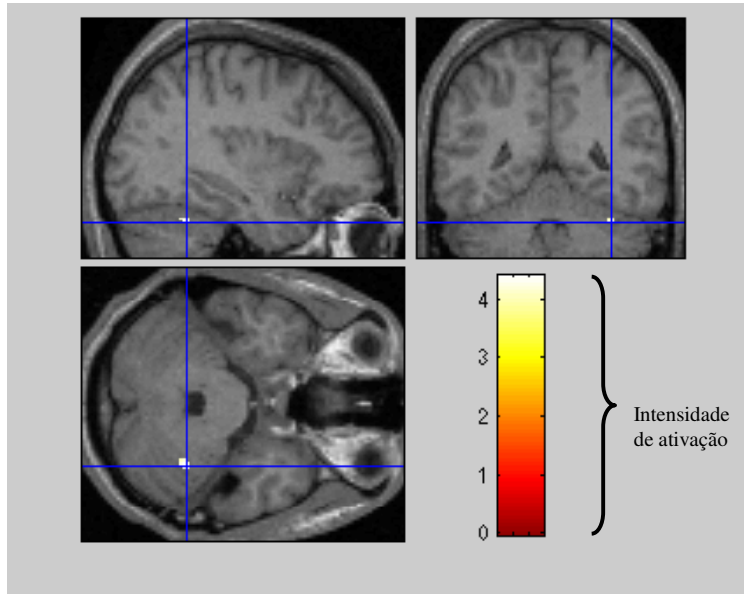


Figura 19 - Exemplo de uma das regiões ativadas durante o reconhecimento de padrões abstratos em um corte sagital, axial e coronal. Sobreposição da imagem funcional sobre a imagem anatômica para visualização da ativação cerebral com correlação estrutural.

## **6 DISCUSSÃO DOS RESULTADOS**

Iniciaria esta discussão com um questionamento:

*Podem os grandes processos cognitivos serem reduzidos a um estado ou processo cerebral? Podemos ser reducionistas?*

Pensamos que a tentativa de identificar as áreas ativadas durante o processo de memorização e reconhecimento visual, pela RMf, pode despertar o sentimento de uma nova frenologia.

Nesta linha, concordamos com a visão Uttal (2001) sobre os limites da localização dos processos cognitivos no cérebro. Deve-se salientar, que a RMf, no momento atual, fornece uma visão pictórica destes processos mas não nos fornece a riqueza e a dinâmica das suas interrelações. Portanto, com a idéia de contribuir com as áreas potencialmente envolvidas neste processo, e conhecendo as limitações da tecnologia hoje disponível, passaremos a discutir, a seguir, nossos achados.

Para facilitar a discussão, retomaremos os resultados obtidos os quais serão seqüencialmente discutidos, na ordem apresentada a seguir:

- A tarefa de memorização de faces não-familiares mostrou ativação no giro angular, precuneus no lobo parietal, giro frontal inferior no lobo frontal, culmen no cerebelo, putâmen e ínsula. A tarefa de reconhecimento de faces não-familiares mostrou ativação no precuneus (lobo parietal).
- A tarefa de memorização de padrões abstratos mostrou ativação no tálamo, giro temporal transversal (giro de Heschl), declive no cerebelo, região occipital inferior, putâmen e

ínsula. A tarefa de reconhecimento de padrões abstratos mostrou ativação no giro temporal inferior no lobo temporal, declive no cerebelo e cerebelo anterior.

Ao visualizar esses resultados, parece-nos importante iniciar esta discussão relacionando percepção e memória. Isto por que trabalhamos com memória visual que necessita de percepção visual, ou seja, da recepção e interpretação dos sinais do meio ambiente que nos cerca. Sabe-se que, para memorizar, é necessária a recepção destes sinais através da percepção. Torna-se necessário, então, vencer a etapa da percepção para chegarmos à classificação efetiva dos conteúdos percebidos, permitindo seu reconhecimento posterior (Kandel, Schwartz, Jessel, 1997).

As relações da imagem visual com a percepção visual têm sido objeto de um vigoroso debate. De fato, estudos com PET em sujeitos normais revelaram que a imagem visual ativa áreas corticais estreitamente relacionadas à percepção visual. De acordo com Kosslyn et al. (1993), tarefas com imagens ativam não só o córtex visual primário e os giros temporais médio e inferior como também o giro angular e áreas dos lobos parietais superior e inferior de ambos os hemisférios (Jeannerod, 1999).

Visto que em estudos de neuroimagem funcional que se propuseram a estudar aspectos de codificação (formação de novos traços de memória), tem-se encontrado como áreas mais freqüentemente ativadas, em sujeitos normais, o córtex pré-frontal, o cerebelo e as áreas temporais mediais (Cabeza, 2000; Golby et al., 2001), enfocaremos nossa discussão nestas regiões cerebrais, comentando, brevemente, a participação de outras áreas que se mostraram ativadas nas tarefas de memória.

A memorização de faces não-familiares mostrou ativação no giro angular e precuneus no lobo parietal, giro frontal inferior no lobo frontal, culmen no cerebelo, putâmen e ínsula.



---

A “área funcional” associada ao giro angular (GA), denomina-se córtex associativo parieto-têmporo-occipital, o qual está localizado na junção destes lobos e é crucial para a percepção visual (Martin, 1998). Nossa observação reforça a participação desta estrutura no processo de memorização visual. Também está de acordo com o trabalho de Nutt e Malizia (2004), que identificaram o lobo parietal inferior e o giro para-hipocampal, associado ao cíngulo posterior, como partícipes no processo visuoespacial e na memória.

O correlato anátomo-funcional a partir da observação clínica em lesões focais do encéfalo em pacientes com deterioro cognitivo reforça os dados obtidos com RMf.

Neste contexto, Viera et al. (1997) descreveram dois casos de infartos localizados no giro angular do hemisfério esquerdo de pacientes que apresentavam critérios diagnósticos para demência vascular, sugerindo o envolvimento do GA nos processos cognitivos, o que reforça os dados do presente estudo, que mostra a ativação dessa estrutura durante tarefas de memória.

A ativação de porções posteriores e mediais de córtex parieto-occipital (abrangendo cuneo e precuneus), também vistas no presente estudo, tem sido relatada com considerável consistência em estudos de PET e RMf durante tarefas de memória (Fletcher et al., 1995; Busatto et al., 1997; Busatto et al., 2001). É possível que essas áreas cerebrais, comumente implicadas na formação de imagens mentais (Kosslyn et al., 1995), sejam ativadas em virtude do uso de estratégias de imageamento usadas pelos sujeitos, a fim de facilitar a posterior evocação da informação previamente apresentada (Fletcher et al., 1996).

No lobo frontal, verificamos, neste estudo, ativação no giro frontal inferior (GFI). A “área funcional” associada ao GFI é denominada de córtex associativo pré-frontal. Este se conecta extensamente com as áreas de associação sensorial nos lobos parietal, occipital e temporal e com as áreas límbicas, estando associada a emoções, cognição, aprendizado e memória

---

(Martin, 1998). Branco e colaboradores (2005), mapeando por ressonância funcional as funções de memória utilizando cinco diferentes categorias de estímulo, evidenciaram ativação do GFI relacionados com a codificação de estímulos de faces. Há convergência de nossos achados com o da literatura referida (Martin, 1998; Branco et al., 2005) quanto à participação do GFI no processo de memória visual.

O córtex associativo pré-frontal recebe uma projeção do tálamo (núcleo medial dorsal). Sabendo-se que o tálamo transmite a informação de estruturas subcorticais para o córtex cerebral (esta região do tálamo tem como aferências principais algumas estruturas subcorticais e como eferências principais o córtex associativo pré-frontal) (Martin, 1998), pode-se inferir que a informação tenha passado por estruturas subcorticais, possivelmente hipocampo e amígdala; do hipocampo a informação via fórnix poderia chegar aos núcleos mamilares e pelo feixe mamilo-talâmico de Vicq D'Azur ao tálamo que, através das fibras de projeção ativariam o córtex pré-frontal. Esta possível circuitaria parece-nos coerente, visto que estamos estudando processos de memória e que tem sido referido na literatura um “caminho” semelhante ao que estamos propondo no processamento da memória (Lundy-Ekman, 2004). Outra possibilidade é da transmissão da informação através do fascículo occipito-frontal (conecta os lobos frontal e occipital). Como a significação funcional de quase todos os fascículos é pouco conhecida (Machado, 1993), pode-se pensar na “transmissão da informação visual” pelas fibras de associação entre as regiões corticais, visto que neste estudo trabalhamos com material visual e tivemos ativação do lobo frontal.

Sempre que falamos em habilidades intelectuais, funções cognitivas e sensoriais, capacidade mental, verbal e lingüística, pensamos logo em funções cerebrais. Não podemos, de forma alguma, desconsiderar a soberania do cérebro e de suas estruturas. Porém, algumas

---

descobertas recentes a respeito das funções cerebelares vêm sugerindo que suas funções vão além do mero controle da coordenação motora.

Em nosso estudo, observou-se ativação cerebelar durante tarefas de memória, contradizendo a visão clássica de que o cerebelo teria atribuições exclusivamente motoras. Assim como em nossa pesquisa, diversos outros estudos em indivíduos com lesão e em voluntários normais com neuroimagem funcional têm demonstrado a relevância do cerebelo para execução de tarefas de memória, linguagem, atenção e planejamento (Schmahmann et al., 1998).

O cerebelo, que até então era conhecido como responsável pela regulação do tônus muscular, coordenação dos movimentos e equilíbrio, parece estar envolvido em um número bem maior de funções cerebrais. Bower & Parsons (2003) referem que as técnicas de neuroimagem e outros experimentos neurobiológicos têm sugerido a participação ativa do cerebelo em tarefas que envolvem raciocínio espacial, linguagem, compreensão e distinção de fonemas, memória de curta duração, atenção, controle de atos impulsivos, emoções, funções perceptivas, habilidade de planejar tarefas, entre outras, corroborando com os resultados obtidos em nossas tarefas de memória.

No que diz respeito a comportamentos motores, atribui-se ao cerebelo o papel de incorporar informações sensoriais do mundo externo e proprioceptivas internas que facilitam processos de seleção e controle da ação motora (Dolan, 1998). De forma similar, tem-se sugerido que o cerebelo poderia contribuir em tarefas cognitivas pela integração de informações do mundo externo e por motivações internas, incorporando ambas para o aprendizado de tarefas cognitivas dentro de um novo contexto, até que as mesmas sejam automatizadas (Thach, 1996).

Os padrões de ação “fixados” ou pré-estabelecidos (do inglês Fixed Action Patterns-FAP’s) são conjuntos de padrões motores bem definidos e prontos para serem utilizados. Ao serem desencadeados, são responsáveis por movimentos coordenados, sendo denominados de fixados ou pré-estabelecidos porque são relativamente estereotipados e podem ser observados entre padrões motores simples e mais complexos (Llinás, 2002).

Quando a visão periférica “captura” nossa atenção, nós movemos nossos olhos para centrar o objeto em nosso campo de visão, ou seja, utilizamos o FAP’s visual que constantemente coloca o objeto no centro da visão. Paralelamente, quando olhamos uma face, nossos olhos se movimentam (movimento sacádico) como se estivessem “scanniando” a imagem. Só estes elementos já justificam a ativação cerebelar observada neste estudo (Yarbus, 1967).

Bower & Parson (2003) relataram alguns estudos feitos nos últimos 15 anos em que diversos pesquisadores citam várias outras implicações do cerebelo em pacientes com lesão nesta região. Entre estes estudos estão:

- (1996) - Nancy C. Anderson, da Universidade de Iowa, sugere que distúrbios cerebelares teriam participação no transtorno mental que caracteriza a esquizofrenia.
- (1997) - Estudos independentes de imageamento neural em voluntários saudáveis apresentavam cerebelo ativado em atividades que envolviam memória imediata.
- (2002) - Pesquisadores do National Institute of Mental Health, através de imageamento encefálico, demonstram que crianças hiperativas ou com transtorno de déficit de atenção apresentaram cerebelo com tamanho reduzido.

Outro aspecto relevante é a participação do cerebelo no comportamento afetivo. Esta participação é sugerida pela presença de conexões funcionais entre o cerebelo e estruturas límbicas (Berman et al., 1973). Isto se torna importante, no momento em que estamos trabalhando com faces, onde a percepção de um estado emocional é bastante provável. Além disso, pode-se considerar o estado afetivo subjetivo de cada voluntário, o qual pode ter sido “desencadeado” ao visualizar determinada imagem. Estes aspectos podem, também, estar associados à ativação cerebelar obtida no presente estudo.

Os núcleos da base contêm numerosos núcleos que podem ser divididos em três grupos baseados nas suas conexões: os núcleos aferentes (caudado, putâmen e núcleo acumbens), que coletivamente são chamados de estriado, os núcleos eferentes, que incluem o segmento interno do globo pálido, o pálido ventral e a parte reticulada da substância negra e os núcleos intrínsecos, que incluem o segmento externo do globo pálido e a parte compacta da substância negra. A ativação do estriado pode ser entendida, também, pelo FAP's visual, visto que os movimentos involuntários saem de cerebelo via estriado.

A ativação da ínsula tem sido verificada em tarefas envolvendo a percepção e o reconhecimento de faces. Tem sido sugerido que este aspecto deve-se ao processo neurobiológico que permite que tanto humanos como animais interpretem adequadamente os signos sociais e, conseqüentemente, respondam de maneira apropriada, o qual denomina-se “cognição social” (Butman e Allegri, 2001). Outra definição poderia corresponder ao processo cognitivo que elabora a conduta adequada em resposta a outros indivíduos da mesma espécie, especificamente, aqueles processos cognitivos superiores que sustentam as condutas sociais extremamente diversas e flexíveis (Adolphs, 1999). As estruturas anatômicas implicadas nestes processos, baseando-se em estudos experimentais com animais e com pacientes com

---

lesões cerebrais, são: a amígdala, o córtex pré-frontal ventromedial, a ínsula e o córtex somatossensorial direito (Butman e Allegri, 2001).

Várias estruturas cerebrais têm um papel chave para controlar as condutas sociais: o córtex pré-frontal ventromedial, a amígdala, o córtex somatossensorial direito e a ínsula. O córtex pré-frontal ventromedial está comprometido com o raciocínio social e com a tomada de decisões; a amígdala, com o julgamento social de faces; o córtex somatossensorial direito, com a empatia e com a simulação; enquanto que a ínsula, com a resposta autonômica. Estes achados estão de acordo com a hipótese do marcador somático, um mecanismo específico por meio do qual adquirimos, representamos ou memorizamos os valores de nossas ações. Estas estruturas cerebrais atuam como mediadores entre as representações perceptuais dos estímulos sensoriais e a recuperação do conhecimento que o estímulo pode ativar (Butman e Allegri, 2001).

Utilizando o PET, têm sido relatados estudos em voluntários normais durante diferentes paradigmas de indução de emoções, incluindo imaginação ou recordação de eventos pessoais que despertam tristeza ou outros sentimentos (Pardo et al., 1993; George et al., 1995); indução de emoções por filme ou fotografias (Lane et al., 1997); e reconhecimento de faces expressando estados emocionais (Morris et al., 1996). Esses estudos têm demonstrado ativação de áreas cerebrais tradicionalmente implicadas na regulação de afetos: córtex pré-frontal e orbitofrontal, cíngulo, ínsula e amígdala. Embora em nosso estudo, estivéssemos trabalhando com faces, a princípio, neutras, ao analisarmos individualmente cada uma delas é possível verificar uma variedade de expressões sutis que sugerem estados emocionais. Isto talvez esteja associado à ativação da ínsula obtida em nossos resultados.

O córtex somatossensorial direito e a ínsula permitem uma correta manipulação da informação necessária para a interpretação da expressão emocional da face e, sobretudo, do olhar (tarefa que realiza juntamente com a amígdala) (Butman e Allegri, 2001).

Em suma, a capacidade de empatia ou a habilidade de detectar o que outra pessoa sente é medida pela capacidade de poder reproduzir em nosso próprio organismo um estado emocional similar. Para isso, devem estar preservados os mecanismos de interpretação de signos emocionais relevantes, bem como o córtex somatossensorial direito e a ínsula (Caselli, 1997).

O reconhecimento de faces não-familiares mostrou ativação no precuneus no lobo parietal. Estudos de neuroimagem funcional começaram a mostrar atributos funcionais inesperados para a porção posteromedial do lobo parietal, o precuneus. Esta área cortical tem tradicionalmente recebido pouca atenção, principalmente por causa de sua posição pouco acessível e pela ausência de estudos com lesão focal. Entretanto, achados recentes de neuroimagem funcional em indivíduos saudáveis sugerem um papel central para o precuneus em uma ampla variedade de tarefas altamente integradas, incluindo o imageamento visoespacial e a recuperação da memória episódica (Cavanna & Trimble, 2006). O precuneus e o cíngulo posterior parecem ser mais um *continuum* físico e funcional de duas estruturas com quase a mesma função, do que duas estruturas separadas, com funções distintas. Precuneus e cíngulo posterior seriam regiões capazes de modular a atenção visual entre focar em uma coisa e ter a atenção mais dispersa, “mais aberta” ao ambiente. Dessa forma, parece-nos coerente que tenhamos ativação no precuneus, visto que algumas tarefas envolveram “figuras conhecidas” e outras “conhecidas + desconhecidas” (períodos de memorização e reconhecimento), necessitando de atenção visual.

Tendo em vista que a área cerebral associada ao fenômeno de *priming* tem sido descrita como o córtex parietal esquerdo (Shacter et al., 1998) e que Ungerleider (1995) demonstrou que no *priming* há uma diminuição da atividade cerebral, não se descarta que “nuances” do fenômeno de *priming* estejam presentes neste estudo, visto que o *priming* significaria reconhecer algo mais rapidamente devido a exposição prévia a este material. Este aspecto foi levantado, tendo em vista que algumas tarefas de reconhecimento podem envolver variáveis do fenômeno de *priming* (memória implícita), pois a evocação de determinado estímulo é facilitada quando vemos este mesmo estímulo pela segunda vez (Squire & Kandel, 2005). Em nosso estudo foi explicitado aos sujeitos que estes deveriam reconhecer as faces memorizadas entre outras novas, o que inicialmente caracteriza um tipo de evocação consciente. No entanto, a dissociação entre explícito e implícito tem sido bastante discutida, pois na evocação de determinado material, ambas as formas de evocação podem estar presentes. Visto que a região cerebral associada ao *priming* é lobo parietal e que neste fenômeno há uma diminuição da atividade cerebral, é possível esta interpretação, pelo menos em parte, visto que tivemos o envolvimento de uma única região (parietal) na imagem média do grupo, o que denota diminuição da atividade cerebral.

A memorização de padrões abstratos mostrou ativação no tálamo, giro temporal transversal, declive no cerebelo, região occipital inferior, putâmen e ínsula.

Alguns estudos de neuroimagem funcional têm revisado as correlações anátomo-clínicas dos núcleos talâmicos e têm sugerido que lesões nestas estruturas levam a distúrbios de memória (Court et al., 1997).

Embora como regra geral, as lesões talâmicas bilaterais sejam comumente associadas a déficits mnésticos, têm sido relatados, nos últimos anos, casos de lesões unilaterais que



---

levaram a prejuízos nas funções de memória (Mennemeier et al., 1992; Court et al., 1997), o que sugere a participação do tálamo nos processos de memória, conforme verificamos neste estudo.

Mennemeier et al. (1992) publicaram um caso de infarto talâmico associado a prejuízos de memória. A determinação precisa das regiões envolvidas foi possível a partir da realização do exame de RM, seguindo um método similar aos exames estereotáxicos. Não se observou uma amnésia grave como nas lesões talâmicas bilaterais, mas evidenciou-se uma moderada diminuição da memória, sendo o presente estudo concordante com estes achados, uma vez que estávamos trabalhando com memorização de padrões abstratos e tivemos ativação no tálamo.

Salienta-se, também, a importância do tálamo na transmissão de informações de estruturas subcorticais para o córtex cerebral, o que explica, em parte, o grande número de voxels evidenciado nesta estrutura. Isto porque, além de transmitir a informação para as regiões posteriores do cérebro (occipitais), transmite de estruturas subcorticais para o córtex cerebral, estando envolvido, segundo esta linha de pensamento, na percepção visual e nos processos de memória.

Foi um achado inesperado a ativação da área auditiva (giro de Heschl) neste contexto experimental. No entanto, estudos relacionando estímulos visuais e auditivos em seres humanos sugerem conexões neurais existentes entre o córtex sensorial visual e auditivo. Estudos neuroanatômicos em macacos já demonstraram conexões neuronais entre o córtex temporal inferior e o sulco temporal superior (Saleem et al., 2000). No córtex visual, foi postulado que existem duas populações de neurônios, uma ajustada a responder melhor a faces e outra, aos demais estímulos visuais. As conexões da área periauditiva terminariam nos dois

---

grupos neuronais (Gonzalo & Buchel, 2004), o que pode estar associado à ativação da área da audição neste estudo.

Conforme referido anteriormente, diversos outros estudos em indivíduos com lesão e em voluntários normais, utilizando técnicas de neuroimagem funcional, têm demonstrado a relevância do cerebelo para execução de tarefas de memória, linguagem, atenção e planejamento (Schmahmann et al., 1998; Salman 2002), estando nosso estudo de acordo com o que tem sido descrito na literatura.

Outros trabalhos reforçam nossos achados, pois referem que estudos experimentais e de neuroimagem, assim como a descoberta de novas células no cerebelo tem relacionado esta região cortical com os processos cognitivos (Salman, 2002; Hernandez-Muela et al., 2005).

Wagner et al. (1998), estudando memória verbal pela RMf, encontraram ativação no cerebelo, sugerindo, mais uma vez, sua participação nos processos de memória.

Nos últimos anos tem sido descrito um certo número de novas conexões e subtipos neuronais, assim como compartimentos funcionais mediante técnicas imunohistoquímicas. Esta nova concepção morfofuncional do cerebelo corresponde com novas funções que lhe são atribuídas, como aprendizagem e memória (Alvarez-Vicente et al., 2004).

A evidência de um papel muito maior para o cerebelo nas funções cognitivas vem de fontes numerosas. Os indivíduos com lesão cerebelar têm apresentado déficits em vários domínios como, por exemplo, na resolução de problemas e na linguagem (Muller et al., 1998).

Os estudos de neuroimagem funcional têm mostrado ativação cerebelar em muitas tarefas que não incluem componentes motores. Por exemplo, o cerebelo tem sido ativado, consistentemente, durante vários tipos de desempenho da linguagem, mesmo quando os

---

componentes motores são subtraídos. A participação cerebelar foi demonstrada, também, em tarefas da memória de trabalho e solução de problemas (Muller et al., 1998).

Em suma, atualmente estão se acumulando evidências de que o cerebelo não está envolvido apenas na função motora, mas no próprio funcionamento cognitivo (Consenza, 2004; Salman, 2002; Wagner et al., 1998; Muller et al., 1998). O estudo realizado por nosso grupo, com RMf, traz à tona mais uma evidência sobre o envolvimento do cerebelo nas funções cognitivas, neste caso, com memória visual.

Segundo Martin (1998), o lobo occipital está envolvido na percepção visual. Como foi descrito anteriormente, tarefas de memória visual estão intrinsecamente ligadas à percepção visual (pré-processamento), sendo, portanto, nosso achado concordante com o que está descrito na literatura.

Outros autores como Kosslyn (2000) reforçam estes aspectos ao referirem que regiões occipitais estão engajadas em tarefas que envolvem imageamento visual e percepção visual.

Branco et al. (2005), estudando funções de memória a partir de padrões abstratos, também evidenciaram ativação em regiões occipitais, sendo nosso estudo concordante com este achado.

Como referido anteriormente, o FAP's visual justificaria, mais uma vez, a ativação do estriado, na medida que os movimentos involuntários saem do cerebelo via estriado.

Como já foi discutido, a ínsula tem sido ativada em tarefas envolvendo a percepção e o reconhecimento de faces (Morris et al., 1996). Nossa constatação de que esta estrutura é ativada, também, por padrões abstratos, sugere que ela participe de um circuito comum à memorização de faces não-familiares e padrões abstratos.

O córtex da insula anterior por definição é uma estrutura límbica porque compreende filogeneticamente um córtex antigo, limítrofe com o tronco cerebral (MacLean, 1990). Assim sendo, como já foi referido anteriormente, estaria associado, também, às emoções. A indução de emoções a partir da visualização de figuras abstratas é possível a partir da associação destas figuras com eventos/situações pessoais que despertam tristeza ou outros sentimentos, podendo este aspecto ter estado presente em nosso estudo.

O reconhecimento de padrões abstratos mostrou ativação no cerebelo anterior, giro temporal inferior e declive (cerebelo posterior).

Mais uma vez encontramos ativação cerebelar em tarefas cognitivas como referido na literatura (Schmahmann et al., 1998; Consenza, 2004; Hernandez-Muela et al., 2005).

De maneira geral, sabe-se que o cerebelo parece ter participação em muitas funções superiores, embora não sejam descritas, de forma minuciosa, quais regiões cerebelares estão mais envolvidas com cada tipo de tarefa cognitiva.

Os lobos temporais estão relacionados à memória, à audição, ao processamento e percepção de informações sonoras e à capacidade de entender a linguagem. Esse lobo também está relacionado ao processamento visual de ordem superior. Por exemplo, o giro temporal inferior está relacionado à percepção de formas visuais e da cor (Machado, 1993), sendo coerente sua ativação em uma tarefa de memorização de padrões abstratos.

Faillenot et al. (1999) compararam a ativação cortical durante a discriminação perceptual de orientação de forma, quando as formas eram apresentadas com graus diferentes de inclinação em um plano frontal ou em um plano sagital. Essas tarefas produziram ativação em áreas localizadas na parte posterior do sulco intraparietal, assim como na junção occipito-temporal e no giro temporal inferior.

Visto que em estudos anteriores o hipocampo é referido como fundamental para a memória de curta duração, nos surpreende, em parte, a não-visualização de ativação nesta região. Seria pretensioso de nossa parte, com um único estudo (pioneiro em nosso grupo), descentralizar o papel da formação hipocampal na formação das memórias.

No momento, entretanto, devemos lembrar que a maioria destes estudos foram realizados em animais e em humanos com lesões específicas, o que, sem dúvida, nos auxiliou a definir características das estruturas que participam da elaboração da memória, mas apresenta alguns limites. De fato, parece-nos contestável determinar a função precisa de uma região com base em informações ligadas à sua ausência, pois embora aquela região seja “crítica” para o desempenho da função perdida, não sabemos se outras regiões também não o são, pois não sabemos o “que vem antes ou depois” em um *continuum* neurofuncional.

Dessa forma, levantamos algumas hipóteses para o fato de não termos observado ativação hipocampal durante as tarefas de memória.

**1ª hipótese:** O hipocampo participa deste tipo de memória com ativação semelhante no período basal e no período de teste e não detectamos isso porque nosso método trabalha com diferenças entre os dois períodos.

Apesar de todos os avanços nas técnicas de neuroimagem em termos de precisão espacial e temporal, é necessária certa cautela na interpretação de alguns resultados. A interpretação da área ativada nas técnicas de neuroimagem funcional tem por base o método de subtração. A interpretação do funcionamento cerebral é feita diminuindo-se as ativações de uma imagem controle da imagem teste. Um método correspondente precisa ser realizado na análise do comportamento testado: os processos envolvidos em uma situação teste menos a situação controle é que serão interpretados como correspondentes ao registro da imagem cerebral. Uma

---

das questões por nós levantadas é a de que o hipocampo estivesse ativado no período basal em grande parte dos voluntários. Isto por que nosso hipocampo está trabalhando o tempo todo. Tudo o que fazemos envolve memória (direta ou indiretamente). Além do que, “registramos o que percebemos e percebemos o que registramos”, sugerindo intensa atividade hipocampal. Na comparação entre os períodos, é possível que este aspecto não mostre diferença, não sendo considerado no resultado final (imagem média do grupo). Não temos, neste estudo, imagens do período de repouso, mas acredita-se que as inúmeras condições envolvidas em um exame de ressonância funcional mantenham “acesa” a formação hipocampal e que somente tarefas complexas mostrem diferença em relação ao período de repouso.

As inúmeras condições se traduzem em estar em um ambiente hospitalar, entrar em um aparelho de ressonância, se familiarizar com o barulho emitido pelo aparelho, com o botão de resposta, com o botão de emergência, caso houvesse indisposição de qualquer natureza, pensar nas instruções dadas, perceber o cartão em branco, entre outros.

Estamos propondo aqui que o estado basal do hipocampo seja “ativado” e que apenas ativações mais intensas, obtidas em tarefas mais complexas, mostrem mudanças hemodinâmicas consistentes. Nosso pensamento ganha força maior, quando verificamos ativação hipocampal em alguns indivíduos de nossa amostra. Na imagem média do grupo, a ativação desta região não foi predominante, mas salientamos, mais uma vez aqui, que não quer dizer que não tenha havido sua participação. Talvez esta seja uma limitação dos estudos com RMf nos dias atuais e explique, em parte, a variabilidade dos resultados obtidos por diferentes centros de pesquisa na área.

**2ª hipótese:** O hipocampo não participa deste tipo de tarefa.

Não temos dados suficientes para afirmar que o hipocampo não participa desse tipo de tarefa. Entretanto, vale citar aqui o trabalho de Barbeau et al. (2005) cujos resultados obtidos mostram que a memória de reconhecimento visual está preservada em alguns pacientes com lesão hipocampal bilateral. Se a memória de reconhecimento pode permanecer intacta após dano hipocampal, é possível que o hipocampo não participe da memória de reconhecimento visual.

Outro aspecto intrigante na clínica neuropsicológica, e que deve ser discutido, é o fato de pacientes com epilepsia do lobo temporal e esclerose hipocampal unilateral apresentarem, muitas vezes, funções cognitivas intactas. Embora saibamos dos mecanismos plásticos cerebrais que propiciam que outras regiões “assumam” as funções daquela prejudicada, como poderíamos explicar que alguns apresentem desempenho normal e outros com o mesmo quadro clínico apresentem déficit importante nas funções mnésicas? Essas diferenças de desempenho também são verificadas em tarefas em que há a repetição do estímulo, quando comparadas aos testes que são apresentados só uma vez. Basta mencionar que no Programa de Cirurgia da Epilepsia deixamos de utilizar um teste de reconhecimento visual por não ser possível lateralizar disfunções de memória em pacientes com dano nas estruturas mesiais do lobo temporal (a maioria dos pacientes obtinha bom desempenho e não havia congruência com outros testes de evocação direta).

Essas especulações reforçam a idéia de que lesões no hipocampo não prejudicam todas as formas de memória e que o comprometimento em regiões distintas pode levar a déficits cognitivos diversos.

Seguindo esta linha de pensamento, pode-se ainda ressaltar outros estudos, com resultados absolutamente contrastantes: enquanto uns sugerem que nos roedores lesões hipocampais afetam a memória espacial, outros chegam à conclusão semelhante na ausência de lesões, simplesmente através da correlação das peculiaridades neuroanatômicas do hipocampo dos ratos e da capacidade para efetuar tarefas de aprendizagem espacial (Potier et al., 2005). Estas “idas e vindas da ciência” demonstram como a inferência da função pela lesão em determinada região cerebral não nos fornece resultados absolutos. Estes nos fornecem, no entanto, evidências de que a questão permanece em debate e que talvez novos recursos tecnológicos associados a um pensamento crítico possam contribuir para a interpretação de achados controversos.

Nesse sentido, citamos, ainda, Potier et al. (2005) que sugerem que o hipocampo parece ser necessário para a realização de tarefas comportamentais que exigem o emprego de informações sobre relações entre estímulos (ratos com hipocampo lesionado têm dificuldades para realizar os testes de labirinto). Por outro lado, a memória para as tarefas que envolvem a simples associação entre estímulo e resposta poderia ser formada sem intervenção do hipocampo (Potier et al., 2005).

**3ª hipótese:** Realmente não se identificou ativação hipocampal por limitações da metodologia de ativação.

A RMF apresenta algumas inconveniências. A única maneira de controlar o desempenho dos pacientes durante o exame é através da instrução inicial sobre a tarefa a ser realizada e dos resultados obtidos. Portanto, dependemos da colaboração do paciente, que deve permanecer imóvel e, apesar da simplicidade da tarefa, deve realizá-la adequadamente. Temos ainda um inconveniente inerente ao equipamento de ressonância magnética, que seria a utilização de



---

qualquer aparelho metálico que interfira no campo eletromagnético, como próteses dentárias e marcapassos.

Ativações de estruturas mesiais temporais são mais difíceis devido a artefatos relacionados a distorções do campo magnético. Esses artefatos são mais comuns em aquisições com seqüências EPI (a que utilizamos), e reduzem ou anulam o sinal dessas regiões, impedindo a análise das imagens funcionais.

Além disso, trabalhamos com um aparelho de 1,5 T. A imagem de um aparelho de 3T possui o dobro de sinal de um equipamento de 1,5T quando falamos em RMf. Isso propicia uma sensibilidade maior na detecção das ativações o que possibilita uma aplicação maior, já que poderemos enxergar ativações que antes não eram vistas. Isso vale também para as estruturas mesiais, pois aumenta a diferença entre os sinais dando um resultado mais sensível a qualquer alteração de estado. Quanto à imagem, aumenta a capacidade de diferenciação dos tecidos e estruturas mesiais. Szaflarski et al. (2004) reforçam este aspecto ao referir que a maior resolução do aparelho de 3 T propicia uma melhor visualização da ativação hipocampal em indivíduos saudáveis e com epilepsia, quando comparado ao 1,5 T.

Levantamos, nesta discussão, algumas questões que parecem pertinentes, visto que o conhecimento é dependente dos meios tecnológicos e metodológicos da época em que vivemos e que a mudança de paradigmas faz parte da evolução. O que estamos propondo é que estudos subseqüentes sejam realizados, aprimorando métodos, resultados e trazendo maior “background” ao grupo de pesquisa em ressonância funcional.

Todas as questões aqui levantadas e discutidas mantêm o debate, ainda não concluído, acerca da “localização” de funções mentais específicas em regiões precisas do cérebro. As teorias existentes, muitas delas se sobrepondo, têm guiado as pesquisas atuais, mas estão

---

sujeitas a acréscimos e modificações. Está cada vez mais claro que o estudo da memória se trata de algo complexo, impossível de redução a uma única teoria geral, seja ela em bases psicológicas, neurofisiológicas, entre outras. O objetivo atual parece ser entender, tendo em vista a aplicação prática. A memória exhibe múltiplos aspectos, e o cérebro também. Descobrir e encaixar entre si estes aspectos é tarefa da neuropsicologia e suas disciplinas “irmãs”.

Acreditamos que nosso estudo “traz à tona” questões importantes, aprofundando, cada vez mais, aspectos envolvidos nos processos de memória e, dessa maneira, descortina novas perspectivas para um melhor entendimento da memória visual em seres humanos além de instigar a continuidade das pesquisas em RMf.

## 7 CONSIDERAÇÕES FINAIS

Algumas considerações sobre o trabalho realizado:

A amostra de sujeitos deste trabalho foi adequada ao tipo de estudo realizado e, portanto, obtivemos resultados que se inserem na literatura da área, procurando manter um grau de exigência presente em pesquisas realizadas em centros de referência mundias. O paradigma experimental também seguiu um modelo de separação de funções, coerente com os estudos realizados em RMf e permitiu, portanto, a aquisição de um grande volume de imagens cerebrais, relativas a cada etapa da tarefa.

É importante destacar que um estudo como este, mesmo pretendendo estudar um número modesto de operações mentais, gera uma grande quantidade de dados. Adquirimos um total de 1200 volumes cerebrais para cada sujeito (os volumes foram refatiados no processamento e análise, em 64 slices) e as análises efetuadas basearam-se em, aproximadamente, 19200 comparações entre grupos de *voxels* que compunham o total de volumes cerebrais adquiridos.

Salienta-se, também, o grande número de aspectos técnicos com os quais foi preciso lidar durante a realização do estudo para que o mesmo pudesse ser executado. Desenvolvemos um programa que apresenta os estímulos nos dois períodos (memorização e reconhecimento), respeitando os tempos das etapas de toda a tarefa e mantendo as mesmas condições para todos os indivíduos participantes do estudo. Foi utilizada uma tela de apresentação para visualização das imagens. Desenvolvemos, ainda, um “Botão de resposta/joystic” com função de sincronizar a aquisição de imagens com as respostas dadas pelos sujeitos durante a apresentação dos estímulos.

Além disso, foi preciso adequar os horários de utilização do equipamento de ressonância magnética à “rotina hospitalar”, o que nos trouxe alguns prejuízos de tempo na finalização da

---

aquisição das imagens, bem como perda de voluntários. Isso exigiu enorme paciência, principalmente por parte dos voluntários que, por vezes, se deslocavam até o hospital e não realizavam o exame, tendo que retornar em outro momento. Enfim, todo o protocolo foi desenvolvido com grande persistência por parte da equipe.

É importante salientar, novamente, que apesar de todos os avanços nas técnicas de neuroimagem em termos de precisão espacial e temporal, é necessária certa cautela na interpretação de alguns resultados. Os processos envolvidos em uma situação teste menos a situação controle é que serão interpretados como correspondentes ao registro da imagem cerebral. Portanto, alguns aspectos importantes da tarefa podem não ser identificados, dependendo do grupo estudado, do modelo cognitivo adotado, entre outros aspectos, devendo ser discutidos pelo pesquisador na interpretação dos resultados. Isto quer dizer que em estudos com RMf, nem sempre se observa ativação em todas as áreas envolvidas em uma determinada função. Isto porque estamos trabalhando com predomínio de ativação (imagem média do grupo) em um órgão altamente complexo e com imensa circuitaria neural: a passagem da informação por determinadas estruturas pode ocorrer em um período de tempo ou em uma intensidade nem sempre detectável na imagem média do grupo, mas o entendimento do pesquisador ao analisar seus resultados deve englobar estas questões.

Apesar de todas essas considerações, gostaríamos de finalizar lembrando que a ressonância magnética funcional não só nos permitiu identificar as áreas encefálicas ativadas em resposta a uma tarefa predefinida em um paradigma experimental, mas o fez através de sua característica mais importante, qual seja a ausência de injeção de rádio fármacos e de exposição a radiações ionizantes. Além disso, a vivência adquirida durante o desenvolvimento desta pesquisa, considerando “as condições que tínhamos e as que aprendemos a criar”, propiciou maior

---

conhecimento deste método e incentivou o grupo de pesquisa em RMf a seguir se aperfeiçoando. Dessa forma, a evolução tecnológica, aliada ao desenvolvimento de novos paradigmas e a situações experimentais mais controladas bem como o refinamento dos métodos estatísticos de análise, permite prever que os resultados obtidos no presente estudo não se esgotam em si mesmos, mas “abrem caminho” para a testagem de novas hipóteses de trabalho.

## **8 CONCLUSÕES**

As regiões encefálicas ativadas na tarefa de memorização de faces não-familiares incluem o giro angular (lobo parietal), culmen (cerebelo anterior), ínsula, precuneus (lobo parietal), giro frontal inferior (lobo frontal) e putâmen. A região encefálica ativada no reconhecimento de faces não-familiares foi o precuneus (lobo parietal);

As regiões encefálicas ativadas na memorização de padrões abstratos incluem o tálamo, giro temporal transversal (giro de Heschl), declive (cerebelo posterior), putâmen, ínsula e região occipital inferior. As regiões encefálicas ativadas no reconhecimento de padrões abstratos incluem cerebelo anterior, giro temporal inferior (lobo temporal) e declive (cerebelo posterior).

## **9 PERSPECTIVAS FUTURAS**

- Embora não tenha sido objetivo primário deste trabalho a utilização deste paradigma no planejamento neurocirúrgico de indivíduos com lesões/patologias que envolvem o SNC, é muito provável que o uso desta nova técnica (RMf) permita isso num futuro próximo.

Entretanto, estudos adicionais são necessários, tais como:

- buscar conhecer a reorganização das funções de memória antes e depois de um procedimento neurocirúrgico localizado, com repercussão em funções de memória;

- estabelecer paradigmas mais específicos que, provavelmente, permitirão limitar o número de áreas encefálicas;

- desenvolver um projeto semelhante com “controles” e pacientes com déficit de memória visual, utilizando o aparelho de RMf de 3 T, cuja aquisição foi autorizada pelo Reitor da PUCRS.

**10 REFERÊNCIAS BIBLIOGRÁFICAS**

Adolphs R. Social cognition and the human brain. *Trends Cogn Sci*. 1999 Dec; 3(12):469-79.

Aggleton JP, Shaw C. Amnesia and recognition memory: a re-analysis of psychometric data. *Neuropsychologia* 1996; 34: 51-62.

Agostinho, Santo. Confissões. Tradução de J. Oliveira e A. Ambrósio de Pina. 5ª edição. Porto, Portugal: Livraria Apostolado da Imprensa; 1955.

Alvarez-Vicente MI, Llorens-Martin M, Lacruz-Pelea C, Toledano-Gasca A. A new cerebellar neuron: the brush or monopolar cell. Characteristics and possible function. *Rev Neurol* 2004 Feb; 38(4):339-46.

Amaro Junior, E. Método para minimizar efeito do ruído acústico na aquisição de imagens por ressonância magnética funcional relacionada a eventos auditivos. [Tese de Doutorado]. São Paulo: Faculdade de Medicina da Universidade de São Paulo; 2000. 157p.

Appollonio IM, Grafman J, Schwartz V, Massaquoi S, Hallett M. Memory in patients with cerebellar degeneration. *Neurology* 1993; 43 (8): 1536-44.

Ashburner J, Friston KJ. Voxel-based morphometry - the methods. *Neuroimage* 2000;11:805-21.

Atkinson, RC e Shiffrin, RM. Human memory: A proposed system and its control processes.1968. Citado por: Bueno OFA, Oliveira MGM. Memória e Amnésia. In: Andrade VM, Santos FH, Bueno, OFA, orgs. *Neuropsicologia Hoje*. São Paulo: Artes Médicas; 2004.

Baddeley AD, Warrington EK. Amnesia and the distinction between long- and short-term memory. *Journal of Verbal Learning and Verbal Behavior* 1970; 9(2): 176-89.



---

Barbeau EJ, Felician O, Joubert S, Sontheimer A, Ceccaldi M, Poncet M. Preserved Visual Recognition Memory in an Amnesic Patient with Hippocampal Lesions. *Hippocampus* 2005; 15: 587-96.

Barr W, Morrison C; Zaroff C, Devinsky O. Use of Brief Visuospatial Memory Test- Revised (BVM-T-R) in neuropsychological evaluation of epilepsy surgery candidates. *Epilepsy & Behavior* 2004; 5: 175-79.

Bear MF, Connors BW, Paradiso MA. *Neurociência: Desvendando o Sistema Nervoso*. 2ed. Porto Alegre: Editora Artmed; 2002.

Bellgowan PS, Binder JR, Swanson SJ, Hammeke TA, Springer JA, Frost JA, Mueller VM, Morris GL. Side of seizure focus predicts left medial temporal lobe activation during verbal encoding. *Neurology* 1998; 51 (2): 479-84.

Belliveau J, Kennedy D, McKinstry R, Buch-binder B, Weisskoff R, Cohen M, Vevea J, Brady T, Rosen BR. Functional mapping of the human visual cortex by magnetic resonance imaging. *Science* 1991; 254: 716-19.

Belliveau J, Rosen B, Kantor H, Rzedzian R, Kennedy D, McKinstry R, Vevea J, Cohen M, Pykett I, Rosen B. Functional cerebral imaging by susceptibility-contrast NMR. *Magn Reson Med* 1990; 14: 538-46.

Berman AJ, Berman D, Prescott JW. The effect of cerebellar lesions on emotional behavior in the rhesus monkey. 1973. In Cooper IS, Riklan M, Snider RS. *The cerebellum, Epilepsy, and Behavior*. New York:Plenum Press, 1973.

Bower JM, Parsons LM. O Cerebelo Reconsiderado. *Scientific American* 2003 set; 16: 66.

Brammer MJ, Bullmore ET, Simmons A. Generic brain activation mappng in functional magnetic resonance imaging: a nonparametric approach. *Magn Reson Imaging* 1997; 15:763-70.

Branco D, Whalen S, Da Costa JC, Golby A. Functional MRI Memory Mapping for Epilepsy Surgery Planning: A Case Report. *J Epilepsy Clin Neurophysiol* 2005; 11 (1): 39-44.

Brewer JB, Zhao Z, Desmond JE, Glover GH, Gabrieli JD. Making memories: brain activity that predicts how well visual experience will be remembered. *Science* 1998 Aug; 281 (5380):1151-52.

Brigs GG, Nebes RD. Patterns of hand preference in student population. *Córtex* 1975; 11, 230-38.

Bueno OFA, Oliveira MGM. Memória e Amnésia. In: Andrade VM, Santos FH, Bueno, OFA, orgs. *Neuropsicologia Hoje*. São Paulo: Artes Médicas; 2004.

Busatto G, Howard RJ, Ha Y, Brammer M, Wright I, Woodruff PW, et al. A functional magnetic resonance imaging study of episodic memory. *Neuroreport* 1997;8: 2671-5.

Busatto GF, Costa DC, Ell PJ, Pilowsky LS, David AS, Kerwin RW. Regional cerebral blood flow (rCBF) in schizophrenia during verbal memory activation: a 99mTcHMPAO single photon emission tomography (SPET) study. *Psychol Med* 1994;24:463-72.

Busatto GF, de Garrido GEJ, Cid CG, Bottino CMC, de Camargo CHP, Cheda CMD et al. Brain activation patterns during verbal recognition memory in elderly healthy volunteers. *Rev. Bras. Psiquiatr* 2001 June; 23 (2): 71-8.

Busatto GF. SPET blood flow studies and the functional anatomy of psychiatric disorders. In: Kerwin RW, editor. *Neurobiology and Psychiatry*. V. 3. Cambridge: Cambridge University Press; 1995. p. 81-109.

Butman J, Allegri RF. A Cognição Social e o Córtex Cerebral. *Psicologia Reflexão Crítica* 2001; 14(2):257-59.

Cabeza R, Nyberg L. Imaging Cognition II: An Empirical Review of 275 PET and fMRI Studies. *J Cogni Neurosci* 2000; 12:1-47.

Cabeza R, Nyberg L. Neural bases of learning and memory: functional neuroimaging evidence. *Current Opinion in Neurology* 2000; 13: 415-21.

Cambraia SV. Teste de Atenção Concentrada. São Paulo: Vetor Editora Psico-Pedagógica; 2003.

Caselli R. Tactile agnosia and disorders of tactile perception. In Feinber TE, Farah MJ, Editors. *Behavioral neurology and neuropsychology*. New York: McGraw-Hill. 1997. p. 277-88.

Cavanna AE, Trimble MR. The precuneus: a review of its functional anatomy and behavioural correlates. *Brain* 2006 mar; 129 (3): 564-83.

Cohen NJ. Preserved learning capacity in amnesia: evidence for multiple memory systems. In: Squire LR, Butters N, editors. *The neuropsychology of memory*. New York: Guilford Press; 1984. p.83-103.

Consenza RM. Bases estruturais do Sistema Nervoso. In: Andrade VM, Santos FH, Bueno, OFA, editores. *Neuropsicologia Hoje*. 1 ed. São Paulo: Artes Médicas; 2004. p.37-59.

Costa DI, Azambuja LS, Portuguez MW, Da Costa JC. Avaliação Neuropsicológica da Criança. *Jornal de Pediatria* 2004; 80(2):S111-6.

Court J, Alvarado D, Kramer D. Núcleos talâmicos: correlaciones anátomo-clínicas. *Cuadernos de Neurologia* 1997; XXII.

Croizé AC, Ragot R, Garnero L, Ducorps A, Péligrini-Issac M, Dauchot K, Benali H, Burnod Y. Dynamics of parietofrontal networks underlying visuspatial short-term memory encoding. *Neuroimage* 2004; 23:787-99.

Cunha, JA. Manual da versão em português das Escalas de Beck. São Paulo: Casa do Psicólogo; 2001.

Da Costa JC, Palmini A, Calcagnoto ME, Portuguez MW, Cardoso P. Estimulação Elétrica Cortical. In: Costa JC, Palmini A, Yacubian EM, Cavalheiro EA, editors. Fundamentos neurobiológicos das epilepsias: aspectos clínicos e cirúrgicos. São Paulo: Lemos Editorial; 1998. p.1009-41.

Dalacorte A, Da Costa JC. Estudo Funcional da área Motora Suplementar com Ressonância Magnética [Dissertação de Mestrado]. Porto Alegre: Pontifícia Universidade Católica do Rio Grande do Sul; 2002.

Damásio, A.R. O erro de descartes: emoção, razão e o cérebro humano. São Paulo: Companhia das letras; 1994.

De Simone, A. Estudo da memória operacional verbal em pessoas saudáveis através da ressonância magnética funcional relacionada a eventos. [Dissertação de Mestrado]. São Paulo: Instituto de Psicologia da Universidade de São Paulo; 2003. 116p.

Detre JA, Maccotta L, King D, Alsop DC, Glosser G, D'Esposito M, Zarahn E, Aguirre GK, French JA. Functional MRI lateralization of memory in temporal lobe epilepsy. *Neurology* 1998; 50: 936-932.

Dolan RJ. A cognitive affective role for the cerebellum. *Brain* 1998;121:545-6.

Dupont S, Van de Moortele PF, Samson S, Hasboun D, Poline JB, Adam C et al. Episodic memory in left temporal lobe epilepsy: a functional MRI study. *Brain* 2000 Aug;123 (8):1722-32.

Eichenbaum H. Declarative memory: insights from cognitive psychology. *Annu Rev Psychol* 1997; 48:547-72.

Eichenbaum H. The hippocampus and declarative memory: cognitive mechanisms and neural codes. *Behavioural Brain Research* 2001; 127:199-207.

Faillenot I, Decety J, Jeannerod M. Human brain activity related to perception of spatial features of objects. *Neuroimage* 1999; 10:114-24.

Finger, S. History of neuropsychology. In: Zaidel DW, editors. *Neuropsychology: handbook of perception and cognition*. New York: Academic Press; 1994. p. 1-28.

Fletcher PC, Frith CD, Baker SC, Shallice T, Frackowiak RS, Dolan, RJ. The mind's eye-precuneus activation in memory-related imagery. *Neuroimage* 1995;2:195-200.

Fletcher PC, Henson RNA. Frontal lobes and human memory: Insights from functional-neuroimaging. *Brain* 2001 may; 124: 849-81.

Fletcher PC, Shallice T, Dolan RJ. The functional roles of prefrontal cortex in episodic memory. I. Encoding. *Brain* 1998; 121: 1239-48.

Fletcher PC, Shallice T, Frith CD, Frackowiak RSJ, Dolan RJ. Brain activity during memory retrieval: The influence of imagery and semantic cuing. *Brain* 1996; 119:1587-96.

Friston KJ, Frith CD, Liddle PF, Frackowiak RS. Comparing functional (PET) images: the assessment of significant change. *J Cereb Blood Flow Metab* 1991;11:690-9

Fuster, J. *Arquitetura da Rede. Viver mente & cérebro* 2005; 2: 26-31.

Gabrieli JD, Brewer JB, Desmond JE, Glover GH. Separate neural bases of two fundamental memory processes in the human medial temporal lobe. *Science* 1997 Apr; 276(5310):264-6.

Gabrieli JD, Brewer JB, Poldrack RA. Images of medial temporal lobe functions in human learning and memory. *Neurobiol Learn Mem* 1998 Jul-Sep;70(1-2):275-83.

Gabrieli JD. Disorders of memory in humans. *Current Opinion in Neurology and Neurosurgery* 1993; 6(1): 93-97.

Gazzanica MS, Heatherton TF. *Ciência Psicológica: mente, cérebro e comportamento*. Porto Alegre: Artmed; 2005.

George MS, Ketter TA, Parekh PI, Horwitz B, Herscovitch P, Post RM. Brain activity during transient sadness and happiness in healthy women. *Am J Psychiatry* 1995; 152: 341-51.

Gil R. *Neuropsicologia*. São Paulo: Editora Santos, 2002.

Golby AJ, Poldrack RA, Brewer JB, Spencer D, Desmond JE, Aron AP, Gabrieli JDE. Material-specific lateralization in the medial temporal lobe and prefrontal cortex during memory encoding. *Brain* 2001;124:1841-54.

Gonzalo, Buchel. Audio-visual associative learning enhances responses to auditory stimuli in visual cortex. In Kanwisher N, Duncan J, editors. *Functional Neuroimaging of Visual Cognition (Attention and Performance Series)*. Oxford University Press; 2004.

Habib M. *Bases neurológicas dos comportamentos*. Lisboa: Climepsi Editora; 2000.

Haist F, Bowden Gore J, Mao H. Consolidation of human memory over decades revealed by functional magnetic resonance imaging. *Nat Neurosci* 2001; 4(11):1057-58.

Haxby JV, Horwitz B, Ungerleider LG, Maisog JM, Pietrini P. The functional organization of human extrastriate cortex: A PET-rCBF study of selective attention to faces and locations. *J Neurosci* 1994; 14:6336–53.

Hernandez-Muela S, Mulas F, Mattos L. The contribution of the cerebellum to cognitive processes. *Rev Neurol* 2005 Jan; 15 (40): S57-64.

Izquierdo I. *Memória*. Porto Alegre: ArtMed; 2002.

Jeannerod M. Um Cérebro Visual Dicotômico? Disponível em: <[http://www.gomestranslation.com/artigos/translated\\_articles/jeannerod.html](http://www.gomestranslation.com/artigos/translated_articles/jeannerod.html)>. Acesso em: 10 de janeiro de 2006.

Kandel ER, Schwartz JH, Jessell TM. *Principles of Neural Science*. USA: McGraw-Hill; 2000.

Kandel ER, Schwartz JH, Jessell TM. *Fundamentos da neurociência e do comportamento*. Rio de Janeiro: Prentice-Hall do Brasil; 1997.

Kosslyn SM, Thompson WL, Kim IJ, Alpert NM. Topographical representations of mental images in primary visual cortex. *Nature* 1995; 378:496-8.

Kosslyn SM, Thompson WL. Shared mechanisms in visual imagery and visual perception: Insights from cognitive neuroscience. In: Gazzaniga MS, editor. *The New Cognitive Neurosciences*. Cambridge: MIT Press. 2000. p. 975-85.

Kosslyn, SM et al. Visual mental imagery activates topographically organised visual cortex. PET investigations. *J. of Cognitive Neuroscience* 1993; 5:263-87.

Lane RD, Reiman EM, Ahern GL, Schwartz GE, Davidson RJ. Neuroanatomical correlates of happiness, sadness, and disgust. *Am J Psychiatry* 1997;154: 926-33.

Lashley KS. *Brain mechanisms and intelligence: a quantitative study of injuries to the brain*. New York: Dover Publications Inc; 1963.

Lent R. Cem bilhões de neurônios: conceitos fundamentais de neurociência. São Paulo: Editora Atheneu; 2001.

Llinás RR. I of the vortex: from neurons to self. Massachusetts: Cambridge MIT Press; 2002.

Lundy-Ekman L. Neurociência: Fundamentos para reabilitação. Rio de Janeiro: Elsevier; 2004.

Luria AR. Fundamentos de neuropsicologia. São Paulo: Editora da Universidade de São Paulo; 1981.

Luria, AR. El cérebro en acción. Barcelona: Editorial Fontanella; 1975.

Lurito JT, Dziedzic M. Determination of cerebral hemisphere language dominance with functional magnetic resonance imaging. *Neuroimaging Clinics of North America* 2001; 11(2): 355-63.

Machado A. Neuroanatomia funcional. São Paulo: Atheneu, 1993.

MacLean PD. The triune brain in evolution: role in paleocerebral functions. New York: Plenum Publishing Corporation; 1990.

Magila MC. Epilepsia. In Andrade VM, Santos FH, Bueno OFA, editors. *Neuropsicologia Hoje*. São Paulo: Artes Médicas; 2004.

Martin, JH. Neuroanatomia: texto e Atlas. 2ed. Rio de Janeiro: Artmed, 1998.

Mayes AR, Holstock JS, Hunkin NM, Montaldi D. Memory for single items, word pairs, and temporal order of different kinds in a patient with selective hippocampal lesions. *Cogn Neuropsychol* 2001;18: 97-123.



---

McCarthy, G., A. Puce, J. C. Gore, & T. Allison. Face-specific processing in the human fusiform gyrus. *J Cognitive Neurosci* 1997; 9(5): 605-10.

Mennemeier M., Fennell E., Valenstein E., Heilmann K. Contribution of the left intralaminar and medial thalamic nuclei to memory. *Arch. Neurol* 1992; 49:1050-58.

Morris JS, Frith CD, Perrett DI, Rowland D, Young AW, Calder AJ, Dolan RJ. A differential neural response in the human amygdala to fearful and happy facial expressions. *Nature* 1996; 383: 812-15.

Muller R, Courchesme E, Allen G. The cerebellum: So Much More. *Science Compass – Letters*. *Science* 1998 october; 282(5390): 879-80.

Murdoch BE. Desenvolvimento da fala e distúrbios da linguagem: uma abordagem neuroanatômica e neurofisiológica. Rio de Janeiro: Revinter; 1997.

N’Kaoua B, Lespinet V, Barsse A, Rougier A, Claverie B. Exploration of hemispheric specialization and léxico-semantic processing in unilateral temporal lobe epilepsy with verbal fluency tasks. *Neuropsychologia* 2001; 39(6): 635-42.

Noff MH, Magila MC, Santos AR, Marques CM. Avaliação neuropsicológica de pessoas com epilepsia. Visão crítica dos testes empregados na população brasileira. *Rev Neurociências* 2002; 10(2): 83-93.

Nutt JD, Malizia AL. Structural and Functional Brain Changes in Posttraumatic Stress Disorder. *J Clin Psychiatry* 2004; 65 (1):11-7.

Ogawa S, Lee TM, Kay AR, Tank DW. Brain magnetic resonance imaging with contrast dependent on blood oxygenation. *Proc Natl Acad Sci USA* 1990a; 87: 9868-72.

Ogawa S, Lee TM, Nayak AS, Glynn P. Oxygenation-sensitive contrast in magnetic resonance image of rodent brain at high magnetic fields. *Magn Reson Med* 1990b; 14:68-78.

Ogawa S, Menon RS, Tank DW, Kim SG, Merkle H, Ellermann JM, Ugurbil K. Functional brain mapping by blood oxygenation level-dependent contrast magnetic resonance imaging. A comparison of signal characteristics with a biophysical model. *Biophysical Journal* 1993; 64: 803-12.

Ogawa S, Tank DW, Menon R, Ellermann JM, Kim SG, Merkle H, Ugurbil K. Intrinsic signal changes accompanying sensory stimulation: functional brain mapping with magnetic resonance imaging. *Proc Natl Acad Sci U S A* 1992 Jul 1;89(13):5951-5.

Ojemann JG, Kelley WM. The frontal lobe role in memory: a review of convergent evidence and implications for the wada memory test. *Epilepsy & behavior* 2002; 3:309-15.

Okada T, Tanaka S, Nakai T, Nishizawa S, Inui T, Yonekura Y, Konishi J, Sadato N. Facial recognition reactivates the primary visual cortex: a functional magnetic resonance imaging study in humans. *Neuroscience Letters* 2003; 350: 21-4.

Ongur D, Zalesak M, Weiss AP, Ditman T, Titone D, Heckers S. Hippocampal activation during processing of previously seen visual stimulus pairs. *Psychiatry Research: Neuroimaging* 2005; 139:191-8.

Pardo JV, Pardo PJ, Raichle ME. Neural correlates of self-induced dysphoria. *Am J Psychiatry* 1993; 150: 713-9.

Penfield W, Milner B. Memory deficits produced by bilateral lesions in the hippocampal zone. *Arch Neurol Psychiatric* 1958; 79:475-97.

Pinel, John PJ. *Biopsicologia*; trad. Ronaldo Cataldo Costa. 5ed. Porto Alegre: Artmed, 2005.

Portuguez MW, Veras JM. Teste do Amital Sódico: avaliação pré-cirúrgica. In: Guerreiro CA, Guerreiro MM, Cendes F, Lopes-Cendes I, editors. *Epilepsia*. São Paulo: Lemos Editorial; 2000. p. 119-30.

Portuguez MW. Avaliação pré-cirúrgica do lobo temporal: linguagem e memória. In: JC Da Costa, A Palmini, E Jacobian, E Cavalheiro, editors. *Fundamentos neurobiológicos das epilepsias - Aspectos clínicos e cirúrgicos*. vol.2. São Paulo: Lemos Editorial; 1998. p.939-56.

Portuguez MW. Ressonância Magnética Funcional. In: Nunes M, Marrone ACH, editor. *Semiologia Neurológica*. Porto Alegre: EDIPUCRS; 2002. p. 579-86.

Potier B, Billard J, Dutar P. *Arquivo cerebral*. *Viver mente & cérebro* 2005; 2:15-21.

Powell HW, Koepp MJ, Symms MR, Boulby PA, Salek-Haddadi A, Thompson PJ, Duncan JS, Richardson MP. Material-specific lateralization of memory encoding in the medial temporal lobe: blocked versus event-related design. *Neuroimage* 2005 Aug; 27(1):231-9.

Puce T, Allison J C, Gore and G. McCarthy. Face-sensitive regions in human extrastriate cortex studied by functional MRI. *Neurophysiol* 1995; 74: 1192-99.

Purves D & Cols; trad. Carla Dalmaç et al., *Neurociências*, 2ª edição, Porto Alegre: ArtMed; 2005.

Raichle ME. Circulatory and metabolic correlates of brain function in normal humans. In: Plum F, editor. *The nervous system: higher functions of the brain*. Bethesda: American Physiological Society; 1987. p. 643-74.

Saint-Cyr JA, Taylor AE, Lang AE. Procedural learning and neostriatal dysfunction in man. *Brain* 1988;111(4): 941-60.

Saleem KS, Suzuki W, Tanaka K, Hashikawa T. Connections between anterior inferotemporal cortex and superior temporal sulcus regions in the macaque monkey. *J Neurosci* 2000; 20: 5083-101.

Salman MS. The cerebellum: it's about time! But timing is not everything-new insights into the role of the cerebellum in timing motor and cognitive tasks. *J Child Neurol* 2002 Jan;17(1):1-9.

Schmahmann JD, Sherman JC. The cerebellar cognitive affective syndrome. *Brain* 1998;121:561-79.

Scoville WB, Milner B. Loss of recent memory after bilateral hippocampal lesions. *J Neurol Neurosurg Psychiatry* 1957; 20:11-21.

Sergent J, Signoret J. Functional and anatomical decomposition of face processing: evidence for prosopagnosia and PET study of normal subjects. In Bruce et al. *Processing the facial image*. USA: Oxford press; 1992.

Springer JA, Binder JR, Hammeke TA, Swanson SJ, Frost JA, Bellgowan PSF et al. Language dominance in neurologically normal and epilepsy subjects: a functional MRI study. *Brain* 1999; 122: 2033-45.

Springer SP, Deutsch G. Cérebro esquerdo, cérebro direito. São Paulo: Summus editorial; 1998.

Squire LR, Kandel ER. Memória não-consciente. *Viver mente & cérebro* 2005; 2:50-5.

Squire LR, Kandel ER. Memória: da mente às moléculas. trad. Carla Dalmaz e Jorge A. Quillfeldt. Porto Alegre: Artmed; 2003.

---

Squire LR, Ojemann JG, Miezin FM, Petersen SE, Videen TO, Raichle ME. Activation of the hippocampus in normal humans: a functional anatomical study of memory. *Proc Natl Acad Sci USA* 1992;89:1837-41.

Squire LR, Zola-Morgan S. The medial temporal lobe memory system. *Science* 1991;253(5026):1380-6.

Squire LR. Declarative and nondeclarative memory: multiple brain systems supporting learning and memory. *J Cogn Neurosci* 1992 a; 4:232-43.

Squire LR. Memory and the hippocampus: a synthesis from findings with rats, monkeys and humans. *Psychol Rev* 1992b; 99:195-231.

Stefanacci L, Buffalo E, Schmolck H, Squire L. Profound amnesia after damage to the medial temporal lobe: a neuroanatomical and neuropsychological profile of patient E.P.J *Neurosci* 2000; 20: 7024-36.

Szaflarski JP, Holland SK, Schmithorst VJ, Dunn RS, Privitera MD. High-resolution functional MRI at 3 T in healthy and epilepsy subjects: hippocampal activation with picture encoding task. *Epilepsy & Behavior* 2004; 5:244-52.

Talairach J, Tournoux P. *Referentially Oriented Cerebral MRI Anatomy: An Atlas of Stereotaxic Anatomical Correlations for Gray and White Matter*. Stuttgart: Thieme Medical Publishers; 1993.

Thach WT. On the specific role of the cerebellum in motor learning and cognition: clues from PET activation and lesion studies in man. *Behav Brain Sci* 1996;19:411.

Ungerleider LG. Functional brain imaging studies of cortical mechanisms for memory. *Science* 1995; 270: 769-75.

---

Uttal WR. The new phrenology: the limits of localizing cognitive processes in the brain.: Cambridge, Massachusetts: Massachusetts Institute of Technology; 2001.

Viera NG, Arias ER, Nellar JP, Santos RB, Sifontes WA, Flores JR. Caracterización clínica e imagenológica de la demencia vascular. Estudio preliminar. Rev Cubana Med 1997;36(3-4):154-60.

Volkow ND. Imaging the living human brain: magnetic resonance imaging and positron emission tomography. Proc Natl Acad Sci USA 1997; 94: 2787-8.

Wagner AD, Schacter DL, Rotte M, Koutstaal W, Maril A, Dale AM, Rosen BR, Buckner RL. Building Memories: remembering and forgetting of verbal experiences as predicted by brain activity. Science 1998 august; 281(5380): 1188-91.

Wechsler D. Wechsler Memory Scale. Third Edition (WMS-III). New York: The Psychological Corporation; 1999.

Wechsler D. Wechsler Memory Scale-Revised. New York: The Psychological Corporation; 1987.

Wheless JW, Simos PG, Butler IJ. Language dysfunction in epileptic conditions. Semin Pediatr Neural 2002; 9(3): 218-28.

Yarbus, AL. Eye Movements and Vision (translated from Russian by B. Haigh). New York: Plenum Press; 1967.

Yonelinas AP, Kroll NE, Quamme JR, Iazzara MM, Sauve MJ, Widaman KF, Knight RT. Effects of extensive temporal lobe damage or mild hypoxia on recollection and familiarity. Nat Neurosci 2002; 5:1236-41.

---

Zola-Morgan SM, Squire LR. The primate hippocampal formation: evidence for a time-limited role in memory storage. *Science* 1990 Oct; 250(4978):288-90.

## ANEXO 1

## TERMO DE CONSENTIMENTO LIVRE E ESCLARECIDO

Estamos buscando estudar a localização da memória visual no cérebro. Para isto estamos realizando um exame chamado Ressonância Magnética funcional, através do qual tentaremos localizar em seu cérebro as áreas responsáveis pela memória. Você será colocado no aparelho de ressonância onde ficará por volta de 40 minutos, e será orientado a realizar certas tarefas mentais.

Durante este exame não será administrado nenhum tipo de medicação.

Eu, \_\_\_\_\_,

fui informado dos objetivos da pesquisa de maneira clara e detalhada e esclareci minhas dúvidas. Em qualquer momento poderei solicitar novas informações. A Psic. Danielle Irigoyen da Costa certificou-me de que todos os dados desta pesquisa serão confidenciais. Declaro para os devidos fins que não estou portando nenhum metal em meu corpo tais como projétil de arma de fogo, clipe de aneurisma cerebral, marcapasso cardíaco, válvula cardíaca metálica, prótese metálica ou DIU (dispositivo intra-uterino).

Fui informado de que, se em tal condição (sendo portador de objeto metálico em meu corpo), minha exposição durante o exame ao campo magnético gerado pelo aparelho de ressonância magnética poderá provocar sério dano à minha saúde.

Se tiver novas dúvidas sobre o estudo, posso contatar a Mestranda Danielle Irigoyen da Costa (51) 32225857 ou, se desejar, poderei entrar em contato com a Orientadora desse estudo, Dra. Mirna Wetters Portuguez, no Programa de Cirurgia de Epilepsia do Hospital São Lucas da Pontifícia Universidade Católica do Rio Grande do Sul (HSL-PUCRS).

Declaro que recebi cópia do presente Termo de Consentimento.

Porto Alegre, \_\_\_\_ de \_\_\_\_\_ 2005.

\_\_\_\_\_  
Assinatura do voluntário

Mestranda responsável: \_\_\_\_\_

Danielle Irigoyen da Costa

Este formulário foi lido para \_\_\_\_\_ em \_\_\_\_/\_\_\_\_/2005, pela Mestranda Danielle Irigoyen da Costa enquanto eu estava presente.

\_\_\_\_\_  
Assinatura da Testemunha



## ANEXO 2

**WMS-R - MEMÓRIA LÓGICA I E II**

Paciente: \_\_\_\_\_ Idade: \_\_\_\_\_

**ESTÓRIA A**

Ana/ Soares/ do Sul/ do Paraná/ empregada/ como faxineira/ num prédio/ de escritórios,/ contou / na delegacia/ de polícia/ que tinha sido assaltada,/ na noite anterior /na rua Tiradentes / e roubada/ em 150 reais./ Ela disse que tinha 4/ filhinhos,/ o aluguel/ não tinha sido pago/ e eles não comiam/ há 2 dias./ Os policiais/ com pena da história da mulher,/ deram dinheiro/ para ela/.

Pontos: \_\_\_\_\_

**ESTÓRIA B**

Roberto/ Mota/ estava dirigindo/ um caminhão/ Mercedes/ numa estrada/ à noite/ no Vale / do Paraíba/ levando ovos/ para São Paulo,/ quando o eixo do caminhão/ quebrou./ O caminhão derrapou/ caindo num buraco/ fora da estrada./ Ele foi jogado/ contra o painel/ e se assustou muito./ Não tinha trânsito/ e ele duvidou que pudesse ser socorrido./ Naquele instante o seu rádio amador/ tocou./ Ele respondeu imediatamente/ “Aqui fala tubarão”/.

Pontos: \_\_\_\_\_

**ESTÓRIA A - RECORDAÇÃO**

Ana/ Soares/ do Sul/ do Paraná/ empregada/ como faxineira/ num prédio/ de escritórios,/ contou/ na delegacia/ de polícia/ que tinha sido assaltada/ na noite anterior/, na rua Tiradentes/ e roubada/ em 150 reais./ Ela disse que tinha 4/ filhinhos,/ o aluguel/ não tinha sido pago/ e eles não comiam/ há 2 dias./ Os policiais/ com pena da história da mulher,/ deram dinheiro/ para ela/.

Pista: sobre uma mulher que foi roubada.

Pontos: \_\_\_\_\_

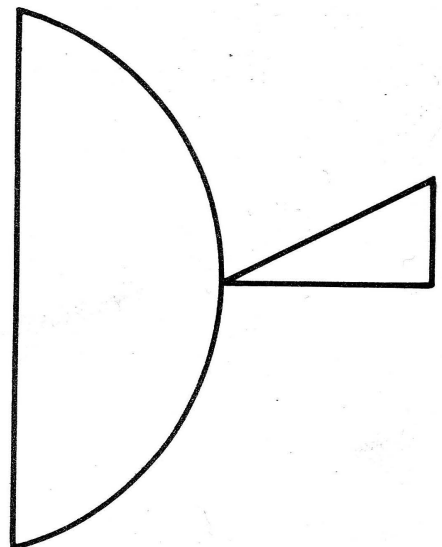




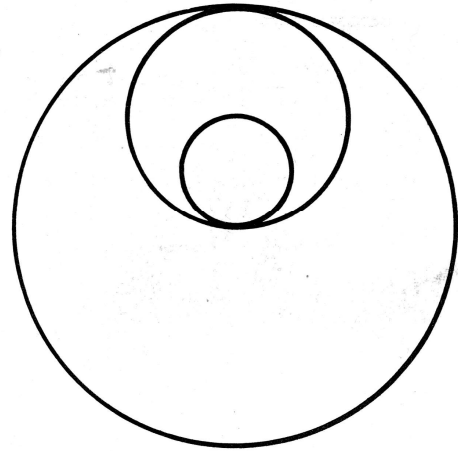
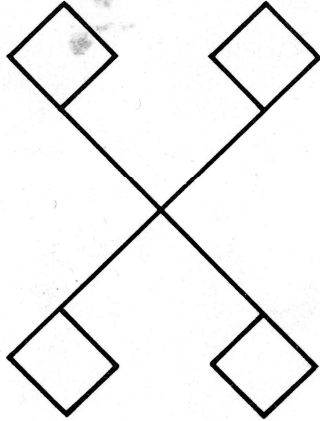
**ESTÓRIA B - RECORDAÇÃO**

Roberto/ Mota/ estava dirigindo/ um caminhão/ Mercedes/ numa estrada/ à noite/ no Vale / do Paraíba/ levando ovos/ para São Paulo,/ quando o eixo do caminhão/ quebrou./ O caminhão derrapou/ caindo num buraco/ fora da estrada./ Ele foi jogado/ contra o painel/ e se assustou muito./ Não tinha trânsito/ e ele duvidou que pudesse ser socorrido./ Naquele instante o seu rádio amador/ tocou./ Ele respondeu imediatamente/ “Aqui fala tubarão”/.


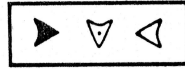
Pista: sobre um homem que teve problemas na estrada.

Pontos: \_\_\_\_\_

WMS-R – REPRODUÇÃO VISUAL I E II



ANEXO 3



## ANEXO 4



Data: \_\_\_\_\_

Nome: \_\_\_\_\_ Estado Civil: \_\_\_\_\_ Idade: \_\_\_\_\_ Sexo: \_\_\_\_\_

Ocupação: \_\_\_\_\_ Escolaridade: \_\_\_\_\_

Este questionário consiste em 21 grupos de afirmações. Depois de ler cuidadosamente cada grupo, faça um círculo em torno do número (0, 1, 2 ou 3) próximo à afirmação, em cada grupo, que descreve **melhor** a maneira que você tem se sentido na **última semana, incluindo hoje**. Se várias afirmações num grupo parecerem se aplicar igualmente bem, faça um círculo em cada uma. **Tome o cuidado de ler todas as afirmações, em cada grupo, antes de fazer a sua escolha.**

<p><b>1</b> 0 Não me sinto triste. 1 Eu me sinto triste. 2 Estou sempre triste e não consigo sair disto. 3 Estou tão triste ou infeliz que não consigo suportar.</p> <p><b>2</b> 0 Não estou especialmente desanimado quanto ao futuro. 1 Eu me sinto desanimado quanto ao futuro. 2 Acho que nada tenho a esperar. 3 Acho o futuro sem esperança e tenho a impressão de que as coisas não podem melhorar.</p> <p><b>3</b> 0 Não me sinto um fracasso. 1 Acho que fracassei mais do que uma pessoa comum. 2 Quando olho para trás, na minha vida, tudo o que posso ver é um monte de fracassos. 3 Acho que, como pessoa, sou um completo fracasso.</p> <p><b>4</b> 0 Tenho tanto prazer em tudo como antes. 1 Não sinto mais prazer nas coisas como antes. 2 Não encontro um prazer real em mais nada. 3 Estou insatisfeito ou aborrecido com tudo.</p> <p><b>5</b> 0 Não me sinto especialmente culpado. 1 Eu me sinto culpado grande parte do tempo. 2 Eu me sinto culpado na maior parte do tempo. 3 Eu me sinto sempre culpado.</p> <p><b>6</b> 0 Não acho que esteja sendo punido. 1 Acho que posso ser punido. 2 Creio que vou ser punido. 3 Acho que estou sendo punido.</p> <p><b>7</b> 0 Não me sinto decepcionado comigo mesmo. 1 Estou decepcionado comigo mesmo. 2 Estou enojado de mim. 3 Eu me odeio.</p>	<p><b>8</b> 0 Não me sinto de qualquer modo pior que os outros. 1 Sou crítico em relação a mim por minhas fraquezas ou erros. 2 Eu me culpo sempre por minhas falhas. 3 Eu me culpo por tudo de mal que acontece.</p> <p><b>9</b> 0 Não tenho quaisquer idéias de me matar. 1 Tenho idéias de me matar, mas não as executaria. 2 Gostaria de me matar. 3 Eu me mataria se tivesse oportunidade.</p> <p><b>10</b> 0 Não choro mais que o habitual. 1 Choro mais agora do que costumava. 2 Agora, choro o tempo todo. 3 Costumava ser capaz de chorar, mas agora não consigo, mesmo que o queira.</p> <p><b>11</b> 0 Não sou mais irritado agora do que já fui. 1 Fico aborrecido ou irritado mais facilmente do que costumava. 2 Agora, eu me sinto irritado o tempo todo. 3 Não me irrita mais com coisas que costumavam me irritar.</p> <p><b>12</b> 0 Não perdi o interesse pelas outras pessoas. 1 Estou menos interessado pelas outras pessoas do que costumava estar. 2 Perdi a maior parte do meu interesse pelas outras pessoas. 3 Perdi todo o interesse pelas outras pessoas.</p> <p><b>13</b> 0 Tomo decisões tão bem quanto antes. 1 Adio as tomadas de decisões mais do que costumava. 2 Tenho mais dificuldades de tomar decisões do que antes. 3 Absolutamente não consigo mais tomar decisões.</p>
---	---

Subtotal da Página 1 **CONTINUAÇÃO NO VERSO**

“Traduzido e adaptado por permissão de The Psychological Corporation, U.S.A. Direitos reservados ©1991, a Aaron T. Beck.  
Tradução para a língua portuguesa. Direitos reservados ©1993 a Aaron T. Beck. Todos os direitos reservados.”

Tradução e adaptação brasileira, 2001, Casa do Psicólogo® Livraria e Editora Ltda.  
BDI é um logotipo da Psychological Corporation.

<p><b>14</b> 0 Não acho que de qualquer modo pareço pior do que antes.</p> <p>1 Estou preocupado em estar parecendo velho ou sem atrativo.</p> <p>2 Acho que há mudanças permanentes na minha aparência, que me fazem parecer sem atrativo.</p> <p>3 Acredito que pareço feio.</p>	<p><b>19</b> 0 Não tenho perdido muito peso se é que perdi algum recentemente.</p> <p>1 Perdi mais do que 2 quilos e meio.</p> <p>2 Perdi mais do que 5 quilos.</p> <p>3 Perdi mais do que 7 quilos.</p> <p>Estou tentando perder peso de propósito, comendo menos: Sim _____ Não _____</p>
<p><b>15</b> 0 Posso trabalhar tão bem quanto antes.</p> <p>1 É preciso algum esforço extra para fazer alguma coisa.</p> <p>2 Tenho que me esforçar muito para fazer alguma coisa.</p> <p>3 Não consigo mais fazer qualquer trabalho.</p>	<p><b>20</b> 0 Não estou mais preocupado com a minha saúde do que o habitual.</p> <p>1 Estou preocupado com problemas físicos, tais como dores, indisposição do estômago ou constipação.</p> <p>2 Estou muito preocupado com problemas físicos e é difícil pensar em outra coisa.</p> <p>3 Estou tão preocupado com meus problemas físicos que não consigo pensar em qualquer outra coisa.</p>
<p><b>16</b> 0 Consigo dormir tão bem como o habitual.</p> <p>1 Não durmo tão bem como costumava.</p> <p>2 Acordo 1 a 2 horas mais cedo do que habitualmente e acho difícil voltar a dormir.</p> <p>3 Acordo várias horas mais cedo do que costumava e não consigo voltar a dormir.</p>	<p><b>21</b> 0 Não notei qualquer mudança recente no meu interesse por sexo.</p> <p>1 Estou menos interessado por sexo do que costumava.</p> <p>2 Estou muito menos interessado por sexo agora.</p> <p>3 Perdi completamente o interesse por sexo.</p>
<p><b>17</b> 0 Não fico mais cansado do que o habitual.</p> <p>1 Fico cansado mais facilmente do que costumava.</p> <p>2 Fico cansado em fazer qualquer coisa.</p> <p>3 Estou cansado demais para fazer qualquer coisa.</p>	
<p><b>18</b> 0 O meu apetite não está pior do que o habitual.</p> <p>1 Meu apetite não é tão bom como costumava ser.</p> <p>2 Meu apetite é muito pior agora.</p> <p>3 Absolutamente não tenho mais apetite.</p>	
<p>Subtotal da Página 2</p> <hr/> <p>Subtotal da Página 1</p> <hr/> <p>Escore Total.</p>	

## ANEXO 5



Data: \_\_\_\_\_

Nome: \_\_\_\_\_ Estado Civil: \_\_\_\_\_ Idade: \_\_\_\_\_ Sexo: \_\_\_\_\_

Ocupação: \_\_\_\_\_ Escolaridade: \_\_\_\_\_

Abaixo está uma lista de sintomas comuns de ansiedade. Por favor, leia cuidadosamente cada item da lista. Identifique o quanto você tem sido incomodado por cada sintoma durante a **última semana, incluindo hoje**, colocando um "x" no espaço correspondente, na mesma linha de cada sintoma.

	Absolutamente não	Levemente Não me incomodou muito	Moderadamente Foi muito desagradável mas pude suportar	Gravemente Difícilmente pude suportar
1. Dormência ou formigamento.				
2. Sensação de calor.				
3. Tremores nas pernas.				
4. Incapaz de relaxar.				
5. Medo que aconteça o pior.				
6. Atordoado ou tonto.				
7. Palpitação ou aceleração do coração.				
8. Sem equilíbrio.				
9. Aterrorizado.				
10. Nervoso.				
11. Sensação de sufocação.				
12. Tremores nas mãos.				
13. Trêmulo.				
14. Medo de perder o controle.				
15. Dificuldade de respirar.				
16. Medo de morrer.				
17. Assustado.				
18. Indigestão ou desconforto no abdômen.				
19. Sensação de desmaio.				
20. Rosto afogueado.				
21. Suor (não devido ao calor).				

"Traduzido e adaptado por permissão de The Psychological Corporation, U.S.A. Direitos reservados ©1991, a Aaron T. Beck. Tradução para a língua portuguesa. Direitos reservados ©1993 a Aaron T. Beck. Todos os direitos reservados."

Tradução e adaptação brasileira, 2001, Casa do Psicólogo® Livraria e Editora Ltda. BAI é um logotipo da Psychological Corporation.

**ANEXO 6****QUESTIONÁRIO PARA EXCLUSÃO DE PATOLOGIA NEUROLÓGICA OU PSIQUIÁTRICA****1. Assinale se já sofreu ou apresenta**

- ( ) crise convulsiva ou alteração transitória da consciência;
- ( ) traumatismo de crânio com perda de consciência;
- ( ) fratura de crânio;
- ( ) infecção tipo meningite ou encefalite;
- ( ) perda de força ou sensibilidade em algum membro do corpo;
- ( ) perda ou dificuldade de movimento com os dedos das mãos;
- ( ) tremores involuntários;
- ( ) perda visual ou auditiva importante;
- ( ) delírios ou alucinações;
- ( ) sintomas depressivos prolongados;
- ( ) medo exagerado ou pânico;
- ( ) ideação suicida.

**2. Você já esteve internado alguma vez?**

- ( ) Sim ( ) Não

Quando? \_\_\_\_\_

Por quê? \_\_\_\_\_

**3. Você já sofreu alguma queda ou acidente grave?**

- ( ) Sim ( ) Não

Quando \_\_\_\_\_

Que tipo de lesão sofreu? \_\_\_\_\_

**4. Você já fez uso de medicação do tipo anticonvulsivante, sedativo ou calmante, antidepressivo?**

- ( ) Sim ( ) Não

Qual? \_\_\_\_\_

Por quê? \_\_\_\_\_

**5. Você já sofreu alguma cirurgia neurológica (crânio ou coluna)?**

- ( ) Sim ( ) Não

Qual? \_\_\_\_\_

Por qual motivo? \_\_\_\_\_

## ANEXO 7

**CDI - RESSONÂNCIA MAGNÉTICA**  
**Informativo ao Paciente**


Tipo de Exame: \_\_\_\_\_ Data: \_\_\_\_ / \_\_\_\_ / \_\_\_\_  
 Nome do(a) paciente : \_\_\_\_\_ Registro: \_\_\_\_\_  
 Data de nascimento: \_\_\_\_ / \_\_\_\_ / \_\_\_\_ Peso: \_\_\_\_\_ Profissão: \_\_\_\_\_  
 Convênio: \_\_\_\_\_ Médico solicitante: \_\_\_\_\_  
 Horário marcado: \_\_\_\_\_ Horário da chegada: \_\_\_\_\_

A **Ressonância Magnética** é um método de diagnóstico que utiliza o magnetismo como fenômeno básico e não causa dano maior para o corpo humano.

Embora o magneto não possa fazer mal diretamente para o(a) paciente, pode movimentar peças metálicas que estejam no corpo ou alterar aparelhos que funcionam baseados em fenômenos elétricos.

*Caso você seja portador(a) de marcapasso, prótese metálica, neuro estimuladores, ou ainda tenha sido operado de aneurisma cerebral, provavelmente você não pode fazer o exame de ressonância magnética.*

O magneto pode inutilizar cartões de crédito ou de bancos, fitas magnéticas, relógios de ponteiros, câmeras fotográficas. Não entre com esses objetos na sala de exames.

Os exames radiográficos anteriores da região que será examinada, são de extrema importância para o planejamento e a interpretação da Ressonância Magnética.

**Questionário para o(a) paciente**

1. Trabalha em atividade que envolva manipulação de metais ? ( ) Sim ( ) Não

Em caso afirmativo, descreva a atividade : \_\_\_\_\_

2. É portador(a) de :

- Marcapasso ( ) Sim ( ) Não
- Maquiagem permanente ( ) Sim ( ) Não
- Clips para cirurgia de aneurisma intracraniano ( ) Sim ( ) Não
- Placas, parafusos ou hastes metálicas ( ) Sim ( ) Não
- Prótese auditiva ( ) Sim ( ) Não
- Pontes dentárias móveis ( ) Sim ( ) Não
- Asma ( ) Sim ( ) Não
- Alergia ( ) Sim ( ) Não

3. Alguns pacientes, ao serem colocados no interior do magneto, sofrem de um mal-estar temporário, caracterizado por uma sensação de medo, acompanhada de náuseas e suores. *Isto é conhecido por claustrofobia e pode ocorrer com algumas pessoas que utilizam elevadores, que ficam em ambientes fechados e pouco ventilados e até mesmo no interior de aviões.*

- Caso apresente sintomas claustrofóbicos, assinale nesta folha e comunique a recepção.
- Claustrofobia ( ) Sim ( ) Não

**INSTRUÇÕES GERAIS**

1. Deixe com familiares ou no vestiário seus pertences como relógio, carteira, anéis, grampos de cabelo, etc. Não entre na sala de exame com qualquer objeto metálico solto.
2. Se estiver utilizando maquiagem nos olhos, remova-a.
3. Retire pontes metálicas móveis e aparelhos de audição.
4. Quando estiver no interior do aparelho você ouvirá um forte barulho que normalmente é produzido pela máquina. Para protegê-lo do ruído, você receberá protetores de ouvidos.
5. A duração do exame costuma ser de 20 a 30 minutos. É muito importante manter-se imóvel durante a realização do mesmo.
6. Consulte-nos, caso haja qualquer dúvida.
7. Não entre na sala com objetos metálicos soltos.
8. Descreva os motivos que o levaram a consultar seu médico : \_\_\_\_\_

Porto Alegre, \_\_\_\_ / \_\_\_\_ / \_\_\_\_

Assinatura do paciente ou responsável



## ANEXO 8

## TESTE DE DOMINÂNCIA MANUAL (HANDEDNESS INVENTORY)

Modificado de Annet 1967. Fonte: Briggs GG, Nebes RD. Patterns of hand preference in student population. Cortex 1975; 11: 230-238.

Nome:

Sexo

Idade:

Telefone:

Indique sua preferência Manual	Sempre Esquerda (-2)	Geralmente Esquerda (-1)	Indiferente 0	Geralmente Direita (+1)	Sempre Direita (+2)	
1. Para escrever uma carta legível						
2. Para jogar uma bola para acertar um alvo						
3. Para jogar um jogo com raquete						
4. Na ponta da vassoura para varrer o pó do chão						
5. Para segurar uma pá (jardinagem) para remover areia						
6. Para riscar um palito de fósforo						
7. Para segurar uma tesoura para cortar papel						
8. Para guiar uma linha pelo buraco de uma agulha de costura						
9. Para dar cartas durante um jogo						
10. Para martelar um prego na madeira						
11. Para segurar uma escova de dente						
12. Para abrir a tampa de uma jarra						
<b>Sub totais</b>						<b>Total:</b>

Algum dos seus pais são canhotos? Quais?

Quantos irmãos de cada sexo você tem?

Quantos destes irmãos são canhotos?

Qual olho você usa preferencialmente (na fechadura, no telescópio)?

Já sofreu algum traumatismo grave na cabeça?

**Escores:**

**Destros: acima de +9**

**Ambidestros: entre +9 e -8**

**Canhotos: abaixo de -9**

---

**Regiões encefálicas ativadas, durante tarefas de memória visual, em voluntários saudáveis: aplicações da técnica de Ressonância Magnética Funcional em Neuropsicologia**

Danielle Irigoyen da Costa<sup>1</sup>, Mirna Wetters Portugal<sup>2</sup>

---

<sup>1</sup>Psicóloga. Mestranda do Programa de Pós-Graduação em Medicina e Ciências da Saúde – Faculdade de Medicina da PUCRS.

<sup>2</sup>Professora Adjunta de Neurologia – Faculdade de Medicina da PUCRS

Hospital São Lucas da PUCRS - Serviço de Neurologia  
Av. Ipiranga, 6690, sala 220  
Cep: 90610-000

*Endereço para correspondência:*  
Danielle Irigoyen da Costa  
Av Ipiranga, 6690, Centro Clínico da PUCRS, sala 408.  
Telefone: 51. 3320 5134  
e-mail: dicbr@yahoo.com.br

## RESUMO

**Introdução:** A Ressonância Magnética Funcional (RMf), como método de investigação não-invasivo do funcionamento cerebral, permite a localização topográfica das áreas relacionadas à memória e outras funções corticais superiores em indivíduos normais. Embora não nos forneça, no momento atual, a riqueza e a dinâmica das inter-relações dos processos cognitivos, vem trazendo grandes avanços ao conhecimento científico, planejamento terapêutico de patologias que envolvem o Sistema Nervoso Central e para a pesquisa em Neurociência.

**Objetivo:** Este estudo buscou investigar, com RMf, as regiões encefálicas ativadas por diferentes tarefas de memória visual em uma amostra de voluntários saudáveis.

**Metodologia:** Foi realizado um estudo transversal para avaliação da ativação funcional das áreas encefálicas relacionadas à memória visual, em um grupo de 15 voluntários hígidos.

Todos os sujeitos realizaram avaliação neuropsicológica, preencheram duas escalas para investigação de sintomatologia neuropsiquiátrica (*Inventário de Depressão de Beck e Inventário de Ansiedade de Beck*), responderam a um questionário para exclusão de qualquer patologia que pudesse alterar a performance durante as tarefas propostas (*Questionário para exclusão de patologia neurológica ou psiquiátrica*), realizaram investigação da dominância manual através de questionário específico (*Teste de Dominância Manual modificado*), preencheram o “informativo ao paciente” do Centro de Diagnóstico por Imagem do Hospital São Lucas da PUCRS e se submeteram ao exame de RMf, após afirmarem sua concordância em participar do estudo (Termo de Consentimento Livre e Esclarecido).

Para estimulação da memória visual, durante a RMf, foram utilizadas duas tarefas de memorização para posterior reconhecimento, incluindo estímulos de faces e figuras abstratas. Todas as tarefas foram alternadas com período de repouso.

**Resultados:** As regiões ativadas na tarefa de memorização de faces não-familiares incluíram o giro angular (lobo parietal), culmen (cerebelo anterior), ínsula, precuneus (lobo parietal), giro frontal inferior (lobo frontal) e putâmen; a região ativada no reconhecimento de faces não-familiares foi o precuneus (lobo parietal). As regiões ativadas na memorização de padrões abstratos incluíram o tálamo, giro temporal transverso (giro de Heschl), declive (cerebelo posterior), putâmen, ínsula e região occipital inferior; as regiões ativadas no reconhecimento de padrões abstratos incluíram cerebelo anterior, giro temporal inferior (lobo temporal) e declive (cerebelo posterior).

**Conclusão:** Foram observadas ativações em diversas regiões encefálicas, indicando que circuitos neuronais multifocais são engajados na realização destas operações mentais. O estudo da memória mantém-se como algo complexo, impossível de redução a uma única teoria geral, seja ela em bases psicológicas, neurofisiológicas, entre outras. O objetivo atual parece ser entender, tendo em vista a aplicação prática. Este estudo traz consigo novas perspectivas para um melhor entendimento da memória visual em seres humanos, além de instigar a continuidade das pesquisas em RMf.

**Palavras chave:** Ressonância magnética funcional, neuroimagem funcional, memória visual, padrões-abstratos, faces não-familiares, dominância cerebral.

## ABSTRACT

**Introduction:** Functional Magnetic Resonance Imaging (fMRI) can be employed as a non-invasive method of brain function investigation. It allows topographical localization of memory-related areas and other cortical functions in normal individuals. Although it has not provided us yet with a complete insight into the dynamic inter-relations of the cognitive processes, it has offered great advances to the scientific community, thus allowing new therapeutical approaches to pathologies involving the Central Nervous System and for the neuroscientific research.

**Objective:** The objective of the present study was to investigate by fMRI, the encephalic areas activated by different tasks of visual memory among a sample of healthy volunteers.

**Methodology:** A cross-sectional study was conducted in a group of 15 healthy volunteers to assess functional activation of encephalic areas related to visual memory. Prior to the study, all subjects were submitted to a neuropsychological evaluation. They filled in two scales to assess neuropsychiatric symptoms (*Beck Depression Inventory and Beck Anxiety Inventory*) as well as they answered a questionnaire to exclude any other pathology that could influence their performance during the tasks proposed (*Neurological and psychiatric pathology exclusion questionnaire*). Their hand dominance was assessed by means of a specific questionnaire (*Modified hand dominance test*). Informed consent was obtained from each participant after the procedures were fully explained and questions were answered. All participants were submitted to the fMRI examination, at the São Lucas Hospital (PUCRS), Center of Imaging Diagnosis.

Visual memory stimulation, during fMRI, was obtained by performing two tasks of encoding followed by recognition. The stimulation sessions used faces and abstract figures. Each test period was followed by a resting period.

**Results:** The regions activated during encoding of non-familiar faces included the angular gyrus (parietal lobe), culmen (anterior cerebellum), insula, precuneus (parietal lobe), inferior frontal gyrus (frontal lobe) and putamen. The region activated in the recognition of non-familiar faces was the precuneus (parietal lobe); The regions activated during encoding of abstract patterns included the thalamus, temporal transverse gyrus (Heschl gyrus), declive (posterior cerebellum), putamen, insula and lower occipital region. The regions activated in the the recognition of abstract patterns included anterior cerebellum, inferior temporal gyrus and declive.

**Conclusion:** Activations were observed in several encephalic areas, thus suggesting that many spread neural circuits are engaged in the accomplishment of these mental operations. The study of the memory still remains a complex theory, which is impossible to be narrowed down in general terms, neither considering its psychological nor its neurophysiological bases, among others. It seems that nowadays the objective is to understand by means of practice. This study offers new perspectives for a better understanding of the visual memory in human beings, besides contributing to fMRI research.

**Key-words:** Functional magnetic resonance imaging, functional neuroimaging, visual memory, abstract patterns, non-familiar faces and cerebral dominance.

## 1) INTRODUÇÃO

A pesquisa em Neurociência tem buscado aperfeiçoar a compreensão da dinâmica cerebral normal e patológica e sua relação com as funções motoras, sensoriais, cognitivas e com o comportamento.

Nos últimos anos, técnicas de neuroimagem têm sido intensamente utilizadas na investigação do funcionamento cerebral humano. A Ressonância Magnética Funcional (RMf), como método de investigação, oferece a possibilidade de realização de um estudo não-invasivo e sem nenhuma morbidade adicional. Permite a localização topográfica das áreas relacionadas à memória, por exemplo, num mesmo intervalo de tempo, o que nos confere a idéia do avanço que este método pode determinar no estudo das funções corticais e no plano terapêutico das patologias do Sistema Nervoso Central (SNC), suplantando os métodos atuais (Portuguez, 2002).

Apesar do grande avanço da Neurociência nos últimos anos e do maior entendimento sobre as diferenças bioquímicas das memórias de curta e longa duração, muitas questões permanecem em debate. O atual cenário da pesquisa nessa área é o de contínua absorção de inovações tecnológicas e metodológicas, tornando cada vez mais robustas e eficazes as técnicas existentes e mais consistentes e elucidativos os resultados obtidos.

A fim de tornar mais efetivo esse processo, contribuindo para o conhecimento das regiões cerebrais responsáveis pelas mais diversas funções cognitivas em humanos, esta pesquisa busca investigar, com RMf, as áreas encefálicas ativadas por diferentes tarefas de memória visual em uma amostra de voluntários saudáveis

## 2) MÉTODO

### 2.1) Avaliação neuropsicológica

Todos os sujeitos realizaram avaliação neuropsicológica (funções de memória e atenção). O teste utilizado para avaliar a memória foi o teste de Memória de Wechsler Revisado – WMS-R (do inglês *Wechsler Memory Scale- Revised - WMS-R*) (Wechsler, 1987) e para avaliação da atenção utilizou-se o Teste de Atenção Concentrada (AC) de Suzy Vijande Cambraia (Cambraia, 2003). A seguir, preencheram duas escalas para investigação de

sintomatologia neuropsiquiátrica (*Inventário de Depressão de Beck e Inventário de Ansiedade de Beck* (Cunha, 2001), responderam a um questionário para exclusão de qualquer patologia que pudesse alterar a performance durante as tarefas propostas (*Questionário para exclusão de patologia neurológica ou psiquiátrica*) (Dalacorte, 2002), realizaram investigação da dominância manual através de questionário específico (*Teste de Dominância Manual modificado – “Handedness Inventory”*) (Brigs & Nebes, 1975), preencheram o “informativo ao paciente” do Centro de Diagnóstico por Imagem do Hospital São Lucas da PUCRS e se submeteram ao exame de RMf, após afirmarem sua concordância em participar do estudo (Termo de Consentimento Livre e Esclarecido).

## 2.2) Ressonância Magnética Funcional

Os exames de RMf foram realizados em um equipamento marca Siemens®, modelo Magnetom Vision Plus de 1,5T e com uma bobina de encéfalo padrão. As imagens funcionais da Ressonância Magnética foram obtidas usando seqüências “EPI” (Eco Planar Imaging) (0,6ms, 60ms, 90°, 1, 64x64, 300x300mm, 4mm) [tempo de repetição, tempo de eco, ângulo de inclinação, excitações, matrix, “FOV” (Field of View -campo de visão, espessura do corte)]. O tamanho do campo de visão foi determinado em 300mm para evitar os artefatos gerados por este tipo de aquisição e ainda manter uma boa resolução espacial. Antes de cada aquisição, foi realizado um ajuste fino para garantir boa homogeneidade de campo. Uma série de 80 medidas foi adquirida, cada uma com 25 imagens, com intervalo de três segundos entre cada medida.

Após a aquisição da RMf, foi realizada uma aquisição Gradiente Eco MP-RAGE (Magnetization Prepared - Rapid Aquisicion Gradient.Eco) volumétrica ponderada em T1 (9,0ms, 4,5ms, 90°, 1, 256x256, 256x256), totalizando 160 imagens.

Após a aquisição das imagens anatômicas e funcionais, estas foram transferidas a um computador pessoal, onde as imagens foram processadas utilizando-se um Software de conversão e visualização chamado de MRIcro, um software chamado de WFU. PickAtlas para definição das regiões ativadas e um Software de processamento estatístico das imagens funcionais construído sob o MatLab 6.5 R13, denominado SPM ou *Statistical Parametric Mapping* disponibilizado na internet ([www.fil.ion.ucl.ac.uk](http://www.fil.ion.ucl.ac.uk)) (Friston et al, 1991).

## 2.3) Paradigma Experimental - Tarefas de Memória para este Experimento

Selecionaram-se as seguintes tarefas de estimulação:

### *Faces não-familiares – memorização e reconhecimento*

Memorização: Foram apresentadas 24 faces não-familiares com o auxílio de um computador e projetor de imagens (datashow). Os voluntários foram orientados a memorizar (sem verbalizar) as faces, sem qualquer movimento facial ou de língua, permanecendo em silêncio.

Reconhecimento: Após esta fase inicial, foi feito o reconhecimento, sendo apresentados, desta vez, 48 faces (24 anteriores + 24 novas faces) embaralhadas de forma aleatória. Quando aparecesse na tela uma face que já havia sido vista no período de memorização, o sujeito deveria apertar uma vez o botão. As faces foram as do “subteste de faces” do teste de Memória de Wechsler – III (do inglês *Wechsler Memory Scale – third edition/WMS-III*) (Wechsler, 1999).

### *2.3.2) Padrões abstratos – memorização e reconhecimento*

Memorização: Foram apresentadas 24 figuras abstratas com o auxílio de um computador e projetor de imagens (datashow). Os voluntários foram orientados a memorizar (sem verbalizar) as figuras, sem qualquer movimento facial ou de língua, permanecendo em silêncio.

Reconhecimento: Após esta fase inicial, foi feito o reconhecimento, sendo apresentados, desta vez, 48 figuras (24 anteriores + 24 novas figuras) embaralhadas de forma aleatória. Quando aparecesse na tela uma figura que já havia sido vista no período de memorização, o sujeito deveria apertar uma vez o botão. As figuras foram obtidas da internet.

As tarefas eram intercaladas com períodos de repouso e as orientações eram dadas por um sistema de intercomunicação mediante o uso de fones de ouvido.

Todas as condições tinham a mesma estrutura, tendo sido mantida também, a mesma ordem de apresentação dos estímulos no período de memorização e reconhecimento.

Todas as etapas da tarefa estavam em plena sincronia com a aquisição das imagens, e o exame total teve a duração aproximada de 30 minutos.

Uma série de 80 medidas foi adquirida, cada uma com 25 imagens funcionais (cortes/*slices*), com intervalo de três segundos entre cada medida.

Cada sessão (tarefa) foi composta de seis blocos de vinte segundos de duração cada.

Nas tarefas de memorização, cada intervalo interestímulo foi de 0,5 segundos, quando foi apresentada uma figura em branco. A apresentação da imagem (face ou figura abstrata) foi de 4,5 segundos, para um total de quatro imagens por bloco. A sessão acaba com intervalo.

Nas tarefas de reconhecimento foram apresentadas oito imagens por bloco (dois segundos por imagem), com intervalo de 0,5 segundos entre cada estímulo (interestímulo).

Foi coletado um volume de todo o encéfalo a cada três segundos, no decorrer de toda a tarefa.

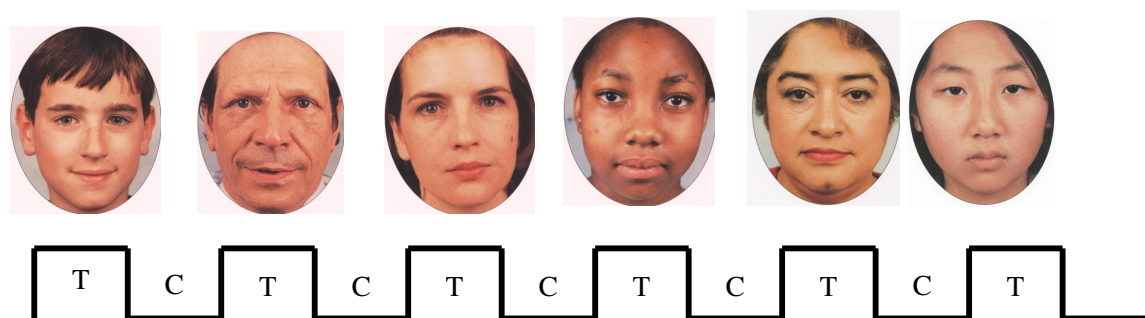

Figura 1: Um bloco de aquisição de imagens da tarefa (T) se alterna com um bloco de imagens de tarefa controle ou repouso (C).

### 3) RESULTADOS

A avaliação neuropsicológica cumpriu seu objetivo de selecionar voluntários que apresentassem resultados situados na faixa média (ou acima desta) nos testes que avaliaram memória e atenção concentrada. Além disso, propiciou que somente fossem incluídos sujeitos com resultados normais nas escalas para investigação de sintomatologia neuropsiquiátrica.

A tarefa de *memorização de faces não-familiares* mostrou ativação no giro angular, precuneus no lobo parietal, giro frontal inferior no lobo frontal, culmen no cerebelo, putâmen e ínsula. A tarefa de *reconhecimento de faces não-familiares* mostrou ativação no precuneus (lobo parietal).

A tarefa de *memorização de padrões abstratos* mostrou ativação no tálamo, giro temporal transversal (giro de Heschl), declive no cerebelo, lobo occipital inferior, putâmen e ínsula. A tarefa de *reconhecimento de padrões abstratos* mostrou ativação no giro temporal inferior no lobo temporal, declive no cerebelo e cerebelo anterior.



#### 4) DISCUSSÃO:

A *memorização de faces não-familiares* mostrou ativação no giro angular e precuneus no lobo parietal, giro frontal inferior no lobo frontal, culmen no cerebelo, putâmen e ínsula.

A “área funcional” associada ao giro angular (GA), denomina-se córtex associativo parieto-têmporo-occipital, o qual está localizado na junção destes lobos e é crucial para a percepção visual (Martin, 1998). Nossa observação reforça a participação desta estrutura no processo de memorização visual. Também está de acordo com o trabalho de Nutt e Malizia (2004), que identificaram o lobo parietal inferior e o giro para-hipocampal, associado ao cíngulo posterior como partícipes no processo visuoespacial e na memória.

O correlato anátomo-funcional, a partir da observação clínica em lesões focais do encéfalo em pacientes com deterioro cognitivo, reforça os dados obtidos com RMf.

Neste contexto, Viera et al (1997) descreveram dois casos de infartos localizados no giro angular do hemisfério esquerdo de pacientes que apresentavam critérios diagnósticos para demência vascular, sugerindo o envolvimento do GA nos processos cognitivos, o que reforça os dados do presente estudo, que mostram a ativação dessa estrutura durante tarefas de memória.

A ativação de porções posteriores e mediais de córtex parieto-occipital (abrangendo cuneo e precuneus), também vistas no presente estudo, têm sido relatadas com considerável consistência em estudos de PET e RMf durante tarefas de memória (Fletcher et al., 1995; Busatto et al., 1997; Busatto et al., 2001). É possível que essas áreas cerebrais, comumente implicadas na formação de imagens mentais (Kosslyn et al., 1995), sejam ativadas em virtude do uso de estratégias de imageamento usadas pelos sujeitos, a fim de facilitar a posterior evocação da informação previamente apresentada (Fletcher et al., 1996).

No lobo frontal, verificamos, neste estudo, ativação no giro frontal inferior (GFI). A “área funcional” associada ao GFI é denominada de córtex associativo pré-frontal. Este se conecta extensamente com as áreas de associação sensorial nos lobos parietal, occipital e temporal e com as áreas límbicas, estando associada a emoções, cognição, aprendizado e memória (Martin, 1998). Branco e colaboradores (2005), mapeando por ressonância funcional as funções de memória, utilizaram cinco diferentes categorias de estímulo, evidenciaram ativação do GFI relacionados com a codificação de estímulos de faces. Há convergência de

nossos achados com o da literatura referida (Martin, 1998; Branco et al., 2005) quanto à participação do GFI no processo de memória visual.

O córtex associativo pré-frontal recebe uma projeção do tálamo (núcleo medial dorsal). Sabendo-se que o tálamo transmite a informação de estruturas subcorticais para o córtex cerebral (esta região do tálamo tem como aferências principais algumas estruturas subcorticais e como eferências principais o córtex associativo pré-frontal) (Martin, 1998), pode-se inferir que a informação tenha passado por estruturas subcorticais, possivelmente hipocampo e amígdala; do hipocampo, a informação via fórnix poderia chegar aos núcleos mamilares e pelo feixe mamilo-talâmico de Vicq D'Azur ao tálamo que, através das fibras de projeção ativariam o córtex pré-frontal. Esta possível circuitaria parece-nos coerente, visto que estamos estudando processos de memória e que tem sido referido na literatura um “caminho” semelhante ao que estamos propondo no processamento da memória (Lundy-Ekman, 2004). Outra possibilidade é da transmissão da informação através do fascículo occipito-frontal (conecta os lobos frontal e occipital). Como a significação funcional de quase todos os fascículos é pouco conhecida (Machado, 1993), pode-se pensar na “transmissão da informação visual” pelas fibras de associação entre as regiões corticais, visto que neste estudo trabalhamos com material visual e tivemos ativação do lobo frontal.

Sempre que falamos em habilidades intelectuais, funções cognitivas e sensoriais, capacidade mental, verbal e lingüística, pensamos logo em funções cerebrais. Não podemos, de forma alguma, desconsiderar a soberania do cérebro e de suas estruturas. Porém, algumas descobertas recentes a respeito das funções cerebelares vêm sugerindo que suas funções vão além do mero controle da coordenação motora.

Em nosso estudo, observou-se ativação cerebelar durante tarefas de memória, contradizendo a visão clássica de que o cerebelo teria atribuições exclusivamente motoras. Assim como em nossa pesquisa, diversos outros estudos em indivíduos com lesão e em voluntários normais com neuroimagem funcional têm demonstrado a relevância do cerebelo para execução de tarefas de memória, linguagem, atenção e planejamento (Schmahmann et al., 1998).

O cerebelo, que até então era conhecido como responsável pela regulação do tônus muscular, coordenação dos movimentos e equilíbrio, parece estar envolvido em um número bem maior de funções cerebrais. Bower & Parsons (2003) referem que as técnicas de

---

neuroimagem e outros experimentos neurobiológicos têm sugerido a participação ativa do cerebelo em tarefas que envolvem raciocínio espacial, linguagem, compreensão e distinção de fonemas, memória de curta duração, atenção, controle de atos impulsivos, emoções, funções perceptivas, habilidade de planejar tarefas, entre outras, corroborando com os resultados obtidos em nossas tarefas de memória.

No que diz respeito a comportamentos motores, atribui-se ao cerebelo o papel de incorporar informações sensoriais do mundo externo e proprioceptivas internas que facilitam processos de seleção e controle da ação motora (Dolan, 1998). De forma similar, tem-se sugerido que o cerebelo poderia contribuir em tarefas cognitivas pela integração de informações do mundo externo e por motivações internas, incorporando ambas para o aprendizado de tarefas cognitivas dentro de um novo contexto, até que as mesmas sejam automatizadas (Thach, 1996).

Os padrões de ação “fixados” ou pré-estabelecidos (do inglês *Fixed Action Patterns-FAP's*) são conjuntos de padrões motores bem definidos e pronto para serem utilizados. Ao serem desencadeados, são responsáveis por movimentos coordenados, sendo denominados de fixados ou pré-estabelecidos porque são relativamente estereotipados e podem ser observados entre padrões motores simples e mais complexos (Linás, 2002).

Quando a visão periférica “captura” nossa atenção, nós movemos nossos olhos para centrar o objeto em nosso campo de visão, ou seja, utilizamos o FAP's visual que constantemente coloca o objeto no centro da visão. Paralelamente, quando olhamos uma face, nossos olhos se movimentam (movimento sacádico) como se estivesse “*scanniando*” a imagem. Só estes elementos já justificam a ativação cerebelar observada neste estudo (Yarbus, 1967).

Outro aspecto relevante é a participação do cerebelo no comportamento afetivo. Esta participação é sugerida pela presença de conexões funcionais entre o cerebelo e as estruturas límbicas (Berman et al., 1973). Isso se torna importante, no momento em que estamos trabalhando com faces, nas quais a percepção de um estado emocional é bastante provável. Além disso, pode-se considerar o estado afetivo subjetivo de cada voluntário, o qual pode ter sido “desencadeado” ao visualizar determinada imagem. Estes aspectos podem, também, estar associados à ativação cerebelar obtida no presente estudo.

Os núcleos da base contêm numerosos núcleos que podem ser divididos em três grupos baseados nas suas conexões: núcleos aferentes (caudado, putâmen e núcleo acumbens), que coletivamente são chamados de estriado; núcleos eferentes que incluem o segmento interno do globo pálido, o pálido ventral e a parte reticulada da substância negra; e núcleos intrínsecos que incluem o segmento externo do globo pálido e a parte compacta da substância negra. A ativação do estriado pode ser entendida, também, pelo FAP's visual, visto que os movimentos involuntários saem de cerebelo via estriado.

A ativação da ínsula tem sido verificada em tarefas envolvendo a percepção e o reconhecimento de faces. Tem sido sugerido que este aspecto deve-se ao processo neurobiológico que permite que tanto humanos como animais interpretem adequadamente os signos sociais e, conseqüentemente, respondam de maneira apropriada, o qual denomina-se “cognição social” (Butman e Allegri, 2001). Outra definição poderia corresponder ao processo cognitivo que elabora a conduta adequada em resposta a outros indivíduos da mesma espécie, especificamente, aqueles processos cognitivos superiores que sustentam as condutas sociais extremamente diversas e flexíveis (Adolphs, 1999). As estruturas anatômicas implicadas nestes processos, baseando-se em estudos experimentais com animais e com pacientes com lesões cerebrais são a amígdala, o córtex pré-frontal ventromedial, a ínsula e o córtex somatossensorial direito (Butman e Allegri, 2001).

Várias estruturas cerebrais têm um papel chave para controlar as condutas sociais: o córtex pré-frontal ventromedial, a amígdala, o córtex somatossensorial direito e a ínsula. O córtex pré-frontal ventromedial está comprometido com o raciocínio social e com a tomada de decisões; a amígdala, com o julgamento social de faces; o córtex somatossensorial direito, com a empatia e com a simulação; enquanto que a ínsula, com a resposta autonômica. Estes achados estão de acordo com a hipótese do marcador somático, um mecanismo específico por meio do qual adquirimos, representamos ou memorizamos os valores de nossas ações. Estas estruturas cerebrais atuam como mediadores entre as representações perceptuais dos estímulos sensoriais e a recuperação do conhecimento que o estímulo pode ativar (Butman e Allegri, 2001).

Utilizando o PET, têm sido relatados estudos em voluntários normais durante diferentes paradigmas de indução de emoções, incluindo imaginação ou recordação de eventos pessoais que despertam tristeza ou outros sentimentos (Pardo et al., 1993; George et al., 1995);

indução de emoções por filme ou fotografias (Lane et al., 1997); e reconhecimento de faces expressando estados emocionais (Morris et al., 1996). Esses estudos têm demonstrado ativação de áreas cerebrais tradicionalmente implicadas na regulação de afetos: córtex pré-frontal e orbitofrontal, cíngulo, ínsula e amígdala. Embora em nosso estudo, estivéssemos trabalhando com faces, a princípio, neutras, ao analisarmos individualmente cada uma delas é possível verificar uma variedade de expressões sutis que sugerem estados emocionais. Isto talvez esteja associado à ativação da ínsula obtida em nossos resultados.

O córtex somatossensorial direito e a ínsula permitem uma correta manipulação da informação necessária para a interpretação da expressão emocional da face e, sobretudo, do olhar (tarefa que realiza juntamente com a amígdala) (Butman e Allegri, 2001).

Em suma, a capacidade de empatia ou a habilidade de detectar o que outra pessoa sente é medida pela capacidade de poder reproduzir em nosso próprio organismo um estado emocional similar. Para isso, devem estar preservados os mecanismos de interpretação de signos emocionais relevantes, bem como o córtex somatossensorial direito e a ínsula (Caselli, 1997).

O *reconhecimento de faces não-familiares* mostrou ativação no precuneus no lobo parietal.

Estudos de neuroimagem funcional começaram a mostrar atributos funcionais inesperados para a porção posteromedial do lobo parietal, o precuneus. Esta área cortical tem tradicionalmente recebido pouca atenção, principalmente por causa de sua posição pouco acessível e pela ausência de estudos com lesão focal. Entretanto, achados recentes de neuroimagem funcional em indivíduos saudáveis sugerem um papel central para o precuneus em uma ampla variedade de tarefas altamente integradas, incluindo o imageamento visoespacial e a recuperação da memória episódica (Cavanna & Trimble, 2006). O precuneus e cíngulo posterior parecem ser mais um *continuum* físico e funcional de duas estruturas com quase a mesma função, do que duas estruturas separadas, com funções distintas. O precuneus e cíngulo posterior seriam regiões capazes de modular a atenção visual entre focar em uma coisa e ter a atenção mais dispersa, “mais aberta” ao ambiente. Dessa forma, parece-nos coerente que tenhamos ativação no precuneus, visto que algumas tarefas envolveram “figuras conhecidas” e outras “conhecidas + desconhecidas” (períodos de memorização e reconhecimento), necessitando de atenção visual.

A *memorização de padrões abstratos* mostrou ativação no tálamo, giro temporal transverso, declive no cerebelo, lobo occipital inferior, putâmen (estriado) e ínsula.

Alguns estudos de neuroimagem funcional têm revisado as correlações anátomo-clínicas dos núcleos talâmicos e têm sugerido que lesões nestas estruturas levam a distúrbios de memória (Court et al., 1997).

Embora como regra geral, as lesões talâmicas bilaterais sejam comumente associadas a déficits mnésticos, têm sido relatados, nos últimos anos, casos de lesões unilaterais que levaram a prejuízos nas funções de memória (Mennemeier et al., 1992; Court et al., 1997), o que sugere a participação do tálamo nos processos de memória, conforme verificamos neste estudo.

Mennemeier et al. (1992) publicaram um caso de infarto talâmico associado a prejuízos de memória. A determinação precisa das regiões envolvidas foi possível a partir da realização do exame de RM, seguindo um método similar aos exames estereotáxicos. Não se observou uma amnésia grave como nas lesões talâmicas bilaterais, mas evidenciou-se uma moderada diminuição da memória, sendo o presente estudo concordante com estes achados, no momento em que estávamos trabalhando com memorização de padrões abstratos e tivemos ativação no tálamo.

Salienta-se, também, a importância do tálamo na transmissão de informações de estruturas subcorticais para o córtex cerebral, o que explica, em parte, o grande número de *voxels* evidenciado nesta estrutura. Isto porque, além de transmitir a informação para as regiões posteriores do cérebro (occipitais), transmite de estruturas subcorticais para o córtex cerebral, estando envolvido, segundo esta linha de pensamento, na percepção visual e nos processos de memória.

Foi um achado inesperado a ativação da área auditiva (giro de Heschl) neste contexto experimental. No entanto, estudos relacionando estímulos visuais e auditivos em seres humanos sugerem conexões neurais existentes entre o córtex sensorial visual e auditivo. Estudos neuroanatômicos em macacos já demonstraram conexões neuronais entre o córtex temporal inferior e o sulco temporal superior (Saleem et al., 2000). No córtex visual, foi postulado que existem duas populações de neurônios, uma ajustada a responder melhor a faces e outra, aos demais estímulos visuais. As conexões da área periauditiva terminariam nos dois

grupos neuronais (Gonzalo & Buchel, 2004), o que pode estar associado à ativação da área da audição neste estudo.

Conforme referido anteriormente, diversos outros estudos em indivíduos com lesão e em voluntários normais, utilizando técnicas de neuroimagem funcional, têm demonstrado a relevância do cerebelo para execução de tarefas de memória, linguagem, atenção e planejamento (Schmahmann et al., 1998; Salman 2002), estando nosso estudo de acordo com o que tem sido descrito na literatura.

Outros trabalhos reforçam nossos achados, pois referem que estudos experimentais e de neuroimagen, assim como a descoberta de novas células no cerebelo, têm relacionado esta região cortical com os processos cognitivos (Salman, 2002; Hernandez-Muela et al., 2005). Wagner et al. (1998), estudando memória verbal pela RMf, encontraram ativação no cerebelo, sugerindo, mais uma vez, sua participação nos processos de memória.

Nos últimos anos tem sido descrito um certo número de novas conexões e subtipos neuronais, assim como compartimentos funcionais mediante técnicas imunohistoquímicas. Esta nova concepção morfofuncional do cerebelo corresponde com novas funções que lhe são atribuídas, como aprendizagem e memória (Alvarez-Vicente et al., 2004).

A evidência de um papel muito maior para o cerebelo nas funções cognitivas vem de fontes numerosas. Os indivíduos com lesão cerebelar têm apresentado déficits em vários domínios como, por exemplo, na resolução de problemas e na linguagem (Muller et al., 1998).

Os estudos de neuroimagem funcional têm mostrado ativação cerebelar em muitas tarefas que não incluem componentes motores. Por exemplo, o cerebelo tem sido ativado, consistentemente, durante vários tipos de desempenho da linguagem, mesmo quando os componentes motores são subtraídos. A participação cerebelar foi demonstrada, também, em tarefas da memória de trabalho e solução de problemas (Muller et al., 1998).

Em suma, atualmente estão se acumulando evidências de que o cerebelo não está envolvido apenas na função motora, mas no próprio funcionamento cognitivo (Consenza, 2004; Salman, 2002; Wagner et al., 1998; Muller et al., 1998). O estudo realizado por nosso grupo, com RMf, traz à tona mais uma evidência sobre o envolvimento do cerebelo nas funções cognitivas, neste caso, com memória visual.

Segundo Martin (1998), o lobo occipital está envolvido na percepção visual. Como foi descrito anteriormente, tarefas de memória visual estão intrinsecamente ligadas à percepção

visual (pré-processamento), sendo, portanto, nosso achado concordante com o que está descrito na literatura.

Outros autores como Kosslyn (2000) reforçam estes aspectos, ao referirem que regiões occipitas estão engajadas em tarefas que envolvem imageamento visual e percepção visual. Branco et al. (2005), estudando funções de memória a partir de padrões abstratos, também evidenciaram ativação em regiões occipitais, sendo nosso estudo concordante com este achado.

Como referido anteriormente, o FAP's visual justificaria, mais uma vez, a ativação do estriado, na medida que os movimentos involuntários saem do cerebelo via estriado.

Como já foi discutido, a ínsula tem sido ativada em tarefas envolvendo a percepção e o reconhecimento de faces (Morris et al., 1996). Nossa constatação de que esta estrutura é ativada, também, por padrões abstratos, sugere que ela participe de um circuito comum à memorização de faces não-familiares e padrões abstratos.

O córtex da ínsula anterior por definição é uma estrutura límbica porque compreende filogeneticamente um córtex antigo, limítrofe com o tronco cerebral (MacLean, 1990). Assim sendo, como já foi referido anteriormente, estaria associado, também, às emoções. A indução de emoções a partir da visualização de figuras abstratas é possível a partir da associação destas figuras com eventos/situações pessoais que despertam tristeza ou outros sentimentos, podendo este aspecto ter estado presente em nosso estudo.

O *reconhecimento padrões abstratos* mostrou ativação no cerebelo anterior, giro temporal inferior e declive (cerebelo posterior).

Mais uma vez encontramos ativação cerebelar em tarefas cognitivas como referido na literatura (Schmahmann et al., 1998; Consenza, 2004; Hernandez-Muela et al., 2005).

De maneira geral, sabe-se que o cerebelo parece ter participação em muitas funções superiores, embora não sejam descritas, de forma minuciosa, quais regiões cerebelares estão mais envolvidas com cada tipo de tarefa cognitiva.

Os lobos temporais estão relacionados à memória, à audição, ao processamento e percepção de informações sonoras e à capacidade de entender a linguagem. Esse lobo também está relacionado ao processamento visual de ordem superior. Por exemplo, o giro temporal inferior está relacionado à percepção de formas visuais e da cor (Machado, 1993), sendo coerente sua ativação em uma tarefa de memorização de padrões abstratos.



---

Faillenot et al. (1999) compararam a ativação cortical durante a discriminação perceptual de orientação de forma, quando as formas eram apresentadas com graus diferentes de inclinação em um plano frontal ou em um plano sagital. Essas tarefas produziram ativação em áreas localizadas na parte posterior do sulco intraparietal, assim como na junção occipito-temporal e no giro temporal inferior.

## 5) CONCLUSÃO

Os resultados deste estudo mantêm o debate, ainda não concluído, acerca da “localização” de funções mentais específicas em regiões precisas do cérebro. As teorias existentes, muitas delas se sobrepondo, têm guiado as pesquisas atuais, mas estão sujeitas a acréscimos e modificações. Está cada vez mais claro que o estudo da memória se trata de algo complexo, impossível de redução a uma única teoria geral, seja ela em bases psicológicas, neurofisiológicas, entre outras. O objetivo atual parece ser entender, tendo em vista a aplicação prática. A memória exhibe múltiplos aspectos, e o cérebro também. Descobrir e encaixar entre si estes aspectos é tarefa da neuropsicologia e suas disciplinas “irmãs”. Acreditamos que nosso estudo descortina novas perspectivas para um melhor entendimento da memória visual em seres humanos além de instigar a continuidade das pesquisas em RMf.

**REFERÊNCIAS BIBLIOGRÁFICAS:**

Alvarez-Vicente MI, Llorens-Martin M, Lacruz-Pelea C, Toledano-Gasca A. A new cerebellar neuron: the brush or monopolar cell. Characteristics and possible function. *Rev Neurol* 2004 Feb; 38(4):339-46.

Berman AJ, Berman D, Prescott JW. The effect of cerebellar lesions on emotional behavior in the rhesus monkey. 1973. In Cooper IS, Riklan M, Snider RS. *The cerebellum, Epilepsy, and Behavior*. New York:Plenum Press, 1973.

Bower JM, Parsons LM. O Cerebelo Reconsiderado. *Scientific American* 2003 set; 16: 66.

Brammer MJ, Bullmore ET, Simmons A. Generic brain activation mapping in functional magnetic resonance imaging: a nonparametric approach. *Magn Reson Imaging* 1997; 15:763-70.

Branco D, Whalen S, Da Costa JC, Golby A. Functional MRI Memory Mapping for Epilepsy Surgery Planning: A Case Report. *J Epilepsy Clin Neurophysiol* 2005; 11 (1): 39-44.

Brigs GG, Nebes RD. Patterns of hand preference in student population. *Córtex* 1975; 11, 230-38.

Busatto G, Howard RJ, Ha Y, Brammer M, Wright I, Woodruff PW, et al. A functional magnetic resonance imaging study of episodic memory. *Neuroreport* 1997;8: 2671-5.

Busatto GF, de Garrido GEJ, Cid CG, Bottino CMC, de Camargo CHP, Cheda CMD et al. Brain activation patterns during verbal recognition memory in elderly healthy volunteers. *Rev. Bras. Psiquiatr* 2001 June; 23 (2): 71-8.

Butman J, Allegri RF. A Cognição Social e o Córtex Cerebral. *Psicologia Reflexão Crítica* 2001; 14(2):257-59.

Cambráia SV. *Teste de Atenção Concentrada*. São Paulo: Vetor Editora Psico-Pedagógica; 2003.

Caselli R. Tactile agnosia and disorders of tactile perception. In Feinberg TE, Farah MJ, Editors. *Behavioral neurology and neuropsychology*. New York: McGraw-Hill. 1997. p. 277-88.

Cavanna AE, Trimble MR. The precuneus: a review of its functional anatomy and behavioural correlates. *Brain* 2006 mar; 129 (3): 564-83.

- Consenza RM. Bases estruturais do Sistema Nervoso. In: Andrade VM, Santos FH, Bueno, OFA, editors. Neuropsicologia Hoje. 1 ed. São Paulo: Artes Médicas; 2004. p.37-59.
- Court J, Alvarado D, Kramer D. Núcleos talâmicos: correlaciones anátomo-clínicas. Cuadernos de Neurologia 1997; XXII.
- Cunha, JA. Manual da versão em português das Escalas de Beck. São Paulo: Casa do Psicólogo; 2001.
- Dalacorte A, Da Costa JC. Estudo Funcional da área Motora Suplementar com Ressonância Magnética [Dissertação de Mestrado]. Porto Alegre: Pontifícia Universidade Católica do Rio Grande do Sul; 2002.
- Dolan RJ. A cognitive affective role for the cerebellum. *Brain* 1998;121:545-6.
- Faillenot I, Decety J, Jeannerod M. Human brain activity related to perception of spatial features of objects. *Neuroimage* 1999; 10:114-24.
- Fletcher PC, Frith CD, Baker SC, Shallice T, Frackowiak RS, Dolan, RJ. The mind's eye-precuneus activation in memory-related imagery. *Neuroimage* 1995;2:195-200.
- Fletcher PC, Shallice T, Frith CD, Frackowiak RSJ, Dolan RJ. Brain activity during memory retrieval: The influence of imagery and semantic cuing. *Brain* 1996; 119:1587-96.
- Friston KJ, Frith CD, Liddle PF, Frackowiak RS. Comparing functional (PET) images: the assessment of significant change. *J Cereb Blood Flow Metab* 1991;11:690-9
- George MS, Ketter TA, Parekh PI, Horwitz B, Herscovitch P, Post RM. Brain activity during transient sadness and happiness in healthy women. *Am J Psychiatry* 1995; 152: 341-51.
- Gonzalo, Buchel. Audio-visual associative learning enhances responses to auditory stimuli in visual cortex. In Kanwisher N, Duncan J, editors. *Functional Neuroimaging of Visual Cognition (Attention and Performance Series)*. Oxford University Press; 2004.
- Hernandez-Muela S, Mulas F, Mattos L. The contribution of the cerebellum to cognitive processes. *Rev Neurol* 2005 Jan; 15 (40): S57-64.
- Kosslyn SM, Thompson WL, Kim IJ, Alpert NM. Topographical representations of mental images in primary visual cortex. *Nature* 1995; 378:496-8.
- Kosslyn SM, Thompson WL. Shared mechanisms in visual imagery and visual perception: Insights from cognitive neuroscience. In: Gazzaniga MS, editor. *The New Cognitive Neurosciences*. Cambridge: MIT Press. 2000. p. 975-85.

- Lane RD, Reiman EM, Ahern GL, Schwartz GE, Davidson RJ. Neuroanatomical correlates of happiness, sadness, and disgust. *Am J Psychiatry* 1997;154: 926-33.
- Llinás RR. *I of the vortex: from neurons to self*. Massachusetts: Cambridge MIT Press; 2002.
- Lundy-Ekman L. *Neurociência: Fundamentos para reabilitação*. Rio de Janeiro: Elsevier; 2004.
- Machado A. *Neuroanatomia funcional*. São Paulo: Atheneu, 1993.
- MacLean PD. *The triune brain in evolution: role in paleocerebral functions*. New York: Plenum Publishing Corporation; 1990.
- Martin, JH. *Neuroanatomia: texto e Atlas*. 2 ed. Rio de Janeiro: Artmed, 1998.
- Mennemeier M., Fennell E., Valenstein E., Heilmann K. Contribution of the left intralaminar and medial thalamic nuclei to memory. *Arch. Neurol* 1992; 49:1050-58.
- Morris JS, Frith CD, Perrett DI, Rowland D, Young AW, Calder AJ, Dolan RJ. A differential neural response in the human amygdala to fearful and happy facial expressions. *Nature* 1996; 383: 812-15.
- Muller R, Courchesme E, Allen G. The cerebellum: So Much More. *Science Compass – Letters.Science* 1998 october; 282(5390): 879-80.
- Nutt JD, Malizia AL. Structural and Functional Brain Changes in Posttraumatic Stress Disorder. *J Clin Psychiatry* 2004; 65 (1):11-7.
- Pardo JV, Pardo PJ, Raichle ME. Neural correlates of self-induced dysphoria. *Am J Psychiatry* 1993; 150: 713-9.
- Portuguez MW. Ressonância Magnética Funcional. In: Nunes M, Marrone ACH, editor. *Semiologia Neurológica*. Porto Alegre: EDIPUCRS; 2002. p. 579-86.
- Saleem KS, Suzuki W, Tanaka K, Hashikawa T. Connections between anterior inferotemporal cortex and superior temporal sulcus regions in the macaque monkey. *J Neurosci* 2000; 20: 5083-101.
- Salman MS. The cerebellum: it's about time! But timing is not everything-new insights into the role of the cerebellum in timing motor and cognitive tasks. *J Child Neurol* 2002 Jan;17(1):1-9.
- Schmahmann JD, Sherman JC. The cerebellar cognitive affective syndrome. *Brain* 1998;121:561-79.

---

Thach WT. On the specific role of the cerebellum in motor learning and cognition: clues from PET activation and lesion studies in man. *Behav Brain Sci* 1996;19:411.

Uttal WR. *The new phrenology: the limits of localizing cognitive processes in the brain.* Cambridge, Massachusetts: Massachusetts Institute of Technology; 2001.

Viera NG, Arias ER, Nellar JP, Santos RB, Sifontes WA, Flores JR. Caracterización clínica e imagenológica de la demencia vascular. Estudio preliminar. *Rev Cubana Med* 1997;36(3-4):154-60.

Wagner AD, Schacter DL, Rotte M, Koutstaal W, Maril A, Dale AM, Rosen BR, Buckner RL. Building Memories: remembering and forgetting of verbal experiences as predicted by brain activity. *Science* 1998 august; 281(5380): 1188-91.

Wechsler D. *Wechsler Memory Scale. Third Edition (WMS-III).* New York: The Psychological Corporation; 1999.

Wechsler D. *Wechsler Memory Scale-Revised.* New York: The Psychological Corporation; 1987.

Yarbus, AL. *Eye Movements and Vision* (translated from Russian by B. Haigh). New York: Plenum Press; 1967.