

# AVALIAÇÃO *IN VIVO* DA CONFIABILIDADE DO LOCALIZADOR ELETRÔNICO BINGO NA DETERMINAÇÃO DO COMPRIMENTO DE TRABALHO, EM SITUAÇÕES DE POLPA VITAL E NECROSADA

*"IN VIVO" ANALYSIS OF THE PERFORMANCE OF BINGO APEX LOCATOR TO DETERMINE ROOT LENGTH IN VITAL AND NECROTIC PULPS*

Beilke, Letícia Ponzi\*  
Barletta, Fernando Branco\*\*  
Vier-Pelisser, Fabiana Vieira\*\*\*

## RESUMO

O objetivo deste trabalho foi avaliar *in vivo*, a confiabilidade do localizador eletrônico Bingo, na determinação do comprimento de trabalho, em situações de polpa vital e necrosada. Foram realizadas 56 aferições eletrônicas em pacientes entre 15 e 65 anos de idade, em tratamento na Disciplina de Endodontia da Universidade Luterana do Brasil (ULBRA – Canoas/RS). Dos dentes estudados, 25 possuíam canais com polpas vitais e 31, com polpa necrosada. Após isolamento absoluto e abertura coronária, estando a alça labial devidamente posicionada, introduziu-se, no interior do canal radicular, uma lima endodôntica de 25 ou 31 mm conectada a um dos pólos do aparelho, de diâmetro compatível com a anatomia do terço apical. Quando o visor do localizador eletrônico acusava estar a ponta do instrumento a 1mm da saída foraminal, os dentes foram radiografados. Com o auxílio de uma lupa, régua milimetrada e negatoscópio, foi mensurada, na radiografia, a distância entre a ponta do instrumento e o vértice radiográfico. Medidas compreendidas entre 0,5 mm e 1,5 mm foram consideradas confiáveis. Os resultados obtidos mostraram índice de confiabilidade de 92% para dentes com polpa viva e 83,87% para dentes com polpa mortificada. O localizador apical Bingo constituiu-se em um excelente recurso auxiliar na odontometria, quando corretamente empregado.

**UNITERMOS:** odontometria; canal radicular; endodontia.

## SUMMARY

The aim of this study was to determine, *in vivo*, the ability of Bingo electronic apex locator to determine root length in vital and non vital teeth. For this purpose, 56 measurements were proceeded in patients aging 15 to 65 years, undergoing treatment at the Endodontics Discipline of the Brazilian Lutheran University (ULBRA – Canoas/RS). The teeth comprised of 25 vital pulp root canals and 31 with necrotic pulps. Following rubber dam placement and access cavity, with the liphook adequately positioned, a # 25 to 31 K-file, connected to the Bingo device was placed within the root canal. The file diameter was compatible to the canal at the root apex. When the screen would denote the file to be 1 mm short of the apex, radiographs were taken. With the help of magnifying lenses and a ruler, the distance between the tip of the instrument and the radiographic vertex was measured. Values between 0.5 and 1.5 mm were considered adequate. The results showed 92% of measurements within the adequate limits in teeth with vital pulps and 83.87% in cases of necrotic pulps. Bingo apex locator was considered an excellent means to help root length determination, when used adequately.

**UNITERMS:** root length; root canal; endodontics.

\* Aluna do Curso de Odontologia da Universidade Luterana do Brasil – ULBRA (Canoas/RS).

\*\* Professor de Endodontia da ULBRA (Canoas/RS) e UNISC. Doutor em Endodontia pela USP/SP.

\*\*\* Mestre em Endodontia pela ULBRA (Canoas/RS). Aluna do Doutorado em Estomatologia Clínica da PUCRS.

## INTRODUÇÃO

O sucesso do tratamento endodôntico depende da correta execução de todas as etapas operatórias envolvidas na terapia, apresentando entre si íntima relação.

Apesar do elevado índice de sucesso da terapia endodôntica, 96% para os casos de polpa viva e necrosada sem lesão periapical e 86% para os casos onde há presença de lesão periapical radiograficamente visível (Soares et al.<sup>23</sup>, 2001), não é raro o clínico deparar-se com situações adversas, incluindo a presença de sinais e sintomas, assim como imagens radiográficas, que não coincidem com a reparação dos tecidos periapicais, caracterizando o insucesso do tratamento.

Inúmeros fatores podem ser os responsáveis pela causa do insucesso endodôntico, dentre eles, as dificuldades na determinação da real condição pulpar, as limitações de ordem técnica, anatômica e do próprio operador. Dentre os fatores técnicos, pode-se destacar a odontometria, que é uma etapa operatória do tratamento endodôntico, inserida na fase de esvaziamento do canal radicular, que visa a correta determinação do comprimento de trabalho, assegurando que o preparo químico-cirúrgico e a obturação sejam realizados dentro dos limites do canal radicular dentinário (Leonardo et al.<sup>14</sup>, 1998). Segundo Paiva et al.<sup>19</sup> (1982), todo procedimento cirúrgico deve restringir-se a uma área específica, existindo, para isso, referências que norteiam sua delimitação.

Desde os estudos pioneiros de Grove<sup>7</sup> (1932), relacionados à anatomia apical, há a preocupação em se estabelecer limites adequados durante o tratamento endodôntico, mensurando, preparando e obturando os canais até o limite cimento-dentina-canal (CDC), sendo este o ponto de maior estreitamento do canal radicular.

Kutler<sup>12</sup> (1955) observou que o canal radicular é formado por dois cones, um maior, extenso e pouco cônico (canal dentinário), e um menor, acen-tuadamente cônico e de aspecto infundibuliforme (canal cementário). Este último deve ter seu limite respeitado objetivando criar condições fisiológicas para a reparação dos tecidos apicais após o tratamento endodôntico. Os ápices desses dois cones encontram-se ao nível do limite CDC.

Outro fator de grande importância é a posição do forame apical, uma vez que a sua exata localização não é problema de fácil solução, mesmo em canais com raízes retas. O forame apical localiza-se em uma posição excêntrica em relação ao ápice radicular, estando, em 70 a 80% dos casos, locali-

zados para mesial ou distal. Somente em 20 a 30% dos casos, o forame coincide com o vértice apical (Milano et al.<sup>16</sup>, 1983; Kutler<sup>12</sup>, 1955). Sendo assim, a grande variabilidade da anatomia apical dificulta a determinação precisa do comprimento de trabalho durante o procedimento endodôntico.

Dentre os inúmeros métodos utilizados para a determinação odontométrica, o radiográfico é ainda o mais empregado, sendo considerado confiável e de relativa precisão (Bramante et al.<sup>3</sup>, 1974), apesar de Langland et al.<sup>13</sup> (1966) e Palmer<sup>20</sup> (1972) relatarem ser difícil obter imagens radiográficas sem distorção. Aun et al.<sup>2</sup> (1988) observaram que as medidas evidenciadas da ponta do instrumento ao vértice radiográfico são, normalmente, maiores do que as reais, podendo induzir ao erro profissional. Além disso, Moraes et al.<sup>17</sup> (1988) consideraram expressivo o fato de a radiografia não fornecer a orientação necessária em função da limitação que apresenta, devido à sua imagem ser bidimensional.

Com o intuito de auxiliar na determinação do comprimento de trabalho durante o tratamento endodôntico, têm sido desenvolvidos aparelhos capazes de estabelecer o comprimento dos canais radiculares. Com base em princípios de resistência, que empregam corrente contínua (Sunada<sup>24</sup>, 1962), impedância, que empregam corrente alternada aliada a uma única frequência (Inoue<sup>9</sup>, 1973) e frequência, onde o mecanismo baseia-se em duas frequências distintas na embocadura do canal e no limite CDC, podendo ser estas relacionadas entre si por meio de diferença (Saito et al.<sup>22</sup>, 1990) ou por razão (Kobayashi<sup>11</sup>, 1995), passaram a ser estudados novos aparelhos eletrônicos destinados a delimitar o canal dentinário e localizar o limite CDC. Assim, o método eletrônico passou a ser empregado para determinação da odontometria.

Desde a sua introdução, vários aparelhos eletrônicos têm sido lançados no mercado e sua eficiência avaliada pelas mais diversas metodologias. Atualmente, os modelos apresentam a capacidade de leitura sob condições de umidade no interior do canal. As medições realizadas com a presença de substâncias irrigadoras no canal radicular, presença de exsudato, pus, sangue ou tecido pulpar demonstram determinar um limite apical adequado garantindo a não agressão aos tecidos periapicais, permitindo melhores condições de reparo da região periapical (Arora et al.<sup>1</sup>, 1995; Kobayashi<sup>11</sup>, 1995).

Fouad et al.<sup>6</sup> (1990), Dunlap et al.<sup>5</sup> (1998), Nass et al.<sup>18</sup> (2002), Kielbassa et al.<sup>10</sup> (2003) acreditam na confiabilidade desse método para determina-

ção do comprimento de trabalho durante a terapia endodôntica.

Constituiu-se objetivo do presente estudo avaliar *in vivo*, a confiabilidade do localizador eletrônico Bingo na determinação do comprimento de trabalho, em situações de polpa vital e necrosada.

## MATERIAIS E MÉTODO

O presente experimento teve início após o referido projeto ter sido aprovado pelo Comitê de Ética e Pesquisa da ULBRA.

Para a realização do trabalho, foram selecionados dentes humanos, cujos canais radiculares apresentavam formação radicular completa, sem reabsorções e calcificações visíveis radiograficamente, em pacientes, com idade entre 15 e 65 anos, em tratamento endodôntico na Disciplina de Endodontia II, da ULBRA (Canoas/RS).

Após a seleção dos dentes ter sido efetuada e antes de dar início à terapia endodôntica, os pacientes foram devidamente informados sobre os procedimentos a serem realizados, assinando o Termo de Consentimento Esclarecido.

Realizado o diagnóstico clínico provável dos casos, os dentes foram anestesiados e foi efetuado o isolamento absoluto do campo operatório.

O acesso cirúrgico aos canais radiculares foi feito com pontas diamantadas esféricas de alta rotação (FKG Sorensen), com o tamanho compatível ao volume da porção coronária, sendo utilizadas, para a remoção do ombro dentinário e preparo da entrada do canal, pontas diamantadas de número 2082 (FKG Sorensen) e brocas de Gates-Glidden número 3 (Denstply-Maillefer). Os canais radiculares foram irrigados com hipoclorito de Sódio a 1%. Os dentes portadores de necrose pulpar tiveram o conteúdo séptico-tóxico do canal neutralizado, através de emprego de lima endodôntica de pequeno calibre introduzida, passo a passo, até a medida do comprimento aparente do dente, obtida na radiografia de diagnóstico, diminuída de 3 mm, associada a abundante irrigação do canal com o hipoclorito de sódio a 1%.

Para a realização da medida eletrônica com o localizador Bingo 1020 (Rio Comprido, Rio de Janeiro), foram executados os seguintes procedimentos: o excesso de hipoclorito de sódio da câmara pulpar foi aspirado, a alça labial ligada a um dos pólos foi posicionada na bochecha do paciente. O outro pólo foi conectado a uma linha tipo K (Maillefer), de comprimento 25 mm e/ou 31 mm. O calibre deste instrumento foi determinado pela anatomia apical do canal radicular, tendo como

referência a radiografia inicial. À lima endodôntica foi adaptado um limitador de penetração, sendo estabelecida uma referência para a medição, baseada no bordo incisal do dente em questão (Figura 1).

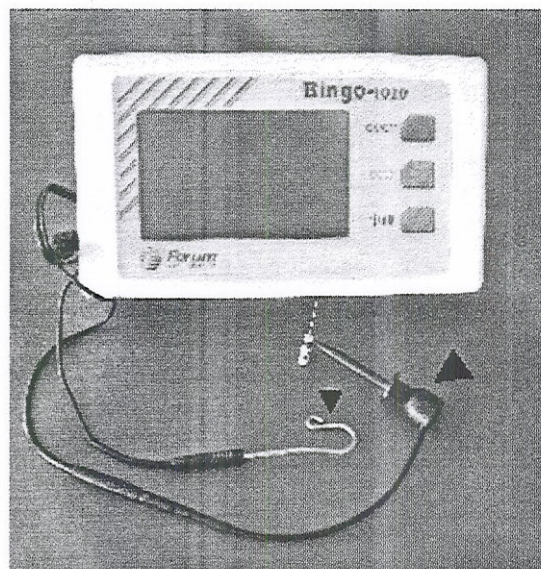


Figura 1 - Localizador eletrônico apical Bingo 1020. Observar alça labial, que é posicionada na bochecha do paciente (seta fina). A lima endodôntica é conectada ao outro pólo do aparelho (seta grossa).

A seguir, o localizador Bingo foi ligado e a lima introduzida no canal radicular, cuidadosamente, em direção apical, estando-se atento para as alterações observadas no ponteiro do aparelho e na emissão do apito sonoro intermitente, indicativo da posição do instrumento nas proximidades do limite CDC. Neste momento, teve-se o cuidado de aproximar o limitador de penetração do instrumento ao bordo incisal do dente. Então, removeu-se a lima do interior do canal, realizando-se, a seguir, a aferição da medida do instrumento, ou seja, da sua ponta até o cursor de borracha, utilizando-se uma régua metálica milimetrada. Este procedimento foi realizado duas vezes.

A determinação do comprimento de trabalho através do método eletrônico foi avaliada pela confirmação radiográfica. Assim, a lima endodôntica foi novamente introduzida no canal radicular, até a medida pré-estabelecida. Uma radiografia periapical foi obtida, sendo processada utilizando-se o método tempo-temperatura, conforme recomendações do fabricante. Com o auxílio de uma lupa e uma régua endodôntica, mediu-se a distância entre a ponta do instrumento e o vértice radiográfico.

O método eletrônico foi considerado confiável quando a ponta do instrumento encontrava-se entre 0,5 e 1,5 mm do vértice radiográfico.

Após ter sido estabelecida a determinação do comprimento de trabalho, deu-se continuidade às demais etapas operatórias do tratamento endodôntico.

## RESULTADOS

Dos 25 dentes avaliados, portadores de polpa vital, 23 (92,0%) tiveram a lima endodôntica posicionada entre 0,5 a 1,5 mm do vértice apical, sendo seus resultados considerados satisfatórios. Em 2 casos (8,0%) a lima estava 2 mm ou mais aquém do vértice radiográfico (Tabela 1).

Dos 31 dentes avaliados com polpa mortificada, 26 (83,9%) apresentaram resultados aceitáveis, ou seja, a ponta do instrumento encontrava-se entre 0,5 a 1,5 mm do vértice radiográfico. Já em 4 casos (12,9%) a lima encontrava-se 2 ou 3 mm aquém, e em um caso (3,2%), a lima ficou 2 mm além do vértice apical (Tabela 1).

TABELA 1 – Distância (em mm) da ponta do instrumento ao vértice radiográfico, determinada pelo localizador eletrônico Bingo 1020, em função do diagnóstico da condição pulpar, Canoas, 2004.

Diagnóstico da condição pulpar	Distância			Total
	> 1,5 mm	0,5 e 1,5mm	< 0,5 mm	
Polpa vital	02 ( 8,0%)	23 (92,0%)	-	25 (100,0%)
Necrose pulpar	04 (12,9%)	26 (83,9%)	01 (3,2%)	31 (100,0%)

## DISCUSSÃO

A correta determinação do comprimento de trabalho na terapia endodôntica constitui fator fundamental para o sucesso do tratamento. Uma incorreta odontometria acarretará em uma situação adversa à cicatrização dos tecidos periapicais, dificultando o reparo e, conseqüentemente, reduzindo o percentual de sucesso (Paiva et al.<sup>19</sup>, 1988). Além disso, a realização da odontometria e, por conseguinte, do preparo químico-mecânico e obturaç o além do canal dentin rio ou aqu m do limite CDC, conduz a p s-operat rios sintom ticos, perfura o apical, sobre-obtura o, instrumenta o incompleta e subobtura es (Teixeira et al.<sup>25</sup>, 1999).

O emprego do m todo radiogr fico de odontometria, apesar de preciso e confi vel, apresenta limita es como varia es do posicionamento do

forame apical, distor o da imagem radiogr fica, possibilidade de visualiza o somente no plano m sio-distal do dente, erros de interpreta o radiogr fica e superposi o de estruturas anat micas, como   o caso do arco zigom tico sobre os  pices das ra zes do segundo molar superior (Teixeira et al.<sup>25</sup>, 1999). Al m disso, o m todo radiogr fico utiliza a radia o ionizante, que apesar de ser empregada em baixas doses e associada a equipamentos de prote o individual como os aventais de chumbo,   temida, principalmente, por pacientes gr vidas. Mesmo na presen a de todas estas limita es, as t cnicas radiogr ficas destinadas   odontometria seguem sendo tidas como norte dentre o meio cl nico, sobressaindo-se a de Ingle<sup>8</sup> (1957). Independentemente da t cnica radiogr fica empregada, seus resultados s o question veis, visto que o limite de espa o do canal dentin rio pode variar entre diferentes pacientes e elementos dent rios (Kuttler<sup>12</sup>, 1955).

Associado a esses fatores, muitos s o os pacientes que apresentam dificuldades de abertura bucal e n useas que limitam a utiliza o da radiografia durante o tratamento. Nesses casos, a utiliza o do m todo eletr nico torna-se um meio seguro e confi vel para a determina o do comprimento de trabalho. De Deus<sup>4</sup> (1992) indica o uso de localizadores eletr nicos apicais em pacientes gestantes, cancerof bicos ou pouco cooperativos, como retardados e debilitados, bem como na exist ncia de limita o de tempo por parte do operador.

Os localizadores eletr nicos de primeira gera o (Sunada<sup>24</sup>, 1962) possu am uma fonte alimentadora de corrente cont nua, baseando-se no fato de que a resist ncia el trica da mucosa oral e do ligamento periodontal apical eram constantes. Mais tarde, o princ pio da imped ncia el trica foi empregado (aparelhos de segunda gera o), que alia um circuito monofreq ncial de corrente alternada e uma onda de imped ncia (ou resist ncia). Mais recentemente, foi desenvolvida a terceira e moderna gera o, que tem seu mecanismo de trabalho baseado na aplica o de duas freq ncias conhecidas: uma para o ponto do di metro mais amplo do canal, outra para o mais estreito (Saito et al.<sup>22</sup>, 1990; Kobayashi<sup>11</sup>, 1995). O Bingo 1020, localizador eletr nico empregado nesse estudo,   de terceira gera o e apresenta a vantagem de trabalhar de forma precisa na presen a de umidade no interior do canal radicular. Os dispositivos de primeira e segunda gera o possuem em comum as caracter sticas de medi es confusas dos canais radiculares contendo restos org nicos ou fluidos irrigantes (Kobayashi<sup>11</sup>, 1995).

Outras vantagens do método eletrônico seriam sua rapidez e praticidade, facilidade de comprovação do comprimento de trabalho, em qualquer momento do ato operatório e para detecção de pontos de comunicação entre o canal radicular e o periodonto, como perfurações radiculares, fraturas e reabsorções (Teixeira et al.<sup>25</sup>, 1999).

Dessa forma, os métodos eletrônicos, com os recentes avanços no que diz respeito ao mecanismo de ação, vêm hoje ocupar um papel de extrema importância, quando corretamente utilizado (Pommer et al.<sup>21</sup>, 2003; Nass et al.<sup>18</sup>, 2002), uma vez que dentre as propostas de aferição dos comprimentos de trabalho do canal radicular é a única que anuncia indicar com precisão a junção CDC. Assim, justifica-se a realização deste experimento, procurando avaliar a confiabilidade do localizador apical eletrônico Bingo 1020, do tipo frequência dependente, que emprega a corrente alternada com diferentes sinais de frequência.

A realização de trabalhos relacionados à determinação odontométrica eletrônica, in vivo, através da confirmação radiográfica, como evidenciado nesta pesquisa, possibilitam a extrapolação de seus resultados para a prática clínica. Os resultados demonstraram um índice de confiabilidade, quando da utilização do localizador eletrônico Bingo 1020, de 92,0% e 83,9% para casos de polpa viva e necrosada, respectivamente. Apesar de ambos os resultados revelaram altos índices de confiabilidade do aparelho, a melhor resposta para os casos de polpa viva pode ser atribuída à integridade do coto pulpoperiodontal. Por outro lado, a presença de reabsorções periapicais externas podem comprometer a fidedignidade das medições do localizador eletrônico, tratando-se de dentes portadores de necrose pulpar.

Mayeda et al.<sup>15</sup> (1993) avaliando polpas vitais e necróticas concluíram que o diagnóstico pulpar não interferiu na leitura eletrônica com o dispositivo Endex. Assim, outras pesquisas deveriam ser realizadas, empregando metodologia semelhante a deste estudo, porém, comparando a confiabilidade do aparelho, em diferentes situações diagnósticas, contemplando casos de polpa vital e de necrose pulpar sem e com a presença de lesão periapical visível radiograficamente, esta último não tendo sido realizada no presente experimento.

Frente ao exposto, é lícito afirmar que os localizadores apicais vêm contribuindo na determinação do comprimento de trabalho, de forma precisa e, sobretudo, biológica, visto que possibilita a localização da máxima constrição apical, limite adequado de ação durante a terapia endodôntica.

## CONCLUSÃO

De acordo com o estudo realizado pode-se concluir que:

- o localizador eletrônico Bingo constitui-se em excelente recurso auxiliar na determinação do comprimento de trabalho no tratamento endodôntico, tanto em polpa viva, como em polpa mortificada, quando corretamente indicado e utilizado.

## REFERÊNCIAS

1. Arora RK, Guabivala K. An in vivo evaluation of the Endex and RCM Mark III electronic apex locators in root canal with different contents. *Oral Surg Oral Med Oral Pathol.* 1995;79(4):497-503.
2. Aun CE, Gavini G. Avaliação da distorção radiográfica em ápices radiculares íntegros e reabsorvidos quando das manobras de odontometria. Estudo "in vitro". *Rev Paul Odont.* 1988;10(2):40-5.
3. Bramante CM, Berbert A. A critical evaluation of some methods of determining tooth length *Oral Surg.* 1974;37(3):463-73.
4. De Deus. Preparo dos canais radiculares: etapas operatórias auxiliares. In: \_\_\_\_\_. *Endodontia.* 5ª ed. Rio de Janeiro: Medsi; 1992. p. 312-33.
5. Dunlap CA, Remeikis NA, Begole EA, Rauschenberger CR. An in vivo evaluation of an electronic apex locator that uses the ratio method in vital and necrotic canals. *J Endod.* 1998;24(1):48-50.
6. Fouad AF, Krell KV, McKendry DJ, Koorbusch GF, Olson RA. A clinical evaluation of five electronic root canal length measuring instruments. *J Endod.* 1990;16(9):446-9.
7. Grove CJ. A rational technique for pulp-canal surgery. *Dent. Cosmos.* 1932;74(5)451-62.
8. Ingle JI. Endodontic instrument and instrumentation. *Dent Clin North Am.* 1957;18(11):805-22.
9. Inoue N. An audiometric method for determining the length of root canals. *J Can Dent Assoc.* 1973;39(9):630-6.
10. Kielbassa AM, Muller U, Munz I, Monting JS. Clinical evaluation of the measuring accuracy of Root ZX in primary teeth. *Oral Surg Oral Med Oral Pathol Oral Radiol Endod.* 2003;95(1):94-100.
11. Kobayashi C. Electronic canal length measurement. *Oral Surg Oral Med Oral Pathol.* 1995;79(2):226-31.
12. Kutler Y. Microscopic investigation of root apices. *J Amer Dent Ass.* 1955;50(5)544-52.
13. Langland OE, Sippy FH. A study of radiographic longitudinal distortion of anterior teeth using paralleling technique. *Oral Surg.* 1966;22(6):737-56.
14. Leonardo RT, Leonardo MR, Tanomaru Filho M. Neutralização progressiva (coroa/ápice) do conteúdo séptico-tóxico do canal radicular. In: Leonardo MR, Leal JM. *Endodontia. Tratamento de canais radiculares.* 3ª ed. São Paulo: Panamericana; 1998. p.317-32.
15. Mayeda DL, Simon JHS, Aimar DF, Finley K. In vivo measurement accuracy in vital and necrotic canals with the Endex apex locator. *J Endod.* 1993; 19(11):545-8.

16. Milano NF, Werner SM, Kapczynski, M. Localização do forame principal. RGO. 1983;31(3):220-4.
17. Moraes S H, Ribeiro JC, Moniz de Aragão E, Heck AR. Método eletrônico de determinação do comprimento de trabalho. Rev Assoc Paul Cirur Dent. 1988;42(6):359-61.
18. Nass CC, Ferreira R. Comparison in vivo of radiographic and eletronic methods in the obtainment of working lenght to endodontics. JBE. 2002;3(8):72-6.
19. Paiva JG, Antoniazzi JH. Endodontia: bases para prática clínica. 2ª ed. São Paulo: Artes Médicas. 1988.
20. Palmer MJ. Positions of the apical foramen in relation of endodontic therapy. J Canad Dent Ass. 1972;37(8):305-11.
21. Pommer O, Stamm O, Attin T. Influência do conteúdo do canal na determinação elétrica assistida do comprimento dos canais radiculares. J Endod. 2003;1(1):17-20.
22. Saito T, Yamashita Y. Electronic determination of root canal lenght by newly developed measuring device. Dent Jpn. 1990;27(1):65-72.
23. Soares IJ, Goldberg F. Endodontia: técnica e fundamentos. Porto Alegre: Artes Médicas Sul. 2001.
24. Sunada I. New method for measuring the length of the root canals. J Dent Res. 1962;41(2):375-87.
25. Teixeira LL, Figueiredo JAP. Odontometria. In: Lopes HP, Siqueira Jr JF. Endodontia. Biologia e Técnica. Rio de Janeiro: Medsi. 1999. 259-271

Recebido para publicação em: 30/11/2004; aceito em: 30/03/2005.

**Endereço para correspondência:**  
FERNANDO BRANCO BARLETTA  
Pça Dom Feliciano, 126/111  
CEP 90020-160, Porto Alegre, RS, Brasil  
E-mail: fbarletta@terra.com.br

ISSN 0102-9460

Revista  
**Odonto Ciência**

TRIMESTRAL - ABRIL/JUNHO - 2005 - VOL. 20



NÚMERO

**48**

Faculdade de Odontologia  
Pontifícia Universidade Católica do Rio Grande do Sul