

MANEJO DA OSTEORADIONECCROSE EM PACIENTES SUBMETIDOS À RADIOTERAPIA DE CABEÇA E PESCOÇO

OSTEORADIONECCROSIS MANAGEMENT IN PATIENTS UNDERWENT HEAD AND NECK RADIOTHERAPY

Vier, Fabiana Vieira*
Cherubini, Karen**
Figueiredo, Maria Antonia Zancanaro de**
Yurgel, Lillane Soares***

RESUMO

Os efeitos colaterais da radioterapia instituída para tratamento de pacientes com câncer da região de cabeça e pescoço interferem significativamente na qualidade de vida desses indivíduos. Entre esses efeitos, podem-se citar mucosite, hipossialia, ageusia, cáries por radiação, trismo e osteoradioneccrose (ORN). Esta última constitui uma complicação grave e de difícil tratamento. A presente revisão da literatura objetiva enfatizar aspectos da osteoradioneccrose, abordando fatores etiológicos, características clínicas e radiográficas, prevalência, tratamento e prognóstico da enfermidade. O cumprimento de medidas protocolares antes, durante e após a radioterapia de cabeça e pescoço previne e minimiza a ocorrência de complicações como a ORN. As consultas de controle após o término da radioterapia são imprescindíveis e devem ser garantidas pela conscientização do paciente sobre a importância das medidas preventivas.

UNITERMOS: câncer de cabeça e pescoço; osteoradioneccrose; radioterapia.

SUMMARY

Radiotherapy appointed for the treatment of patients with head and neck cancer presents side effects which interfere significantly with the patients' quality of life. Mucous inflammation, hyposalialia, loss of taste, radiation caries, trismus, and osteoradioneccrosis (ORN) are among these side effects. ORN represents a serious complication of difficult treatment. The present literature review aims to emphasize aspects of ORN approaching the pathology's etiologic factors, clinical and radiographic characteristics, prevalence, treatment and prognosis. Compliance with protocol procedures both prevents and reduces the development of complications such as ORN. After finishing radiotherapy, follow-up consultations are indispensable and to assure them the patient should be aware of the importance of preventive procedures.

UNITERMS: head and neck cancer; osteoradioneccrosis; radiotherapy.

REVISÃO DA LITERATURA

A radioterapia da região de cabeça e pescoço é acompanhada de seqüelas que prejudicam a qualidade de vida do paciente irradiado (Celik et al.³,

2002). Mucosite, hipossialia, perda do paladar, cáries por radiação, trismo e ORN são exemplos desses efeitos deletérios (Vissink et al.²¹, 2003a). A ORN constitui a complicação mais séria do tratamento radioterápico do câncer da região de ca-

* Mestre em Endodontia pela ULBRA (Canoas/RS). Professora de Endodontia da ULBRA. Aluna do Programa de Doutorado em Estomatologia Clínica da PUCRS.

** Doutora em Estomatologia Clínica pela PUCRS. Professora do Programa de Doutorado em Estomatologia Clínica da PUCRS.

*** Doutora em Estomatologia Clínica pela PUCRS. Coordenadora e Professora do Programa de Doutorado em Estomatologia Clínica da PUCRS.

beça e pescoço (De Moor⁵, 2000; Schiodt et al.¹⁶, 2002), embora sua incidência tenha diminuído com o passar do tempo, em função do aperfeiçoamento das modalidades de tratamento e prevenção do câncer (Neville et al.¹², 1998).

Quando afeta o osso mandibular, a condição é ainda mais grave (Piret et al.¹⁴, 2002). A prevalência da ORN mandibular em pacientes com câncer da região de cabeça e pescoço, tratados cirurgicamente para remoção da neoplasia e submetidos a radioterapia complementar, varia de 0,4% a 56% (Jereczek-Fossa et al.⁷, 2002).

As células ósseas e a vascularização tecidual tornam-se irreversivelmente lesadas, com conseqüente desvitalização do tecido ósseo, fato que o torna susceptível ao desenvolvimento da ORN (Sykes²⁰, 2001). O diagnóstico baseia-se no quadro clínico do osso cronicamente exposto (Figs. 1 e 2) (Jereczek-Fossa et al.⁷, 2002), que exibe infecção crônica, dolorosa e necrose, seguida de seqües-

tração tardia e, por vezes, deformidade permanente (Fig. 3) (Shafer et al.¹⁸, 1987).

Ao exame histológico, observa-se destruição de osteócitos e ausência de osteoblastos, assim como de nova matriz mineralizada ou osteóide. As paredes dos vasos sanguíneos regionais encontram-se espessadas por tecido conjuntivo fibroso, e o tecido que substitui a medula óssea torna-se infiltrado por linfócitos, plasmócitos e macrófagos (Shafer et al.¹⁸, 1987).

O aspecto radiográfico da osteorradionecrose traduz-se por áreas maldefinidas de radiolucidez (Neville et al.¹², 1998) em função da diminuição da densidade óssea, perda do trabeculado e destruição cortical (Jereczek-Fossa et al.⁷, 2002). À medida que o osso necrosado separa-se das áreas vitais residuais, podem-se desenvolver zonas de relativa radiopacidade (Fig. 4) (Neville et al.¹², 1998). As alterações descritas podem vir acompanhadas de fratura patológica (Jereczek-Fossa et al.⁷, 2002).

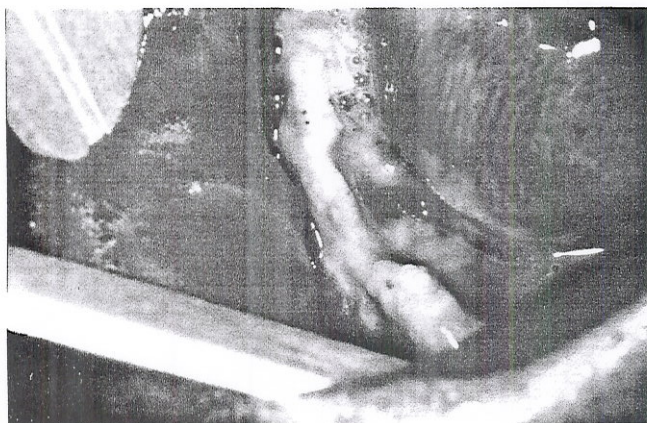


Figura 1 – Aspecto clínico intrabucal de osteorradionecrose mandibular, revelando exposição crônica, infecção e necrose do tecido ósseo.

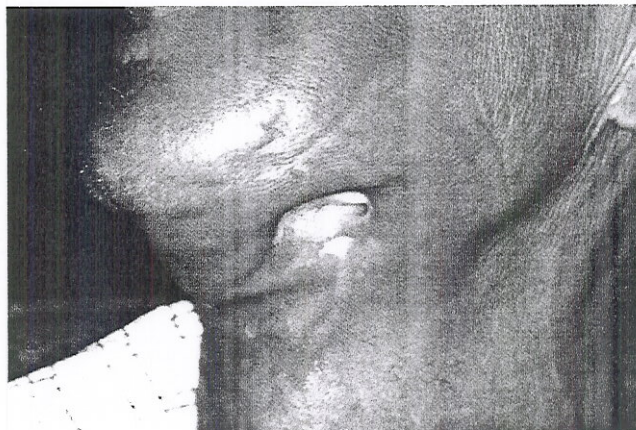

Figura 2 – Aspecto clínico de osteorradionecrose mandibular exibindo fistula extra-oral.

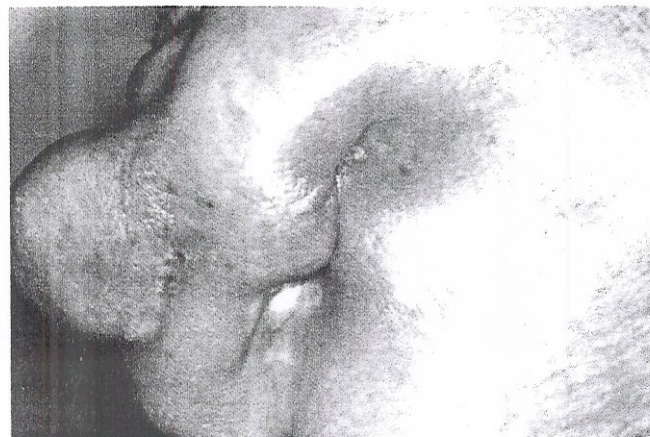

Figura 3 – Deformidade facial permanente, em região submandibular, causada por osteorradionecrose.

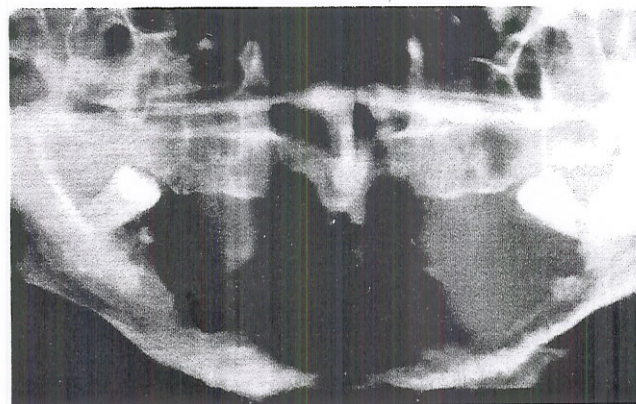


Figura 4 – Aspecto radiográfico de osteorradionecrose mandibular, em que se observam áreas radiolúcidas, perda do trabeculado ósseo e destruição cortical. Zonas de relativa radiopacidade são evidenciadas à medida que o osso necrosado separa-se das áreas vitais residuais.

A ORN apresenta-se clinicamente de formas variadas devido, provavelmente, à interação complexa dos fatores etiológicos a ela relacionados (Schwartz et al.¹⁷, 2002). A radioterapia promove redução da vascularização e da tensão de oxigênio tecidual, bem como disfunção das glândulas salivares. Essas alterações aumentam o risco de problemas dentários e infecções orais, assim como reduzem a capacidade de reparo após procedimentos cirúrgicos (Schiodt et al.¹⁶, 2002). Embora não se conheça a patogênese exata, concorda-se que nela estejam envolvidos três fatores: radiação, trauma e infecção (Shafer et al.¹⁸, 1987). Uma cascata de eventos ocorre no local irradiado, indo desde hipossialia até destruição óssea, em função da existência de cáries e traumatismos associados à extração dentária (Piret et al.¹⁴, 2002).

Variáveis relacionadas ao tratamento (dose total e fracionamento, tipo de radiação e volume corporal irradiado); ao paciente (grau de periodontite presente, cirurgia óssea prévia à radioterapia, higiene oral precária, uso abusivo de álcool e tabaco, exodontia após a radioterapia) e relacionados ao tumor (tamanho, estágio e sítio anatômico) estão associadas com o risco de desenvolvimento da ORN (Jereczek-Fossa et al.⁷, 2002).

No estudo realizado por Celik et al.³ (2002), evidenciou-se que a modalidade cirúrgica empregada para a remoção do tumor primário influencia o risco de ORN. Os autores avaliaram, durante 10 anos, 24 homens e 3 mulheres, pacientes do Memorial Chang Gung Hospital, em Taiwan, que tiveram diagnóstico de ORN após remoção cirúrgica do tumor e posterior radioterapia da região de cabeça e pescoço. Diferentes modalidades de tratamento cirúrgico foram empregadas para a remoção do tumor: mandibulectomia marginal (10 casos); osteotomia mandibular (8 casos); remoção de um segmento da mandíbula e emprego da fíbula para reconstrução óssea (3 casos) e emprego de cirurgia sem envolvimento do tecido ósseo mandibular (6 casos). O período compreendido entre o final da radioterapia e o diagnóstico de ORN foi, em média, de 11,2 meses, com uma amplitude de 2 a 36 meses. Este período foi mais curto quando osteotomia mandibular ou mandibulectomia marginal foram realizadas. No entanto, quando a cirurgia inicial consistiu na remoção de um segmento da mandíbula com reconstrução óssea empregando-se a fíbula, a ORN foi mais tardia.

Bueno et al.² (1997) avaliaram 613 pacientes portadores de carcinoma espinocelular de boca, submetidos à radioterapia exclusiva ou em associação com cirurgia, atendidos no período de 1980

a 1989, no Serviço de Cirurgia de Cabeça e Pescoço do Complexo Hospitalar Heliópolis, Brasil. Além da prevalência de ORN, foram avaliadas a extensão da lesão primária e a influência das cirurgias que envolviam ou não o tecido ósseo, a dose de radiação e a idade. Foi verificada uma prevalência de 31,5% de ORN, sendo a dose de radiação o fator de maior influência para o desencadeamento da complicação. As lesões classificadas como T1 tiveram uma prevalência significativamente menor que as lesões avançadas. A extensão da cirurgia não foi importante, sendo indiferente o emprego ou não de ressecção de parte da mandíbula. A idade mostrou-se estatisticamente associada à ocorrência de ORN, sendo que os pacientes mais velhos tiveram uma prevalência maior da mesma.

Segundo Morimoto et al.¹¹ (1987), o emprego de doses radioterápicas acima de 6000 cGy e a infecção são fatores que contribuem para o desenvolvimento da ORN. Em um estudo retrospectivo, realizado por Larson et al.¹⁰ (1983), a complicação foi observada em 44 (34,37%) dos 128 pacientes com carcinoma de células escamosas, sendo estes tratados unicamente com radioterapia. Os autores observaram correlação positiva entre a dose de radiação recebida e o número de complicações observadas.

Entre as medidas terapêuticas para a osteorradionecrose, concorda-se que a prevenção da necrose óssea é a melhor conduta (Neville et al.¹² 1998) e baseia-se na instituição de higiene oral rigorosa, na eliminação de fontes de infecção e no uso de flúor diário (Piret et al.¹⁴, 2002). Assim, um protocolo para prevenção e tratamento das sequelas orais resultantes da terapia por radiação deveria ser instituído e rigorosamente seguido em hospitais de grandes centros. Tal protocolo requer equipe multidisciplinar, que inclua cirurgião bucomaxilofacial, cirurgião-dentista generalista e técnica em higiene dental e compreende medidas a serem instituídas antes, durante e após a radioterapia (Jansma et al.⁶, 1992).

Os cuidados com as condições bucais dos pacientes antes do início da radioterapia objetivam a identificação de fatores de risco para o desenvolvimento de complicações, em particular aqueles que podem interferir com o tratamento radioterápico, como exacerbação de infecções periapicais e periodontais. A realização de tratamento odontológico curativo e preventivo é necessária para reduzir a probabilidade de complicações orais durante e após a radioterapia. Além disso, é indispensável a conscientização do paciente sobre a importância e a necessidade de um programa preventivo basea-

do nas consultas de controle e rigorosa manutenção da higidez dos tecidos bucais (Jansma et al.⁶, 1992). Assim, previamente à radioterapia, tratamentos periodontal, endodôntico e restaurador, bem como exodontias, deverão ser instituídos, visando a eliminação do foco oral de infecção, e hábitos de excelente higiene oral devem ser instituídos e mantidos (Neville et al.¹², 1998).

A exodontia está indicada nas seguintes circunstâncias: lesões cariosas avançadas com estado pulpar questionável ou envolvimento pulpar; lesões periapicais extensas; doença periodontal moderada a avançada; raízes residuais incompletamente cobertas por osso alveolar ou apresentando radiolucência periapical; dentes parcialmente erupcionados que não estejam cobertos por osso alveolar ou que estejam em contato com o ambiente oral e dentes próximos ao tumor. Dentes não vitais localizados no campo da radiação sem lesão periapical e sem sintomatologia dolorosa podem ser tratados endodonticamente. Já aqueles com pequenas e moderadas lesões periapicais, sem envolvimento periodontal, e que são importantes para a reabilitação posterior da função devem ser apicetomizados. Um tempo de cicatrização de, pelo menos, três semanas entre os procedimentos dentários extensos e o início da radioterapia deve ser respeitado (Jansma et al.⁶, 1992).

Segundo Neville et al.¹² (1998), a exodontia ou qualquer trauma ósseo são fortemente contraindicados durante a radioterapia. No entanto, o trabalho de Afanas'ev et al.¹ (2003), em que 113 dentes de 63 pacientes foram extraídos antes, durante e após o tratamento radioterápico, indicou que o risco de complicações não é alto, quando se emprega uma técnica cirúrgica atraumática e alveolotomia para remoção de espículas ósseas e aproximação dos bordos da ferida, buscando cicatrização por primeira intenção.

Embora a ORN ocorra tipicamente nos três primeiros anos após a radioterapia, os pacientes terão potencial de desenvolvê-la por tempo indefinido (Jerezek-Fossa et al.⁷, 2002). A mucosite e a perda do paladar são conseqüências reversíveis da radiação que, geralmente, desaparecem após o término da mesma. No entanto, a hipossialia é, freqüentemente, irreversível. Assim, o risco de desenvolvimento de cáries por radiação e, por conseguinte, osteorradionecrose permanece ameaçador por um longo período de tempo (Vissink et al.²², 2003b). Portanto, diante de necessidade de exodontia ou cirurgia oral menor em pacientes irradiados, a história radioterápica, o planejamento do procedimento cirúrgico, o papel dos antibió-

ticos e a utilização de oxigênio hiperbárico deveriam ser considerados e analisados. O cirurgião-dentista clínico-geral possui papel crucial nesse aspecto, visto que é o profissional procurado por tais pacientes (Kanatas et al.⁸, 2002a).

O manejo primário da ORN inclui modalidades conservadoras de tratamento como irrigação com soluções salinas, prescrição de antibióticos durante episódios de infecção, aplicação de anti-sépticos tópicos, remoção de seqüestros ósseos visíveis e tratamento com oxigênio hiperbárico (Jerezek-Fossa et al.⁷, 2002).

Morimoto et al.¹¹ (1987) relatam que o tratamento da ORN da maxila baseia-se em higiene oral e no combate à infecção, sendo, ocasionalmente, necessária a limpeza cirúrgica. Já a ORN mandibular progressiva ou persistente é tratada por ressecção radical da lesão (seqüestrectomia, hemimandibulectomia) seguida de reconstrução óssea com enxertos livres e anastomose microvascular (Piret et al.¹⁴, 2002). Ossos do braço e antebraço, da crista ilíaca e da fíbula, assim como placas de titânio vêm sendo utilizados para tal fim. O sucesso alcançado por Store et al.¹⁹ (2002), com esse tipo de tratamento, foi de 75% (15 de 20 casos). Para os enxertos ósseos, os níveis de sucesso alcançados foram de 88% (15 de 17 casos). Dois enxertos fibulares foram perdidos em função de exposição e infecção, assim como todos que empregaram apenas placas para a reconstrução.

Em 2001, Chang et al.⁴ avaliaram a eficácia de enxertos teciduais para o tratamento de ORN mandibular avançada. Os 29 pacientes avaliados não haviam respondido positivamente ao tratamento conservador, incluindo oxigênio hiperbárico e debridamento, ou tinham fratura patológica decorrente da ORN. Vinte e quatro ossos vascularizados (17 fíbulas, 5 cristas ilíacas e 2 escápulas), 4 retalhos miocutâneos do músculo reto do abdômen e um retalho fasciocutâneo radial do antebraço foram usados. Todos os 29 pacientes tiveram resolução completa da ORN sem ocorrência de recidiva, embora 6 deles (21%) tivessem apresentado complicações. Os autores concluíram que, para ORN avançada de mandíbula, ressecção radical seguida de reconstrução, utilizando-se retalhos livres, constitui medida segura para obtenção de boa cicatrização da área, com resultados estéticos e funcionais aceitáveis.

Ruiz Valero et al.¹⁵ (2001) descreveram uma técnica de reconstrução do rebordo alveolar superior mediante o emprego de enxerto autógeno do mento, associado a placas de titânio. Os enxertos foram realizados em casos clínicos de diferentes

etiologias, entre os quais, ORN, tumores, problemas periodontais, seqüelas de traumatismos, bem como fendas de palato que comprometiam o padrão oclusal, a fonética e o aspecto funcional e estético dos pacientes. Segundo os autores, em procedimentos convencionais de reconstrução, usualmente, são utilizados enxertos autógenos de crista ilíaca, costelas, calota craniana e tibia; entretanto, devido à morbidade associada com a tomada de enxertos desses sítios, têm-se estudado zonas alternativas de doação, como a região mental.

Notani et al.¹³ (2003), com base na avaliação de resultados clínicos prévios em pacientes com ORN mandibular tratados com diferentes modalidades de radioterapia, relataram que a cirurgia conservadora deveria ser limitada aos casos em que essa complicação ocorre logo após o término da braquiterapia com ou sem irradiação externa em baixas doses. Mandibulectomia marginal, preservando-se o osso basilar, seria o tratamento apropriado para casos de ORN tardia, após braquiterapia com ou sem baixas doses de irradiação externa. Mandibulectomia segmentar é necessária para ORN tardia subsequente a altas doses de radioterapia externa. Os índices de sucesso do tratamento conservador, da mandibulectomia marginal e da mandibulectomia segmentar em pacientes com ORN tardia que receberam altas doses de radiação externa foram, respectivamente, 39,7%, 50% e 86,7%.

Kanatas⁹ et al. (2002b) investigaram a frequência de prescrição antibiótica e da utilização de oxigênio hiperbárico, para realização de exodontia e cirurgia oral menor, em pacientes com história de radioterapia da região de cabeça e pescoço, objetivando a prevenção da ORN. Para tanto, enviaram 109 questionários aos responsáveis por Unidades Maxilofaciais da Inglaterra, dos quais obtiveram um índice de 73% de resposta. A prescrição antibiótica foi avaliada em três situações: paciente que havia recebido apenas tratamento cirúrgico para remoção do tumor e que necessitava de exodontia do segundo molar inferior (caso 1); paciente que se submetera tanto a tratamento cirúrgico quanto radioterápico, necessitando do mesmo procedimento (caso 2); e paciente que, uma vez submetido a tratamento cirúrgico e radioterápico, necessitava da extração de três incisivos inferiores acometidos periodontalmente e com mobilidade (caso 3). O emprego do oxigênio hiperbárico foi investigado naqueles casos submetidos à radioterapia. A antibioticoterapia prévia à exodontia foi indicada em 20%, 86% e 63%, para os casos 1, 2 e 3, res-

pectivamente. O uso de antibióticos no pós-operatório foi indicado em 52% no primeiro caso, 89%, no segundo e em 71%, no terceiro caso. Trinta e quatro por cento dos cirurgiões responderam que empregariam o oxigênio hiperbárico para remoção cirúrgica dos dentes posteriores, e 15%, para a extração dos dentes anteriores com mobilidade.

CONSIDERAÇÕES FINAIS

A radioterapia constitui uma das opções terapêuticas do câncer da região de cabeça e pescoço. No entanto, sua ação não é restrita às células tumorais. Isto é, tecidos normais, como o epitélio da mucosa, o ósseo, o glandular e o dentário, presentes no campo irradiado, também são afetados, apresentando alterações do seu padrão de normalidade. A ORN é uma complicação séria da radioterapia. Apesar da evolução tecnológica observada atualmente, os tratamentos dessa enfermidade ainda não são eficazes e demonstram índices consideráveis de insucesso. O manejo atual do paciente submetido à radioterapia para tratamento do câncer da região de cabeça e pescoço requer o cumprimento de medidas preventivas, baseadas na instituição de higiene oral rigorosa, na eliminação de fontes de infecção e no uso de flúor diário. O cirurgião-dentista, por sua vez, deve dispor dos conhecimentos necessários para prevenir a ocorrência da osteorradionecrose.

REFERÊNCIAS BIBLIOGRÁFICAS

1. Afanas'ev VV, Vorob'ev I, Titova ON. Removal of teeth in patients with malignant maxillofacial tumors during different periods of radiotherapy. *Stomatologiya (Mosk)* 2003;82:14-6.
2. Bueno YC, Carvalho MB. Osteorradionecrose de mandíbula em pacientes com câncer de boca. *Rev Bras Med Otorrinolaringol* 1997;4:169-74.
3. Celik N, Wei FC, Chen HC, Cheng MG, Huang WC, Tsai FC et al. Osteoradionecrosis of the mandible after oromandibular cancer surgery. *Plast Reconstr Surg* 2002;109:1875-81.
4. Chang DW, Oh HK, Robb GL, Miller MJ. Management of advanced mandibular osteoradionecrosis with free flap reconstruction. *Head Neck* 2001; 23:830-5.
5. De Moor R. Influence directe et indirecte de la médication (chimiothérapie y comprise) et de l'irradiation sur la pulpe. *Rev Belge Med Dent* 2000;55:321-33.
6. Jansma J, Vissink A, Spijkervet FKL. Protocol for the prevention and treatment of oral sequelae resulting from head and neck radiation therapy. *Cancer*. 1992;70:2171-80.
7. Jereczek-Fossa BA, Orecchia R. Radiotherapy-induced mandibular bone complications. *Cancer Treat Rev* 2002;28:65-74.

8. Kanatas AN, Rogers SN, Martin MV. A practical guide for patients undergoing exodontias following radiotherapy to the oral cavity. *Dent Update* 2002a;29:498-503.
9. Kanatas AN, Rogers SN, Martin MV. A survey of antibiotic prescribing by maxillofacial consultants for dental extractions following radiotherapy to the oral cavity. *Br Dent J* 2002b;192:157-60.
10. Larson DL, Lindberg RD, Lane E, Goepfert H. Major complications of radiotherapy in cancer of the oral cavity and oropharynx. A ten year retrospective study. *Am J Surg* 1983;146:531-6.
11. Morimoto E, Cruz OLM, Miniti A. Osteorradionecrose da maxila. *Folha Méd* 1987;95:121-4.
12. Neville BW, Damm DD, Allen CM, Bouquet JE. Injúrias físicas e químicas. In: _____. *Patologia oral e maxilofacial*. Rio de Janeiro: Guanabara Koogan, 1998. p. 205-29.
13. Notani K, Yamazaki Y, Kitada H. Management of mandibular osteoradionecrosis corresponding to the severity of osteoradionecrosis and the method of radiotherapy. *Head Neck* 2003;25:181-6.
14. Piret P, Deneufbourg JM. L'ostéoradionécrose mandibulaire: épée de damoclès de la radiothérapie cervico-faciale? *Rev Med Liege* 2002;57:393-9.
15. Ruiz Valero CA, Vanegas Gómes LM, Guerrero Berrocal JS. Reconstrucción de maxilar superior com injerto autólogo de mentón y micromalla de titânio: report de dos casos. *Univ Odontol* 2001; 21:9-13.
16. Schiodt M, Hermund NU. Management of oral disease prior to radiation therapy. *Support Care Câncer* 2002;10:40-3.
17. Schwartz HC, Kagan AR. Osteoradionecrosis of the mandible: scientific basis for clinical staging. *Am J Clin Oncol* 2002;25:168-71.
18. Shafer WG, Hine MK, Levy BM. Lesões físicas e químicas da cavidade bucal. In: _____. *Tratado de Patologia Bucal*. 4ª ed. Rio de Janeiro: Guanabara Koogan; 1987. p. 486-548.
19. Store G, Boysen M, Skjelbred P. Mandibular osteoradionecrosis: reconstructive surgery. *Clin Otolaryngol* 2002;27:197-203.
20. Sykes LM. An interim extraoral prosthesis used for the rehabilitation of a patient treated for osteoradionecrosis of the mandible: a clinical report. *J Prosthet Dent* 2001;86:130-4.
21. Vissink A, Burlage FR, Spijkervet FK, Jansma J, Coppes RP. Prevention and treatment of the consequences of head and neck radiotherapy. *Crit Rev Oral Biol Med* 2003a;14:213-25.
22. Vissink A, Jansma J, Spijkervet FK, Burlage FR, Coppes RP. Oral sequelae of head and neck radiotherapy. *Crit Rev Oral Biol Med* 2003b;14:199-212.

Recebido para publicação em: 24/06/04; aceito em: 07/10/04.

Endereço para correspondência:
FABIANA VIEIRA VIER
Serviço de Estomatologia – HSL-PUCRS
Av. Ipiranga, 6690 sala 231
CEP 90610-000, Porto Alegre, RS
E-mail: endovier@caiweb.com.br / kebini.ez@terra.com.br

ISSN 0102-9460

Revista
Odonto Ciência

TRIMESTRAL - JANEIRO / MARÇO - 2005 - VOL. 20



NÚMERO

47

Faculdade de Odontologia
Pontifícia Universidade Católica do Rio Grande do Sul